



**University of
Zurich**^{UZH}

**Zurich Open Repository and
Archive**

University of Zurich
Main Library
Strickhofstrasse 39
CH-8057 Zurich
www.zora.uzh.ch

Year: 2011

Neuroradiologie: ein Key-Player in der Abklärung und Behandlung des Schlaganfalls

Valavanis, A

Posted at the Zurich Open Repository and Archive, University of Zurich
ZORA URL: <https://doi.org/10.5167/uzh-59998>
Published Version

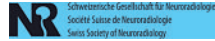
Originally published at:

Valavanis, A (2011). Neuroradiologie: ein Key-Player in der Abklärung und Behandlung des Schlaganfalls. Swiss Medical Forum, 11(3):42-43.

Neuroradiologie: ein Key-Player in der Abklärung und Behandlung des Schlaganfalls

Anton Valavanis

Klinik für Neuroradiologie, UniversitätsSpital Zürich



Der Schlaganfall ist eine epidemiologisch hochrelevante akute Erkrankung des Gehirns, welche mit einer signifikanten Morbiditäts- und Mortalitätsrate verknüpft ist. In der Schweiz erleiden jährlich ca. 15 000 Menschen einen Schlaganfall. Bei ca. 2500 (15%) davon handelt es sich um einen hämorrhagischen Schlaganfall, welcher durch eine intrazerebrale oder Subarachnoidalblutung verursacht wird. Die restlichen 12500 von einem Schlaganfall betroffenen Menschen, also mit 85% die überwiegende Mehrheit, erleiden einen ischämischen Schlaganfall, welcher durch einen lokal thrombotischen oder embolischen Verschluss eines oder auch mehrerer Hirnarterien verursacht wird. Der Schlaganfall stellt nach dem Herzinfarkt und den Malignomen die dritthäufigste Todesursache dar und ist eine der häufigsten Ursachen für eine bleibende Invalidität.

Angesichts dieser epidemiologisch hochsignifikanten und prognostisch ungünstigen Daten stehen seit längerer Zeit die Erforschung der Pathophysiologie, die Verbesserung der Sensitivität und Spezifität der neurodiagnostischen, besonders der bildgebenden Verfahren sowie die Weiterentwicklung von wirksameren Behandlungsmethoden im Zentrum des Interesses der klinischen wie auch der damit translational verbundenen Grundlagen-Neurowissenschaften. Dabei hat im Verlauf des zu Ende gehenden Jahrzehnts die Neuroradiologie dank konzeptioneller Fortschritte und technischer Innovationen sowohl in der Akutdiagnostik wie auch in der notfallmässigen Behandlung des Schlaganfalls eine Schlüsselposition im interdisziplinär angelegten Gefüge der klinischen Neurowissenschaften erlangt.

Im vergangenen Jahrzehnt wurden dank der translational angelegten Stroke-Forschung sowie durch konsequente Systematisierung und Standardisierung der klinischen Abklärungs- und Behandlungskonzepte Fortschritte erzielt, die sich in einem gegenüber früher verbesserten Outcome niederschlagen beginnen. Diese lassen sich wie folgt zusammenfassen:

- Konsens über die Notwendigkeit der Errichtung von *Stroke Units*, welche die kontinuierliche Überwachung der Vitalparameter, die durch ein interdisziplinäres Team geleitete Durchführung eines standardisierten Abklärungs- und Behandlungsprotokolls und den frühen Beginn der rehabilitativen Massnahmen gewährleisten;
- Einführung einer standardisierten, multimodalen Stroke-spezifischen Bildgebung, welche ohne Qualitätseinbußen innerhalb eines definierten, kurzen Zeitintervalls erfolgt;
- Weiterentwicklung der intraarteriellen Lysetherapie durch Einführung neuer endovaskulärer Verfahren;

– Konsens über die Bedeutung der Frührehabilitation. Daraus wird u.a. die zentrale Rolle, welche die diagnostische und interventionelle Neuroradiologie innerhalb des interdisziplinären Gefüges des Stroke-Managements einnimmt, ersichtlich.

Diagnostische Neuroradiologie

Beschränkte sich früher der Einsatz der diagnostischen Neuroradiologie beim ischämischen Schlaganfall hauptsächlich im Ausschluss einer zerebralen Blutung mittels nativer CT, so ist heute eine differenzierte, multimodale CT- und/oder MR-Bildgebung zum Standard der bildgebenden Akutabklärung des Schlaganfalls geworden. Diese Verfahren ermöglichen es, das Ausmass der durch den Schlaganfall verursachten Perfusionsstörung mittels Perfusions-CT bzw. -MR, das Areal der irreversiblen Hirnschädigung mittels Diffusions-MR und den Verschluss der betroffenen Hirnarterie mittels CT- oder MR-Angiographie darzustellen und mittels Nachverarbeitung zu analysieren. Damit ist es möglich geworden, wesentliche pathophysiologische Abläufe des akuten Schlaganfalls zu visualisieren und zu quantifizieren. Sie stellen neben der Klinik, dem NIHS-Score und dem Timing die Grundlage für die Indikation zum weiteren notfallmässigen therapeutischen Vorgehen dar hinsichtlich der Durchführung einer intravenösen Thrombolyse, einer intraarteriellen Thrombolyse oder einer sog. Bridging-Therapie (einer intravenösen gefolgt von einer intraarteriellen Thrombolyse).

Die vollständige multimodale Bildgebung muss gemäss einem speziellen Stroke-Bildgebungsprotokoll und innert kurzer Zeit (i.d.R. innert 30 min) durchgeführt und ausgewertet werden. Dies erfordert die Verfügbarkeit eines in der akuten Stroke-Bildgebung erfahrenen Fachneuroradiologen sowie einer entsprechend geschulten medizinisch-technischen Assistenz.

Interventionelle Neuroradiologie

In den letzten Jahren konnten durch verschiedene Studien sowohl die Wirksamkeit wie auch die Sicherheit der intravenösen Thrombolyse mittels rt-PA sowohl im klassischen 3-Stunden-Fenster wie auch im erweiterten 4,5-Stunden-Fenster belegt werden. Parallel dazu erfolgten technische Innovationen auf dem Gebiet der interventionellen Neuroradiologie, welche sowohl die Präzision und Sicherheit der Mikrokatheterisierung der basalen Hirngefässe wie auch die endovaskulären Me-



Anton Valavanis

Der Autor erklärt, dass er keine Interessenkonflikte im Zusammenhang mit diesem Beitrag hat.

thoden zur Thrombusauflösung bzw. -entfernung betreffen. Zwei neuere Verfahren sind diesbezüglich erwähnenswert: die Einführung der sog. Bridging-Therapie, welche die intravenöse mit der anschliessenden intraarteriellen Thrombolyse mittels rt-PA verbindet, und die mechanische intraarterielle Thrombolyse bzw. Thrombektomie mittels verschiedener endovaskulärer Instrumente (Thrombusaspiration mittels Spezialmikrokatheter, Thrombusextraktion mittels Stent, Ballondilatation des rekanalisierten Gefässabschnittes). Die ersten Erfahrungen mit der Anwendung dieser neueren interventionell-neuroradiologischen Verfahren in der endovaskulären Akutbehandlung des ischämischen Schlaganfalls zeigen, dass Verschlüsse der proximalen Arteria cerebri media (M1-Segment) von der intraarteriellen Therapie mehr als von der intravenösen Thrombolyse profitieren. Die gleichen neueren Verfahren werden mittlerweile auch zur intraarteriellen Rekanalisation der Verschlüsse des vertebrobasilären Systems eingesetzt. Mittlerweile findet, sofern die Zeitfester eingehalten werden, eine zunehmende Verschiebung von der reinen intravenösen Thrombolyse zur Bridging-Therapie bzw. zum komplementären Einsatz der mechanischen Thrombolyseverfahren statt. Demzufolge führt die intraarterielle Behandlung der proximalen Verschlüsse der Arteria cerebri media mit einem Plasminogenaktivator und/oder mechanischer Thrombektomie innerhalb des 6-Stunden-Zeitfensters zu einer deutlichen Verbesserung des Outcome und wird als individueller Behandlungsversuch durchgeführt. Die akuten Verschlüsse im vertebrobasilären System und speziell in der Arteria basilaris werden

prioritär mit intraarterieller Applikation von rt-PA, Urokinase oder mit mechanischen Verfahren behandelt. Hier ist die intravenöse Thrombolyse eine ebenfalls wirksame und damit akzeptable Alternative, wenn eine intraarterielle Thrombolyse nicht möglich ist. Damit leistet die intraventionelle Neuroradiologie einen wesentlichen Beitrag im Gesamtkonzept der Behandlung des ischämischen Schlaganfalls. Ihre Durchführbarkeit ist abhängig von der Verfügbarkeit von interventionell-neuroradiologisch erfahrenen Fachneuroradiologen. Trotz der erzielten Fortschritte bleibt angesichts der zugrunde liegenden komplexen und bisher nur partiell verstandenen Pathophysiologie die Akutversorgung des Schlaganfalls weiterhin eine grosse Herausforderung für die klinischen Neurowissenschaften in Forschung und Klinik. Dies umso mehr, als durch die Zunahme des Anteils der älteren Bevölkerung auch bei gleichbleibenden Neuerkrankungen davon auszugehen ist, dass die Zahl der Menschen, welche mit den Folgen des Schlaganfalls leben, in den kommenden Jahrzehnten signifikant ansteigen wird. Diesbezüglich spricht die WHO bereits vom Schlaganfall als der kommenden Epidemie des 21. Jahrhunderts.

Korrespondenz:

Prof. Dr. Dr. h.c. Anton Valavanis
 Klinik für Neuroradiologie
 UniversitätsSpital Zürich
 CH-8091 Zürich
neuroradiologie@usz.ch