



---

Year: 2002

---

## **Fallbericht eines Osteolipoms im ventralen Nasengang beim Pferd**

Deiss, Erwin; Fürst, Anton; Feige, Karsten; Grest, Paula; Auer, Jörg A

**Abstract:** A five year old Swiss Warmblood gelding was presented with unilateral, chronic, mucopurulent nasal discharge. Clinical, radiographic and computertomographic examinations showed a mass in the ventral meatus of the nasal cavity. The mass had connection to the root of the fourth premolar tooth. During surgery, the fourth premolar tooth and the mass were completely removed. A rectangular bone flap of the maxillary bone was performed to gain access to the apex of the tooth. The fourth premolar tooth had to be repelled initially before the neoplasia could be isolated and removed through the surgical approach. The large opening between the oral and the nasal cavities was closed with a silicon-dental packing. The histologic examination of the neoplastic tissue revealed an osteolipoma. Eight weeks later the silicon-plug was removed orally. Four months after the surgery the horse was presented again with an unilateral, purulent nasal discharge. In the mean time a fistula developed between the oral cavity and the maxillary sinus. Clinically as well as radiographically the patient exhibited all the signs of a chronic sinusitis of the maxillary and frontal sinus. In a second surgery the fistula was closed with a methylmethacrylat-plug. After another 2 months the horse was presented without any complications. The methylmethacrylat-packing was removed 3 months later.

Other titles: Osteolipoma in the ventral meatus of the nasal cavity in a horse: a case report

Posted at the Zurich Open Repository and Archive, University of Zurich

ZORA URL: <https://doi.org/10.5167/uzh-61517>

Published Version

Originally published at:

Deiss, Erwin; Fürst, Anton; Feige, Karsten; Grest, Paula; Auer, Jörg A (2002). Fallbericht eines Osteolipoms im ventralen Nasengang beim Pferd. *Pferdeheilkunde*, 18(2):169-172.

# Fallbericht eines Osteolipoms im ventralen Nasengang beim Pferd

E. Deiss<sup>1</sup>, A. Fürst<sup>1</sup>, K. Feige<sup>2</sup>, Paula Grest<sup>3</sup> und J. A. Auer<sup>1</sup>

Veterinär-Chirurgische Klinik<sup>1</sup>, Klinik für Wiederkäuer- und Pferdemedizin<sup>2</sup> und Institut für Veterinärpathologie<sup>3</sup> der Universität Zürich

## Zusammenfassung

Ein fünfjähriger Schweizer Warmblutwallach wurde mit einseitigem, chronischem mukopurulenten Nasenausfluss vorgestellt. Mittels der klinischen, radiologischen und computertomographischen Untersuchung konnte eine Masse im linken ventralen Nasengang lokalisiert werden, welche mit der Wurzel des vierten Prämolaren in Verbindung stand. Der vierte Prämolare und die Neoplasie wurden chirurgisch vollständig entfernt. Dazu wurde der Knochen über der Zahnwurzel des 4. Prämolaren mit dem Osteotom entfernt. Nach der Zahnrepulsion wurde auch die Masse im ventralen Nasengang erreicht, welche ebenfalls in toto entfernt werden konnte. Die dadurch entstandene Verbindung zwischen dem ventralen Nasengang und der Maulhöhle wurde mit einem Silikon-Implantat verschlossen, welches nach 8 Wochen wieder entfernt wurde. Die histopathologische Untersuchung der Neoplasie ergab die Diagnose eines Osteolipoms. Vier Monate nach der Operation wurde der Wallach erneut mit einseitigem purulentem Nasenausfluss vorgestellt. In der Zwischenzeit hatte sich eine Fistel zwischen Maul- und Kieferhöhle entwickelt, welche zu einer Sinusitis maxillaris und conchofrontalis führte. In einer 2. Operation wurde die Fistel mit einem Methylmetacrylat-Implantat verschlossen. Bei einer Kontrolluntersuchung 2 Monate nach Revision der Fistel war die Sinusitis klinisch wie auch radiologisch abgeheilt. Das Methylmetacrylat-Implantat wurde noch für weitere 3 Monate belassen.

**Schlüsselwörter:** Pferd, Nasenausfluss, Nasentumor, Sinusitis, Computertomographie

## Osteolipoma in the ventral meatus of the nasal cavity in a horse: a case report

A five year old Swiss Warmblood gelding was presented with unilateral, chronic, mucopurulent nasal discharge. Clinical, radiographic and computertomographic examinations showed a mass in the ventral meatus of the nasal cavity. The mass had connection to the root of the fourth premolar tooth. During surgery, the fourth premolar tooth and the mass were completely removed. A rectangular bone flap of the maxillary bone was performed to gain access to the apex of the tooth. The fourth premolar tooth had to be repelled initially before the neoplasia could be isolated and removed through the surgical approach. The large opening between the oral and the nasal cavities was closed with a silicon-dental packing. The histologic examination of the neoplastic tissue revealed an osteolipoma. Eight weeks later the silicon-plug was removed orally. Four months after the surgery the horse was presented again with an unilateral, purulent nasal discharge. In the mean time a fistula developed between the oral cavity and the maxillary sinus. Clinically as well as radiographically the patient exhibited all the signs of a chronic sinusitis of the maxillary and frontal sinus. In a second surgery the fistula was closed with a methylmethacrylat-plug. After another 2 months the horse was presented without any complications. The methylmethacrylat-packing was removed 3 months later.

**Keywords:** Horse, Nasal Discharge, Nasal Neoplasia, Sinusitis, Computed Tomography

## Einleitung

Tumoren der Nasenhöhle und der Nasennebenhöhlen kommen selten vor beim Pferd (*Jubb et al., 1993; Pirie and Tremaine, 1997*). Verglichen mit den Neoplasien der Nasennebenhöhlen werden primäre Nasentumore weniger häufig beobachtet (*Head and Dixon, 1999*). Den zahlreichen in den oberen Atemwegen vorkommenden Gewebstypen entsprechend teilt *Moulton (1990)* die hier anzutreffenden Neoplasien in Tumoren des Oberflächen- und Drüsenepithels, der Blutgefäße, des Knochens und Knorpels sowie des Bindegewebes ein. Retrospektive Studien zeigen, dass benigne Tumoren des Binde- und Stützgewebes verglichen mit bösartigen epithelialen Neoplasien seltener anzutreffen sind (*Dixon and Head, 1999*).

In vielen Fällen raumfordernder Prozesse am Kopf ist eine sorgfältige klinische, endoskopische und radiologische Untersuchung ausreichend, um die Diagnose zu stellen und den Tumor genau zu lokalisieren. Dennoch gewinnt die Computertomographie sowohl in der Diagnostik als auch als Vorbereitung für die Operation immer mehr an Bedeutung (*Tietje et al., 1996; Ohnesorge und Deegen, 2000*). Die vorliegende Arbeit beschreibt einen Fall, bei dem die computertomographische Untersuchung die genaue topische Diagnose und

daraus resultierend eine optimale Vorbereitung auf die Operation erlaubte.

## Untersuchung

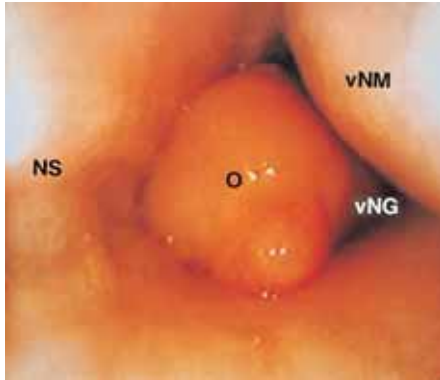
### Anamnese

Ein fünfjähriger Schweizer Warmblutwallach wurde mit einem seit 3 Monaten bestehenden Atemgeräusch an der Klinik für Wiederkäuer- und Pferdemedizin der Universität Zürich vorgestellt. Seit einer Woche bestand zusätzlich intermittierender, einseitiger, mukopurulenter, übelriechender Nasenausfluss.

### Klinische Untersuchung

Die allgemeine klinische Untersuchung und die Untersuchung des Atemapparates blieben ohne besonderen Befund. Bei der endoskopischen Untersuchung konnte im linken ventralen Nasengang eine derbe Masse diagnostiziert werden, die den Atmungsgang nahezu vollständig obstruierte. Das rundliche Gebilde reichte mit

seinem rostralen Ende bis ca. 20 cm vor die Nüsteröffnung und erreichte eine Länge von ca. 15–20 cm (Abb. 1).

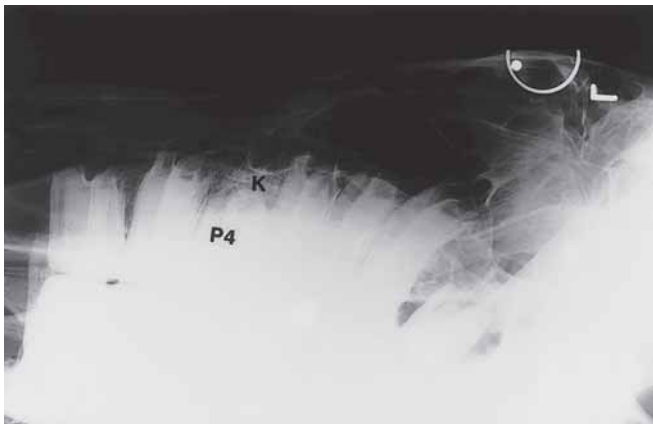


**Abb. 1:** Endoskopisches Bild des Osteolipoms (O) im linken ventralen Nasengang (vNG). (Nasenseptum (NS); ventrale Nasenmuschel (vNM)).

*Endoscopic view of the osteolipoma (O) in the left ventral meatus of the nasal cavity (vNG). (nasal septum (NS); ventral concha (vNM)).*

### Röntgenuntersuchung

Die röntgenologische Untersuchung umfasste eine dorso-ventrale, eine latero-laterale und eine Schrägprojektion (D60°L-VLO) des linken Oberkiefers. Die Schrägaufnahme zeigte eine deutlich verkürzte und abgerundete Zahnwurzel des vierten Prämolaren im linken Os maxillare (Abb. 2). Der umliegende Knochen war zudem geringgradig sklerosiert. Im Sinus maxillaris konnten keine Veränderungen gefunden werden. Die endoskopisch sichtbare Masse im ventralen Nasengang war röntgenologisch nicht exakt abgrenzbar.



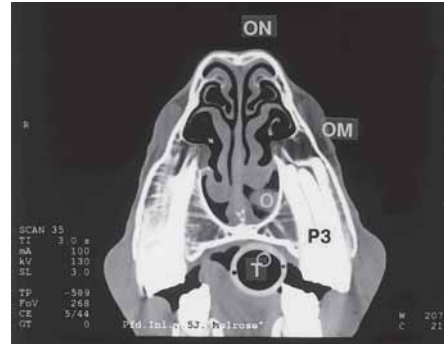
**Abb. 2:** Röntgenologische Schrägprojektion der Backenzähne des linken Oberkiefers. Verkürzte und abgerundete Wurzeln des 4. Prämolaren (P4) mit umgebender Knochensklerose (K).

*Oblique radiographic projection of the left maxillary cheek teeth. The roots of the fourth premolar tooth are shorter and rounded (P4) and there is increased radiodensity of the surrounding maxillary bone (K).*

### Computertomographie

Die computertomographische Untersuchung wurde mit einem Einzelschnitttomographen (Somatom AR.T, Siemens, CH) auf einem speziell dafür konstruierten Untersuchungstisch (Schär AG, CH) durchgeführt. Unter Allgemeinanästhesie wurde in Rückenlage eine Nativstudie mit einer Schichtdicke von 3 mm im Bereich der endoskopisch sichtbaren Neoplasie angefertigt.

Im linken ventralen Nasengang war eine gut abgrenzbare Masse darstellbar, welche rostral auf Höhe des 3. Prämolaren begann, bis zum 4. Prämolaren an Umfang und Dichte zunahm, mit dessen Wurzeln und dem Os maxillare kommunizierte und sich nach kaudal bis auf Höhe des 3. Molaren wieder konisch verjüngte. Analog zum Röntgen konnten auch computertomographisch keine Veränderungen im Sinus maxillaris festgestellt werden (Abb. 3–5).

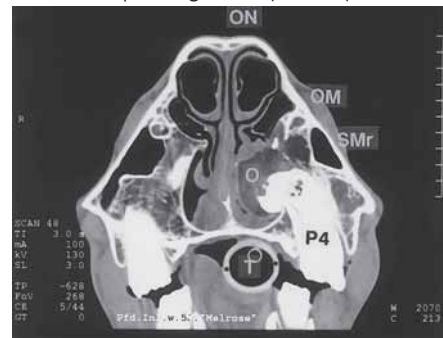


**Abb. 3:** Frontalschnitt CT-Scan auf Höhe des 3. Prämolaren (P3). Im ventralen Nasengang ist das rostrale Ende des Osteolipoms (O) sichtbar. (Os maxillare (OM); Os nasale (ON); Tracheotubus (T)).

*Transverse CT-scan at the level of the third premolar tooth (P3). The osteolipoma (O) is visible in the ventral meatus of the nasal cavity. (maxillary bone (OM); nasal bone (ON); tracheal tube (T)).*

### Histopathologische Untersuchung

Die histopathologische Untersuchung der operativ entfernten Neoplasie zeigte ein reifes hochdifferenziertes Fettgewebe mit zahlreichen eingestreuten Bälkchen aus lamellärem Knochen, welche häufig einen Saum aus Osteoblasten aufwiesen. Die Zahnwurzel des 4. Prämolaren war histologisch unauffällig. Aufgrund der mikroskopischen Untersuchung wurde die Diagnose eines Osteolipoms gestellt (Abb. 6).



**Abb. 4:** Frontalschnitt CT-Scan auf Höhe des 4. Prämolaren (P4). Das Osteolipom (O) mit hyperdensem Zentrum kommuniziert mit den deformierten Wurzeln des 4. Prämolaren (P4). Am Sinus maxillaris rostralis (SMr) sind keine Veränderungen sichtbar. (Os maxillare (OM); Os nasale (ON); Tracheotubus (T)).

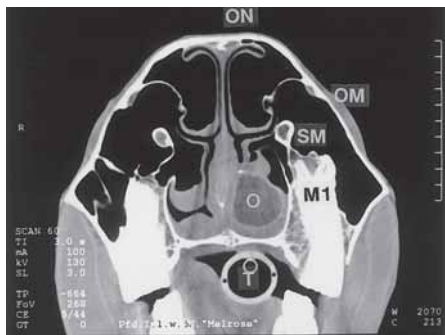
*Transverse CT-scan at the level of the fourth premolar tooth (P4). There is a communication between the osteolipoma (O) and the fourth premolar tooth root (P4). The rostral maxillary sinus shows no abnormalities. (maxillary bone (OM); nasal bone (ON); tracheal tube (T)).*

### Behandlung

#### Entfernung des Osteolipoms

Das Pferd wurde unter Allgemeinanästhesie in rechter Seitenlage operiert. Es wurde ein seitlicher Zugang direkt über der Wur-

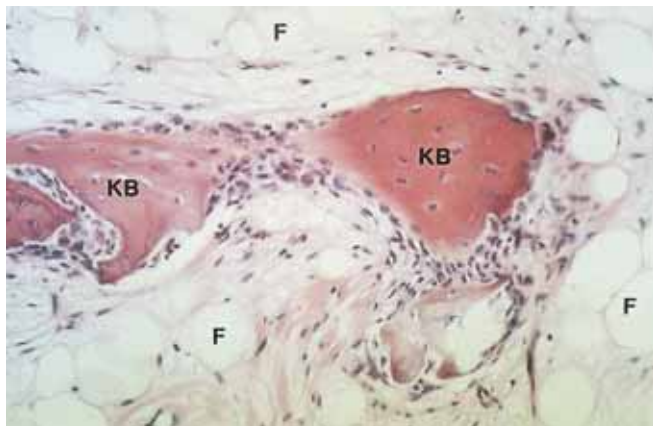
zel des 4. Prämolaren gewählt. Nach dem Hautschnitt wurde mit Hilfe eines Osteotoms ein ca. 3x3 cm großes, rechteckiges Knochenstück aus dem Os maxillare entfernt. Die Zahnwurzel war deutlich deformiert, zeigte jedoch keine Anzeichen einer Infektion und war über das Os maxillare mit einer in der Nasenhöhle gelegenen, derben Masse fest verbunden. Diese Zubildung wies ein Ausmaß von ca. 4x4x15 cm auf.



**Abb. 5:** Frontalschnitt CT-Scan auf Höhe des 1. Molaren (M1). Das Osteolipom (O) ist verglichen mit Abb. 4 kleiner und zeigt keine Verbindung zur Zahnwurzel des 1. Molaren (M1). Der Sinus maxillaris (SM) ist wiederum ohne besonderen Befund. (Os maxillare (OM); Os nasale (ON); Tracheotubus (T)).

*Transverse CT-scan at the level of the first molar tooth (M1). The osteolipoma (O) is smaller compared to Fig. 4. and does not communicate with the first molar tooth (M1). The maxillary sinus (SM) shows no abnormalities. (maxillary bone (OM); nasal bone (ON); tracheal tube (T)).*

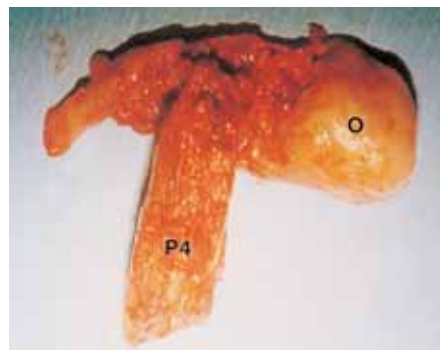
Zunächst wurde der vierte Prämolare mit einem Zahnstempel in die Maulhöhle ausgetrieben, wodurch der rostrale Anteil der Kieferhöhle eröffnet wurde. Über den gleichen Operationszugang ließ sich anschließend auch die Neoplasie in der Nasenhöhle vollständig freipräparieren. Der Tumor musste in mehrere Fragmente zerkleinert werden, bevor er entfernt werden konnte (Abb. 7). Die entstandene Verbindung zwischen der Maulhöhle und der Nasen- bzw. Kieferhöhle wurde mit einem Silikon-Implantat (Reposil®, Dentsply, Zug, CH) verschlossen. Die Subkutis wurde fortlaufend, die Haut mittels Einzelknopfnähten verschlossen. Unmittelbar vor und über 5 Tage nach der Operation wurde das Pferd systemisch mit Penicillin G (30 000 IE/kg KG 2 mal tgl. iv.; Penicillin-Natrium®, Streuli AG, Uznach, CH) und Gentamicin



**Abb. 6:** Entkalkter Gewebeschnitt des Osteolipoms. Zwei Knochenbälkchen (KB) liegen inmitten hochdifferenzierten Fettgewebes (F). Hämatoxylin-Eosin-Färbung; Vergrößerung: 40x.

*Decalcified histologic section of the osteolipoma. Two bone slivers (KB) are embedded in highly differentiated fat tissue (F). Hematoxylin-Eosin staining; magnification: 40x.*

(7 mg/kg KG 1 mal tgl. iv.; Gentamycin®, Streuli AG, Uznach, CH) sowie mit Phenylbutazon (4 mg/kg KG 1 mal tgl. per os; Equipalazone Paste E-PP®, Dr. E. Gräub AG, Bern, CH) versorgt. Eine Woche nach der Operation trat an der Hautinzision eine eitrig sezernierende Hautfistel auf. Diese Fistel wurde bis zum Klinikaustritt täglich mit verdünnter Chlorhexidin-Lösung (Chlorhexidin-Glukonat 0.05%, Streuli AG, Uznach, CH) gespült und heilte erst 4 Wochen später vollständig ab. Zwei Wochen nach der Operation wurde das Pferd aus der Klinik entlassen. Sechs Wochen später wurde das inzwischen lockere Silikon-Implantat von der Maulhöhle aus entfernt. Zu diesem Zeitpunkt zeigte der Patient ein ungestörtes Allgemeinbefinden und konnte uneingeschränkt genutzt werden.



**Abb. 7:** Vierter Prämolare (P4) und Osteolipom (O), welche im Bereich der Zahnwurzel in Verbindung standen.

*Osteolipoma (O) communicating with the fourth premolar tooth root (P4)*

Ca. 4 Monate nach der Operation wurde das Pferd erneut wegen einseitigem purulentem Nasenausfluss vorgestellt. Der Operationszugang via Os maxillare war sehr gut verheilt und die Verbindung in die Nasenhöhle verschlossen. Zwischen der Maulhöhle und dem Sinus maxillaris rostralis blieb jedoch eine Verbindung (sinusorale Fistel) mit einem Durchmesser von ca. 7 mm bestehen. Radiologisch wiesen Flüssigkeitsspiegel im Sinus maxillaris wie auch im Sinus conchofrontalis auf eine Sinusitis hin.

#### Verschluss der sinusoralen Fistel

Der Zugang zum Sinus maxillaris rostralis und caudalis wurde in Form eines maxillaren Knochenflaps durchgeführt. Die Kieferhöhle wurde großzügig gespült, der Fistelkanal zur Maulhöhle hin kurettiert und anschließend mit einem Methylmetacrylat-Implantat (Technovit® 6091, Provet, Lyssach, CH) verschlossen. Um in den folgenden Tagen die Kieferhöhle effizient spülen zu können, wurde vom Operationszugang her ein Spülschlauch aus Silikon mit einem Durchmesser von 4 mm in den Sinus maxillaris caudalis eingelegt. Der Knochenflap wurde an den beiden freien Ecken mit zwei Drahtcerclagen fixiert, das Periost und die Subkutis fortlaufend und die Haut mit Einzelknopfnähten verschlossen. Wiederum wurde der Wallach 5 Tage nach der Operation mit Penicillin G, Gentamicin und Phenylbutazon in der oben beschriebenen Dosierung behandelt. Zusätzlich wurde der Patient postoperativ über 3 Wochen mit Metronidazol (25 mg/kg KG 2 mal tgl. per os; Metronidazol® Oraldozer, Streuli AG, Uznach, CH) und vom 6. bis 16. Tag nach der Operation mit Trimethoprim-Sulfadimidin (15 mg/kg KG 2 mal tgl. per os; Rota TS®, Chassot, Bern, CH) therapiert. Der postoperative Verlauf des Pferdes war kompli-



kationslos. Es wurde 10 Tage später nach Hause entlassen. Bei einer Kontrolluntersuchung 2 Monate nach der chirurgischen Fistelrevision war die Fistelöffnung zur Maulhöhle hin durch intakte Maulschleimhaut gut verschlossen. Die Sinusitis war klinisch wie auch radiologisch abgeheilt. Das Methylmetacrylat-Implantat wurde noch für weitere 3 Monate belassen.

## Diskussion

Nach Wissen der Autoren wurde beim Pferd bisher noch nie ein Osteolipom diagnostiziert und auch bei anderen Tierarten wird es nur selten beschrieben (*Turnquist and Miller, 1993*). Diese Neoplasie wird in der Humanmedizin als seltene Variante eines Lipoms angesehen. Die knöchernen Anteile werden einerseits als metaplastische Prozesse interpretiert oder aber als sekundäre Veränderung in Folge mangelnder Perfusion oder Traumatisierung des neoplastischen Gewebes angesehen (*Hazariki et al., 2001*). Osteolipome sind ebenso wie Lipome gutartig und zeigen weder infiltratives Wachstum noch Metastasenbildung. Gemäß der retrospektiven Studie von *Dixon and Head (1999)* an 28 Pferden mit sinonasalen Tumoren gehen diese Neoplasien sehr häufig vom Os maxillare aus. Im vorliegenden Fall ungewöhnlich war die Verbindung des Osteolipoms zur Wurzel des 4. Prämolaren. Eine solch direkte Assoziation zu einem Oberkiefer-Backenzahn würde man eher bei einem Komplexen Odontom als Beispiel eines odontogenen Tumors erwarten (*Crabill and Schumacher, 1998*), was beim vorliegenden Patienten jedoch histopathologisch sicher ausgeschlossen werden konnte. Vielmehr muss diese Verbindung durch die stetige Expansion der Neoplasie ausgehend von der Nasenhöhle in Richtung Maxilla und Backenzähne entstanden sein. Eine Pathogenese, die bereits von *Behrens et al. (1991)* für nasale Tumore beschrieben wurde.

Obschon Neoplasien allgemein häufiger bei älteren Tieren anzutreffen sind, handelte es sich beim vorgestellten Patienten mit einem Alter von 5 Jahren um ein junges Pferd. In ihrer Übersichtsarbeit stellten *Dixon and Head (1999)* fest, dass sinonasale Neoplasien mesenchymalen Ursprungs, wozu auch das Osteolipom gezählt wird, häufiger bei jungen Pferden (Durchschnittsalter: 4 Jahre) beobachtet werden, wohingegen epitheliale Neoplasien eher bei älteren Patienten zu erwarten sind (Durchschnittsalter: 14 Jahre).

Anamnestisch zeigte das Pferd intermittierend auftretenden, einseitigen, mukopurulenten, übelriechenden Nasenausfluss. Bei der Eintrittsuntersuchung waren jedoch weder klinisch noch röntgenologisch Anzeichen einer Sinusitis vorhanden. *Dixon and Head (1999)* weisen in ihrer Studie darauf hin, dass einseitiger mukopurulenter Nasenausfluss oft bei Pferden mit sinonasalen Neoplasien ohne Sinusbeteiligung beobachtet werden kann. Die Durchführbarkeit einer chirurgischen Behandlung und damit auch die Prognose sinonasaler Neoplasien beim Pferd sind abhängig von der Malignität, der Lokalisation und dem Ausmaß des Tumors. Der operative Zugang ist oft schwierig oder gar unmöglich und die Gefahr profuser intraoperativer Blutungen ist groß (*Dixon and Head, 1999*). Benigne Neoplasien haben bei chirurgischer Entfernung grundsätzlich eine günstige Prognose (*Peterson et al., 1978; Baptiste et al., 1996; Dixon and Head, 1999*). Nach Zahnextraktionen treten häufig postoperative Komplikationen auf (*Prichard et al., 1992*). Im vorliegenden Fall entwickelte sich nach der Entfernung des 4. Prämolaren und der Neoplasie eine Fistel zwischen der Maul- und Kieferhöhle. Eine persistierende Kommunikation zwischen Maulhöhle und Sinus

maxillaris hat die Entstehung einer sinusoralen Fistel sowie eine chronische Sinusitis mit einseitigem eitrigem Nasenausfluss zur Folge (*Pascoe, 1991*). Deshalb ist es wichtig, dass der Zahnersatz nach Extraktionen von Backenzähnen richtig positioniert und genügend lange in situ bleibt, um eine Kontamination der Nasennebenhöhle sowie eine Fistelbildung zu verhindern (*Orsini et al., 1992*). Bei unserem Patienten muss davon ausgegangen werden, dass das Silikon-Implantat die Verbindung zwischen Maulhöhle und Sinus ungenügend abdichtete und/oder zu früh entfernt wurde. Die aufgrund der Tumorklassifikation zunächst gute Prognose musste im vorliegenden Fall letztendlich durch die zu erwartenden Komplikationen im Zusammenhang mit der Zahnextraktion vorsichtig gestellt werden.

## Literatur

- Baptiste, K. E., R. S. Pleasant and J. C. Jones (1996)*: Paranasal sinus osteoma in an American miniature horse: Computed tomographic evaluation and surgical management. *Equine Pract* 18, 14–19.
- Behrens, E., J. Schumacher and E. Morris (1991)*: Contrast paranasal sinusography for evaluation of the paranasal sinuses of five horses. *Vet Rad* 32, 105–109.
- Crabill, M. R. and J. Schumacher (1998)*: Pathophysiology of acquired dental diseases of the horse. *Vet Clin North Am* 1998; 14, 291–307.
- Dixon, P. M. and K. W. Head (1999)*: Equine nasal and paranasal tumours. Part 2: A contribution of 28 case reports. *The Veterinary Journal* 157, 279–294.
- Hazariki, P., K. Pujary, H. G. Kundaje and P. L. Rao (2001)*: Osteolipoma of the skull base. *J Laryngol Otol* 115, 136–139.
- Head, K. W. and P. M. Dixon (1999)*: Equine nasal and paranasal sinus tumours. Part 1: Review of the literature and tumour classification. *The Veterinary Journal* 157, 261–278.
- Jubb, K. V., P. C. Kennedy and N. Palmer (1993)*: The respiratory tract. In: *Pathology of domestic animals* Vol 11, 4. Ed. Orlando, Academic Press Inc, 563–565.
- Moulton, J. E. (1990)*: Tumours of the respiratory system. In: *Tumours of the domestic animals* 3. Ed J. E. Moulton. Berkeley, University of California Press, 303–346.
- Ohnesorge, B. and E. Deegen (2000)*: Endoskopische, röntgenologische und computertomographische Darstellung von Erkrankungen der Nasen- und Nasennebenhöhlen und des Siebbeins beim Pferd. 16. Arbeitstagung Pferdekrankheiten, DVG, Wiesbaden.
- Orsini, P. G., M. W. Ross, A. N. Hamir (1992)*: Levator nasolabialis muscle transposition to prevent an orosinus fistula after tooth extraction in horses. *Vet Surg* 21, 150–156.
- Pascoe, J. R. (1991)*: Complications of dental surgery. *Proc Ann Meet Am Assoc Practnr* 37, 141–146.
- Peterson, F. B., R. J. Martens and R. J. Montali (1978)*: Surgical treatment of an osteoma in the paranasal sinuses of a horse. *J Equine Med Surg* 2, 279–283.
- Pirie, R. S. and W. H. Tremaine (1997)*: Neoplasia of the mouth and surrounding structures. In: *Current Therapy in Equine Medicine* 4. Ed N. E. Robinson. Philadelphia, Saunders, 153–155.
- Prichard, M. A., R. P. Hackett and N. E. Erb (1992)*: Long-term outcome of tooth repulsion in horses – a retrospective study of 61 cases. *Vet Surg* 21, 145–149.
- Tietje, S., M. Becker und G. Böckenhoff (1996)*: Computed tomographic evaluation of head diseases in the horse: 15 cases. *Equine Vet J* 28, 98–105.
- Turnquist, S. E. and R. B. Miller (1993)*: Intracranial ossifying lipoma in a juvenile pig. *Vet Pathol* 30, 580–582.

Dr. med. vet. Erwin Deiss

Winterthurerstr. 260

CH 8057 Zürich

Telefon: ++41/1/6358401

Fax: ++41/1/6358905

Email: edeiss@vetchir.unizh.ch