



**University of  
Zurich**<sup>UZH</sup>

**Zurich Open Repository and  
Archive**

University of Zurich  
University Library  
Strickhofstrasse 39  
CH-8057 Zurich  
[www.zora.uzh.ch](http://www.zora.uzh.ch)

---

Year: 2014

---

## **Thrombosis of the external jugular vein. Case report of a rare cause for pain in the lateral neck**

Bartella, Alexander ; Lübbers, Heinz-Theo ; Schuknecht, Bernhard ; Gander, Thomas ; Grätz, Klaus W  
; Kruse, Astrid I

**Abstract:** Dental practitioners are sometimes confronted with patients complaining about pain in the neck area. Especially if an induration in the region of the big vessels is present, one must keep in mind the differential diagnosis of a spontaneous thrombosis of the external jugular vein. This diagnosis needs consequent treatment but also consequent search for an underlying pathology. This case report presents such a situation in an exemplary way. Despite risk factors, the reason for thrombosis stays in the dark. However, all possible causes were cleared and are shown to the reader. Especially malignancies are responsible for thrombosis of the jugular vein in many cases.

Posted at the Zurich Open Repository and Archive, University of Zurich

ZORA URL: <https://doi.org/10.5167/uzh-102733>

Journal Article

Published Version

Originally published at:

Bartella, Alexander; Lübbers, Heinz-Theo; Schuknecht, Bernhard; Gander, Thomas; Grätz, Klaus W; Kruse, Astrid I (2014). Thrombosis of the external jugular vein. Case report of a rare cause for pain in the lateral neck. *Swiss Dental Journal*, 124(1):39-48.

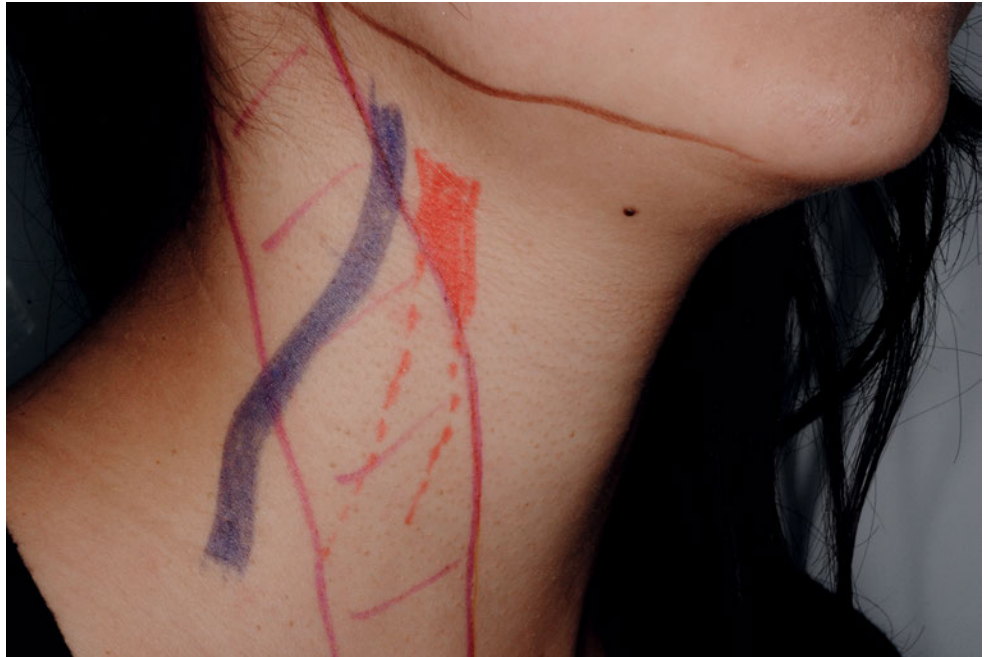ALEXANDER BARTELLA<sup>1</sup>  
 HEINZ-THEO LÜBBERS<sup>1</sup>  
 BERNHARD SCHUKNECHT<sup>2</sup>  
 THOMAS GANDER<sup>1</sup>  
 KLAUS W. GRÄTZ<sup>1</sup>  
 ASTRID L. KRUSE<sup>1</sup>

<sup>1</sup> Klinik und Poliklinik für  
 Mund-, Kiefer- und Gesichts-  
 chirurgie  
 Zentrum für Zahnmedizin  
 der Universität Zürich  
 Zürich

<sup>2</sup> Medizinisch Radiologisches  
 Institut MRI  
 Bahnhofplatz, Bethanien,  
 Stadelhofen  
 Zürich

**KORRESPONDENZ**

PD Dr. med. Dr. med. dent.  
 Astrid L. Kruse  
 Klinik für Mund-, Kiefer-  
 und Gesichtschirurgie  
 Zentrum für Zahnmedizin  
 der Universität Zürich  
 Plattenstrasse 11  
 8032 Zürich  
 Tel. 044-255-5064  
 Fax 044-255-4179  
 E-Mail: Astrid.Kruse@usz.ch



# Thrombose der Vena jugularis externa

Fallbericht einer ungewöhnlichen Ursache  
 für Schmerzen im seitlichen Halsbereich

**SCHLÜSSELWÖRTER**

Lymphknotenausräumung,  
 Neck Dissection,  
 Thrombose,  
 Vena jugularis externa,  
 Komplikation

**Bild oben:** Anatomie der Vena jugularis externa

**ZUSAMMENFASSUNG**

Schmerzen im Halsbereich sind gelegentlich Gegenstand der klinischen Problematik in zahnärztlichen Praxen. Insbesondere, wenn eine Induration im Bereich der Gefäss-Nerven-Scheide dazu kommt, muss an die Differentialdiagnose einer Thrombose der Vena jugularis externa gedacht werden. Diese Diagnose erfordert zwingend eine konsequente Therapie sowie eine ebenso konsequente Abklärung allfälliger Ursachen.

Der vorliegende Fallbericht zeigt exemplarisch die Entstehung und den Verlauf einer solchen Thrombose. Trotz Risikofaktoren bleibt die Ursache im Dunkeln. Jedoch werden die wesentlichen, möglichen Ursachen abgeklärt und dem Leser dargestellt. Besonders Malignome können im Rahmen eines paraneoplastischen Geschehens verantwortlich sein.

## Einleitung

Als Ätiologie einer Thrombose der Vena jugularis kommen vor allem infizierte zentralvenöse Katheter, (Wund-)Infektionen des Kopf-/Halsbereiches und Fistelbildungen infrage, aber auch intraoperative Ereignisse, wie die Okklusion oder Kompression der Vene, Traumata am Endothel oder ein verminderter venöser Blutfluss während der Narkose bzw. während des postoperativen Blutdruckmanagements (LEONTSINIS ET AL. 1995; CHATTO-PADHYAY ET AL. 2012). Auch das durchschnittlich verminderte Lumen der V. jugularis postoperativ, im Vergleich zu präoperativ, hat einen prothrombotischen Effekt (HARADA ET AL. 2003). Die Wahrscheinlichkeit für die Entstehung einer Thrombose wird durch eine perioperative Radiotherapie hingegen nicht beeinflusst (BROWN ET AL. 1998).

Eine Thrombose der Vena jugularis interna findet sich bei 14–26,4% aller selektiven Neck-Dissections (QURAIISHI ET AL. 1997; BROWN ET AL. 1998). Die Wahrscheinlichkeit für eine Thrombose gilt unmittelbar postoperativ als am höchsten, die Venen haben aber generell eine gute Rekanalisierungsrate, sodass die Inzidenz für eine persistierend oder neu entwickelte Thrombose nach drei Monaten nur noch bei etwa einem Fünftel der Fälle vorliegt (QURAIISHI ET AL. 1997). Der Blutfluss erreicht bis dahin ebenfalls in der Regel das präoperative Niveau (PRIM ET AL. 2000).

Klinisch präsentiert sich die Jugularvenenthrombose initial meist unspezifisch mit einer unilateralen, druckdolenten Schwellung im Verlauf des Gefässes, eventuell einhergehend mit einer Lymphadenopathie des Halses. Der Patient nimmt dabei unter Umständen eine Schonhaltung ein, welche zu einem Schiefhals führt. Als Komplikationen können eine Dysphagie, Dyspnoe sowie eine sekundäre Infektion des Thrombus mit konsekutiver Sepsis auftreten (BOEDEKER ET AL. 2004). Eine weitere gefürchtete Komplikation ist die Lungenembolie durch eine thromboembolische Verlegung der Lungengefässe.

Bei akutem Verdacht auf eine Jugularvenenthrombose sollte umgehend eine Bildgebung mittels MRI (SE-, TSE-, GRE-Sequenzen), Kontrastmittel-CT oder Ultraschall erfolgen (COHEN 2012). Laborchemisch sollten D-Dimere als allgemeiner relativ unspezifischer, aber sehr sensitiver Marker (HALLBACH 2006) für Thrombosen sowie Entzündungsparameter (CRP, Leukozyten) und Blutkulturen abgenommen werden, zwecks einer rechtzeitigen Aufdeckung eventueller Infektionen und entsprechender Behandlung.

Therapeutisch sollte schon bei einem Verdacht auf Thrombose mit einer Heparinisierung des Patienten begonnen werden sowie mit der Gabe eines Breitspektrumantibiotikums (BOEDEKER ET AL. 2004).

## Fallbericht

Ein 75-jähriger männlicher Patient stellte sich erstmals im Jahr 2008 mit einem histologisch gesicherten Plattenepithelkarzinom im Bereich des anterioren Oberkiefers regio 13 bis 23 vor. Das initiale Staging war pT4a pN0 Mx G1.

Als Nebendiagnosen sind ein arterieller Hypertonus und eine benigne Prostatahyperplasie sowie ein Status nach Vagotomie (1973) bei rezidivierenden gastralen Ulcera bekannt. Als Noxen sind ein Status nach Nikotinabusus in jungen Jahren mit insgesamt 35 kumulierten Pack-Years, welcher zum Operationszeitpunkt allerdings seit ca. 31 Jahren sistiert war und ein bestehender Alkoholabusus mit einer Flasche Wein pro Tag zu erwähnen.

Medikamentös nahm der Patient Aspirin Cardio 100 mg 1-0-0 (Bayer Schweiz AG) zur Primärprophylaxie sowie Zestoretic

mit 10/12,5 mg 1-0-0,5 (AstraZeneca AG) zur Behandlung der arteriellen Hypertonie ein.

Therapeutisch ist eine Tumorresektion im Sinne einer  $\frac{2}{3}$  Maxillektomie mit Sicherheitsabstand um den Tumor von 1 cm durchgeführt worden sowie eine supraomohyoidale Neck-Dissection beidseits inklusive der Entfernung der Glandulae submandibulares beidseits. Es wurde intraoperativ Wert auf eine Schonung der Nervi accessorii, Nervi hypoglossi, Rami marginales der Nervi facialis und der Venae jugulares internae beidseits gelegt. Weiterhin wurde bereits intraoperativ eine Obturatorprothese angepasst.

Postoperativ entwickelte sich im Verlauf zervikal rechtsseitig eine fluktuierende Schwellung, aus welcher sich eine seröse Flüssigkeit ohne Hinweis auf Infektion abpunktieren liess. Der Patient konnte am elften postoperativen Tag bei subjektivem Wohlbefinden und reizlosen Wundverhältnissen entlassen werden. Auffällig bei Austritt waren lediglich eine postoperativ aufgetretene Hypästhesie der regio V2 und V3 beidseits sowie eine dezente Schwellung, allerdings ohne Rötung, Überwärmung oder Fluktuation zervikal rechts.

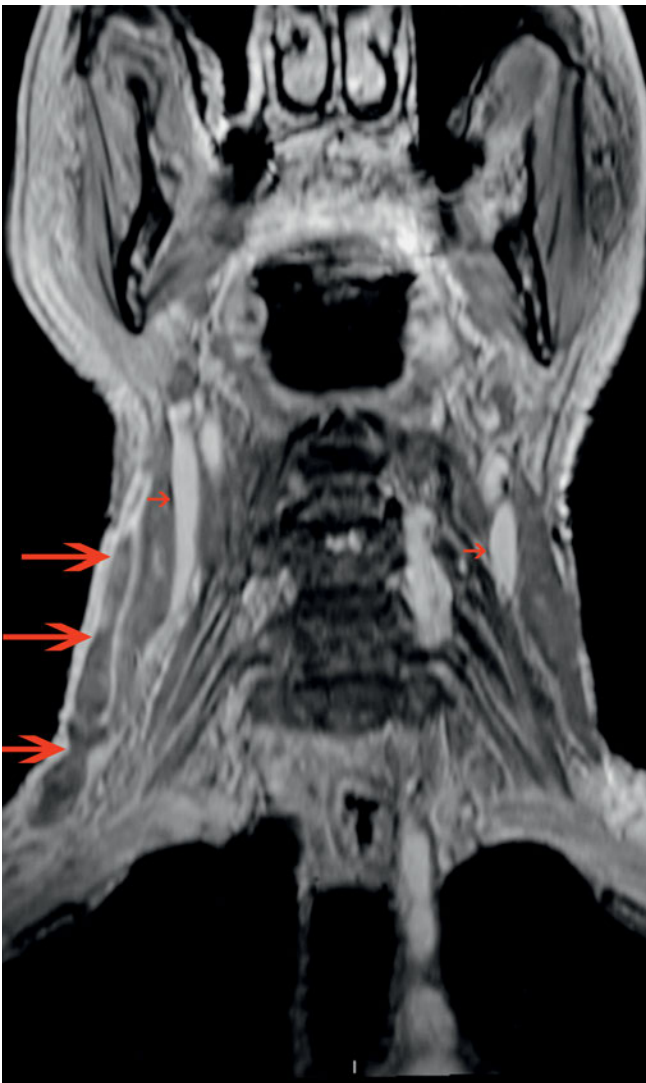
Der weitere poststationäre Verlauf zeigte sich unauffällig. Ende 2008, also ca. 1,5 Jahre post operationem stellte sich der Patient erneut stationär zur Implantatversorgung des Oberkiefers vor. Der intraoperative Verlauf war komplikationslos, postoperativ kam es zu einer Nachblutung, welche allerdings ohne relevanten Blutverlust oder erneute Intubationsnarkose zu stillen war. Der Patient konnte abermals bei subjektivem Wohlbefinden und reizlosen Wundverhältnissen zwei Tage nach der Implantation entlassen werden.

Der Patient wurde ausserhalb seiner regulären Recalltermine Anfang 2012 vorstellig. Total also vier Jahre nach der Tumorresektion. Klinisch imponierte ein, seit ca. einer Woche zunehmender, Berührungsschmerz der rechten zervikalen Gefässnervenscheide. Es bestand keine Rötung, Schwellung oder funktionelle Einschränkung. Palpatorisch liess sich ein verhärteter Strang entlang der beschriebenen Region feststellen.

Laborchemisch imponierten erhöhte D-Dimere mit 0,63 mg/l (Norm: <0,5 mg/l) sowie eine verminderte glomeruläre Filtrationsrate (GFR) von 84 ml/min (Norm: >90 ml/min), bei normwertigem Kreatinin von 74  $\mu$ mol/l (Norm 62–106  $\mu$ mol/l). Ansonsten waren die Werte unauffällig. Auch die Entzündungsparameter waren allesamt unauffällig.

Die Befundkonstellation aus erhöhten D-Dimeren, einem verhärteten, schmerzhaften Strang und dem sonographisch inhomogenen Lumen sowie vermindertem Blutfluss im beschriebenen Bereich, war bereits schlüssig für die Diagnose einer Thrombose der Vena jugularis externa. Zur weiteren Diagnosesicherung und Ursachensuche, insbesondere auch zum Ausschluss eines Malignomrezidives wurde ein MRI durchgeführt. Hierbei konnte der gestellte Verdacht bestätigt werden. Es zeigte sich eine Thrombophlebitis der Vena jugularis externa rechts, beginnend auf der Höhe des Hyoids mit Ausdehnung supraclaviculär bis proximal der Einmündung in die Vena brachiocephalica dextra, einhergehend mit einer Kaliberrückbildung (Abb. 1 und 2). Zudem zeigten sich vergrösserte Lymphknoten beidseits (28×10 mm rechts, 16×9 mm links). Es zeigte sich allerdings kein Anhalt für ein Infektgeschehen, ein Tumorrezidiv oder einer sonstigen eruierbaren Ursache für die Thrombose.

Es wurde umgehend mit einer therapeutischen Heparinisierung und der Einstellung des Anti-Faktor Xa zwischen 0,5 und 1 begonnen. Hierunter besserte sich die Symptomatik des



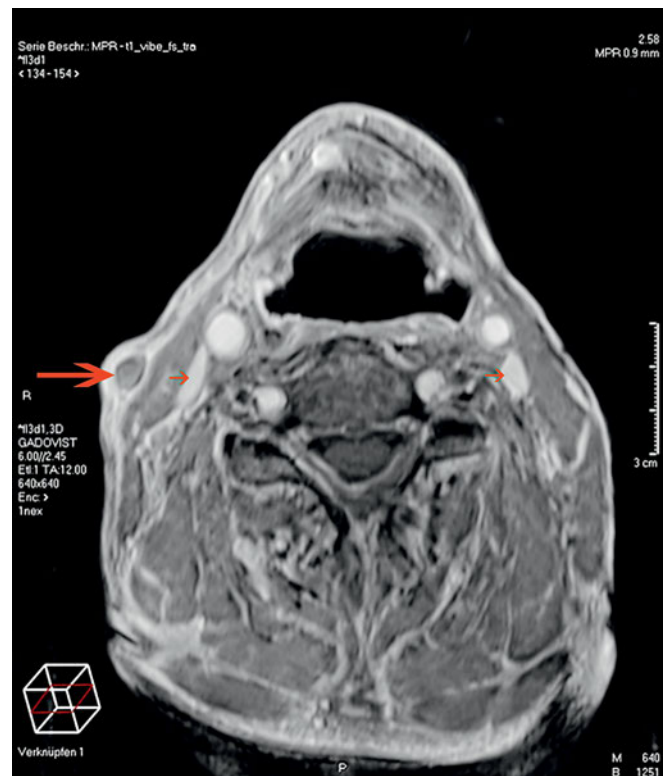**Abb. 1** Coronares Kontrast verstärktes 3-D-MR-Bild (T1 Gd) mit fehlender Kontrastierung des Gefäßlumens der VJ externa rechts, Auftreibung des Gefäßes und entzündlicher Anreicherung der Gefäßwand (grosse Pfeile). Die VJI (kleine Pfeile) ist beidseits offen.

Patienten, sodass er sieben Tage nach den initialen Beschwerden schmerzfrei war, auch wenn die V. jugularis externa sich palpatorisch noch verhärtet darstellte.

Nach der primären antithrombotischen Behandlung mit Heparin, wurde der Patient für sechs Monate auf eine orale Antikoagulation mit Marcumar umgestellt (Ziel INR: 2.5). Bei den folgenden Kontrolluntersuchungen (3, 6 und 12 Monate nach der Thrombose) erschien der Patient subjektiv beschwerdefrei und ohne Anzeichen eines erneuten thrombotischen Geschehens.

## Diskussion

Die Symptome einer druckdolenten, verhärteten Gefäß-Nerven-Scheide in der Halsregion mit zunehmendem Berührungsschmerz kann als relativ typisch betrachtet werden und ist auch an anderer Stelle beschrieben (MAIER ET AL. 2010; CHATTOPADHYAY ET AL. 2012; OHBA ET AL. 2012). Ansonsten war der Patient beschwerdefrei, hat also keine der sonstigen typischerweise beschriebenen Symptome wie Dyspnoe, Tachypnoe oder Dysphagie aufgewiesen. Auch die klinische Erstuntersuchung zeigte neben den oben genannten Befunden keine



**Abb. 2** Axiales Kontrast verstärktes 3-D-MR-Bild (T1 Gd) mit fehlender Kontrastierung des Gefäßlumens der VJ externa rechts, Auftreibung des Gefäßes und entzündlicher Anreicherung der Gefäßwand (grosser Pfeil). Die VJI (kleine Pfeile) ist beidseits offen.

typischen Befunde, zum Beispiel Schwellung, Rötung oder Überwärmung des betroffenen Gebietes (BOEDEKER ET AL. 2004; MODAYIL ET AL. 2009; MAIER ET AL. 2010; CHATTOPADHYAY ET AL. 2012).

Die definitive Bestätigung der Diagnose liefert eine MRI-Untersuchung, in welcher eine prästenotische Kaliberzunahme (YOSHIKAWA ET AL. 2011) auf Höhe des Hyoids mit Gefäßaufreibung und Thrombusnachweis bis unmittelbar proximal der Vena brachiocephalica dextra gezeigt werden konnte.

Laborchemisch liess sich, als unspezifischer Marker eines thrombotischen Ereignisses (Sensitivität >95%, Spezifität <50% [HALLBACH 2006]), die Erhöhung der D-Dimere auf 0,63 mg/l (Norm: <0,50 mg/l) feststellen, was sich mit vergleichbaren literarischen Fällen, in welchen Thrombosen der V. jugularis interna beschrieben wurden, deckt (MAIER ET AL. 2010; LIM ET AL. 2011; YOSHIKAWA ET AL. 2011; CHATTOPADHYAY ET AL. 2012). Sämtliche anderen Laborparameter waren unauffällig.

Die Ätiologie der Thrombose ist in diesem Fall schlussendlich nicht eindeutig zu klären. Zwar ist anamnestisch eine Teilmaxillektomie mit Neck-Dissection regio I-III beidseits zu erwähnen, allerdings ist die Operation bereits vier Jahre zuvor durchgeführt worden, was ein sehr atypischer Zeitraum für das Entwickeln einer Thrombose ist, da diese meist unmittelbar postoperativ (in 14–26,4% der Fälle) auftreten, aber nach circa drei Monaten bei einer Rheologie, welche sich ab dato in der Regel wieder auf präoperativem Niveau befindet, kaum mehr von Bedeutung ist (QURAIISHI ET AL. 1997; BROWN ET AL. 1998; PRIM ET AL. 2000). Andererseits konnten typische potenzielle thrombogogene Faktoren oder Komorbiditäten einer Jugularvenenthrombose nicht eruiert werden. So hatte der Patient keine Anzeichen eines Infektes, was gegen die Befundkonstellation

eines Lemierre-Syndroms spricht (BOEDEKER ET AL. 2004; MAIER ET AL. 2010). Auch eine iatrogene Schädigung mittels zentralvenösen Jugularskatheters hatte in unmittelbarer Vergangenheit nicht stattgefunden, ebenso wenig wie ein Halstrauma oder ein intravenöser Drogenabusus (BOEDEKER ET AL. 2004). Das singuläre Auftreten des Ereignisses spricht klinisch gegen das Vorliegen einer Koagulopathie. Auch gab es keinen Anhalt für eine Polyzytämie oder einen systemischen Lupus Erythematoses welche potenziell kausal für eine Jugularvenenthrombose sein könnten (ELIES & HERMES 1992; BOEDEKER ET AL. 2004). Auch die (befürchtete) Thrombose im Rahmen eines paraneoplastischen Syndroms (ELIES & HERMES 1992; STERN-STRATER ET AL. 2008) konnte nicht bestätigt werden, da es bis heute keinerlei Anzeichen eines Tumors gibt und der Patient rezidivfrei geblieben ist.

Allgemein ist es wichtig, bei spontan auftretenden Jugularvenenthrombosen und ohne offensichtlich anderweitige Ätiologie ein Screening auf ein potenzielles neoplastisches Wachstum durchzuführen. Dies umso mehr, als 50% der Jugularvenenthrombosen ein paraneoplastisches Ereignis sind (Tab. I).

Tab. I Ätiologie und Häufigkeitsverteilung spontaner Jugularvenenthrombosen nach Boedeker et al. (BOEDEKER ET AL. 2004)

Pathogenese	Prozent
Paraneoplastisch	50
Parainfektios	30
i.v.-Drogenabusus	10
Schwangerschaft	10

An allgemeinen prothrombotischen Risiken weist der Patient eine arterielle Hypertonie, Nikotinabusus mit 35 kumulativen Pack-Years (allerdings sistiert 31 Jahre vor dem Ereignis) sowie ein fortgeschrittenes Alter von 79 Jahren auf. Allerdings prädispositionieren diese Faktoren hauptsächlich für Thrombosen im Bereich des tiefen Venensystems der unteren Extremitäten (BRAUN & DORMANN 2010), was also in diesem Fall wiederum pathogenetisch als weniger entscheidend erscheint, da die Lokalisation ungewöhnlich ist und sich weder vorher, noch nachher ein anderes thrombotisches Ereignis entwickelt hat. Medikamentös war der Patient bereits vor dem Ereignis auf Aspirin Cardio 100 mg 1-0-0 (Bayer Schweiz AG) als Primärprophylaxe und auf Zestoretic mit 10/12,5 mg 1-0-0,5 (AstraZeneca AG) zur Behandlung des arteriellen Hypertonus eingestellt. Bei beiden Medikamenten ist keine vermehrte Häufung von thrombotischen Ereignissen beschrieben.

Therapeutisch wurde bei dem Verdacht auf eine Jugularvenenthrombose unmittelbar mit einer Heparinisierung des Patienten begonnen, mit einer Einstellung des Anti-Faktors Xa auf 0,5-1. Der sofortige Beginn mit der Antikoagulation mittels Heparin entspricht den derzeitigen Leitlinien der Arbeitsgemeinschaft der Wissenschaftlichen Medizinischen Fachgesellschaften (AWMF). Es ist ausdrücklich beschrieben, dass eine initiale Antikoagulation mittels unfraktioniertem oder niedermolekularem Heparin eingeleitet werden muss, da die ersten 24 h zur Verhinderung einer Thrombusaszension ent-

scheidend sind (HACH-WUNDERLE 2010). Im beschriebenen Fall wurde ein niedermolekulares Heparin verwendet. Es wurden Kontrollen des Anti-Xa-Spiegels regelmässig durchgeführt, welcher durchgängig im Bereich zwischen 0,5-1 I.E./ml lag, was dem oberen normalen therapeutischen Bereich entspricht (HACH-WUNDERLE 2010). Bei nur geringgradig eingeschränkter Nierenfunktion des Patienten (GFR 84 ml/min; Norm: >90 ml/min; Kreatinin 74 µmol/l; Norm 62-106 µmol/l) wurde der Patient aufgrund der einfacheren Anwendbarkeit initial mit fraktioniertem Heparin versorgt. Nach der initialen Behandlung sollte eine orale Antikoagulationstherapie zur mittelfristigen Vermeidung eines Rezidivs gestartet werden. Dies wurde bei im oben beschriebenen Patienten mittels Marcumar durchgeführt, wobei ein Ziel-INR von 2,5 angestrebt worden ist. Das Heparin wurde abgesetzt, nachdem der INR an zwei aufeinander folgenden Tagen zwischen 2 und 3 lag, was wiederum den Leitlinien AWMF entspricht. Derzeit gibt es allerdings noch keine international genormten Standards bezüglich Behandlung einer Thrombose der V. jugularis interna und Gleiches gilt für eine Thrombose der V. jugularis externa (STERN-STRATER ET AL. 2008).

Die Beschwerden des Patienten zeigten sich unter dieser Therapie regredient, sodass er sich bereits sieben Tage nach Beginn der Antikoagulation schmerzfrei, allerdings noch mit einem palpatorisch verhärteten Strang entlang der V. jugularis externa präsentierte. Bei den ambulanten Nachkontrollen drei, sechs und zwölf Monate nach der Entlassung, zeigte sich der Patient jedes Mal subjektiv beschwerdefrei, sodass die orale Antikoagulation nach dem sechsten Monat eingestellt wurde. Bis heute, zwei Jahre nach dem Ereignis, ist es zu keinem weiteren thrombotischen Ereignis gekommen. Auch aus onkologischer Sicht ist der Patient unauffällig geblieben. Die definitive Ätiologie der Thrombose bleibt ungeklärt.

Das langfristige Outcome bei Patienten mit Jugularvenenthrombose hängt stark von der zugrunde liegenden Ätiologie, der Thrombuslokalisation und den entsprechenden Grundkrankheiten ab. So konnten Ascher et al. in einer Studie mit insgesamt 210 Patienten zeigen, dass abhängig von Ausmass der Thrombose und Begleiterkrankungen eine Mortalität nach zwölf Monaten bei Thrombose im Gefässsystem im Kopf-/Hals- und brachiocephalen Bereich zwischen 40% und 59% liegt. Interessanterweise ist keiner dieser Patienten an einer Lungenembolie mit der embolischen Ätiologie aus dem Halsvenengefäss gestorben, sondern alle an einer zugrunde liegenden neoplastischen Erkrankung, einem Lungenembolus aus einem tiefen Venengefäss der unteren Extremitäten oder an Multiorganversagen (ASCHER ET AL. 2005). Die Gefahr einer Lungenembolie sollte allerdings trotzdem nicht unterschätzt werden, da beispielsweise Munoz et al. bei 512 Patienten die Rate an Lungenembolien bei tiefen Venenthrombosen der oberen Extremitäten und des Kopf- und Halsbereiches mit 4,4% aller betroffenen Patienten angeben und das Übergreifen vom oberflächlichen zum tiefen zervikalen Venensystem möglich ist (MUNOZ ET AL. 2008).

## Schlussfolgerungen

Eine Thrombose im Bereich der venösen Halsgefässe muss als Differentialdiagnose bei Schwellung, Induration und/oder Schmerzen im Halsbereich in Betracht gezogen und abgeklärt werden. Neben der konsequenten Therapie ist die ebenso konsequente Ursachensuche unter Einschluss der Suche nach einem Malignom als Auslöser einer paraneoplastischen Throm-

bose erforderlich. Auch wenn keine wesentliche anatomische und funktionelle Unterschiede im oberflächlichen und im tiefen Halsvenensystem bestehen, gilt es, festzuhalten, dass sämtliche in der Literatur beschriebenen Grundsatzdiskussionen bezüglich Risikofaktoren und Therapie sich auf das tiefe Halsvenensystem beziehen.

## Abstract

BARTELLA A, LÜBBERS H-T, SCHUKNECHT B, GANDER T, GRÄTZ K W, KRUSE A L: **Thrombosis of the external jugular vein – Case report of a rare cause for pain in the lateral neck** (in German). Swiss Dental Journal 124: 39–43 (2014)

Dental practitioners are sometimes confronted with patients complaining about pain in the neck area. Especially if an induration in the region of the big vessels is present, one must keep in mind the differential diagnosis of a spontaneous thrombosis of the external jugular vein. This diagnosis needs consequent treatment but also consequent search for an underlying pathology.

This case report presents such a situation in an exemplary way. Despite risk factors, the reason for thrombosis stays in the dark. However, all possible causes were cleared and are shown to the reader. Especially malignancies are responsible for thrombosis of the jugular vein in many cases.

## Literaturverzeichnis

- ASCHER E, SALLES-CUNHA S, HINGORANI A: Morbidity and mortality associated with internal jugular vein thromboses. *Vasc Endovascular Surg* 39: 335–339 (2005)
- BOEDEKER C C, RIDDER G J, WEERDA N, MAIER W, KLENZNER T, SCHIPPER J: Etiology and Therapy of the Internal Jugular Vein Thrombosis. *Laryngo-Rhino-Otol* 83: 743–749 (2004)
- BRAUN J, DORMANN A: *Klinikleitfaden Innere Medizin*. 11. Aufl. Urban & Fischer Verlag, München, (2010)
- BROWN D H, MULHOLLAND S, YOO J H, GULLANE P J, IRISH J C, NELIGAN P, KELLER A: Internal jugular vein thrombosis following modified neck dissection: implications for head and neck flap reconstruction. *Head Neck* 20: 169–174 (1998)
- CHATTOPADHYAY D, MOSTAFA M L, CARR M: Acute neck pain referred to the surgeon: Lemierre's syndrome as a differential diagnosis. *Ann R Coll Surg Engl* 94: e132–133 (2012)
- COHEN M: *Kopf-Hals-Radiologie*. 1. Aufl. Georg Thieme Verlag KG, Stuttgart, New York, (2012)
- ELIES W, HERMES H: The Internal Jugular Vein Thrombosis – Cases to Discuss the Indication and Complications of Operation. *Laryngo-Rhino-Otol* 71: 95–97 (1992)
- HACH-WUNDERLE V (2010): Diagnostik und Therapie der Venenthrombose und der Lungenembolie. Leitlinienregister AWMF – 065/002
- HALLBACH J: *Klinische Chemie für den Einstieg*. 2. Aufl. Georg Thieme Verlag KG, Stuttgart, New York, (2006)
- HARADA H, OMURA K, TAKEUCHI Y: Patency and caliber of the internal jugular vein after neck dissection. *Auris Nasus Larynx* 30: 269–272 (2003)
- LEONTSINIS T G, CURRIE A R, MANNELL A: Internal jugular vein thrombosis following functional neck dissection. *Laryngoscope* 105: 169–174 (1995)
- LIM B G, KIM Y M, KIM H, LIM S H, LEE M K: Internal jugular vein thrombosis associated with venous hypoplasia and protein S deficiency revealed by ultrasonography. *J Anesth* 25: 930–934 (2011)
- MAIER W, LOHNSTEIN P U, SCHIPPER J, BOEDEKER C: Jugular vein Thrombosis and Lemierre's Syndrome – Severe Complications of Oropharyngeal Infections. *Laryngo-Rhino-Otol* 89: 533–538 (2010)
- MODAYIL P C, PANTHAKALAM S, HOWLETT D C: Metastatic carcinoma of unknown primary presenting as jugular venous thrombosis. *Case Rep Med* 2009: (2009)
- MUNOZ F J, MISMETTI P, POGGIO R, VALLE R, BARRON M, GUIL M, MONREAL M: Clinical outcome of patients with upper-extremity deep vein thrombosis: results from the RIETE Registry. *Chest* 133: 143–148 (2008)
- OHBA K, MATSUSHITA A, YAMASHITA M, TAKADA T, MURAMATSU N, IWAKI H, MATSUNAGA H, MORITA H, SASAKI S, OKI Y, NAKAMURA H: The importance of imaging procedures in evaluating painful neck masses: two patients with a painful internal jugular vein thrombosis. *Thyroid* 22: 556–557 (2012)
- PRIM M P, DE DIEGO J I, FERNANDEZ-ZUBILLAGA A, GARCIA-RAYA P, MADERO R, GAVILAN J: Patency and flow of the internal jugular vein after functional neck dissection. *Laryngoscope* 110: 47–50 (2000)
- QURAIISHI H A, WAX M K, GRANKE K, RODMAN S M: Internal jugular vein thrombosis after functional and selective neck dissection. *Arch Otolaryngol Head Neck Surg* 123: 969–973 (1997)
- STERN-STRATER J, HORMANN K, NEFF W, STUCK B A: Internal jugular vein thrombosis as a paraneoplastic syndrome. *HNO* 56: 325–327 (2008)
- YOSHIKAWA H, SUZUKI M, NEMOTO N, HARA H, HASHIMOTO G, OTSUKA T, MOROI M, NAKAMURA M, SUGI K: Internal jugular thrombophlebitis caused by dermal infection. *Intern Med* 50: 447–450 (2011)