



**University of
Zurich**^{UZH}

**Zurich Open Repository and
Archive**

University of Zurich
Main Library
Strickhofstrasse 39
CH-8057 Zurich
www.zora.uzh.ch

Year: 2017

Die offene Amputation der Rinderzehe im Fesselbein: Chirurgische Technik, Wundheilung und Langzeitergebnisse

Devaux, David ; Steiner, A ; Pipoz, F ; Nuss, Karl

Abstract: The aim of this retrospective study was to document secondary wound healing and outcome in 20 cattle that had undergone digit amputation at the level of the distal metaphysis of the first phalanx between April 2009 and June 2015. The surgical technique for amputation was simple and fast, and granulation tissue covered the stump of the first phalanx 9 to 30 days postoperatively. Complications associated with wound healing were seen in 7 animals and in 3, a second surgery was required; all 20 cattle were discharged from the clinic. Epithelial closure was complete after a mean of 3 months (range, 2 to 7 months). The mean postoperative survival time was 15 months (range, 1 to 34 months), and 6 animals were still alive at the time of follow-up inquiry. Wound healing and long-term outcome did not differ between cattle that had undergone a more intensive aftercare regime than those with a less intensive postoperative treatment.

DOI: <https://doi.org/10.17236/sat00118>

Other titles: Open digit amputation in cattle: Surgery, wound healing and follow-up

Posted at the Zurich Open Repository and Archive, University of Zurich

ZORA URL: <https://doi.org/10.5167/uzh-144357>

Journal Article

Published Version

Originally published at:

Devaux, David; Steiner, A; Pipoz, F; Nuss, Karl (2017). Die offene Amputation der Rinderzehe im Fesselbein: Chirurgische Technik, Wundheilung und Langzeitergebnisse. *Schweizer Archiv für Tierheilkunde*, 159(6):327-334.

DOI: <https://doi.org/10.17236/sat00118>

Die offene Amputation der Rinderzehe im Fesselbein: Chirurgische Technik, Wundheilung und Langzeitergebnisse

D. Devaux¹, A. Steiner², F. Pipoz², K. Nuss¹

¹Departement für Nutztiere, Vetsuisse-Fakultät, Universität Zürich, ²Klinik für Wiederkäuer, Vetsuisse-Fakultät, Universität Bern

Zusammenfassung

Die Krankenakten von 20 Rindern, bei denen im Zeitraum zwischen April 2009 und Juni 2015 eine offene Zehenamputation im Fesselbein durchgeführt worden war, wurden hinsichtlich Wundheilung und Langzeitergebnis retrospektiv ausgewertet. Die Operation war stets einfach und schnell durchzuführen. Granulationsgewebe bedeckte den Fesselbeinstumpf nach 9 bis 30 Tagen postoperativ. Bei 7 Tieren trat eine Wundheilungsstörung auf, bei 3 war eine Nachoperation notwendig, jedoch konnten alle 20 Tiere nach Hause entlassen werden. Die Abdeckung mit Epithel benötigte durchschnittlich 3 Monate (2–7 Monate). Die postoperative Nutzungsdauer betrug durchschnittlich 15 Monate (1–34 Monate), wobei 6 Tiere zum Zeitpunkt der Befragung noch am Leben waren. In der Abheilung und im Langzeitergebnis bestanden keine Unterschiede zwischen einer aufwendigen und einer weniger aufwendigen Nachbehandlung.

Schlüsselwörter: Chirurgie, Rind, Zehenamputation, Wundheilung, Nachverfolgung

Open digit amputation in cattle: Surgery, wound healing and follow-up

The aim of this retrospective study was to document secondary wound healing and outcome in 20 cattle that had undergone digit amputation at the level of the distal metaphysis of the first phalanx between April 2009 and June 2015. The surgical technique for amputation was simple and fast, and granulation tissue covered the stump of the first phalanx 9 to 30 days postoperatively. Complications associated with wound healing were seen in 7 animals and in 3, a second surgery was required; all 20 cattle were discharged from the clinic. Epithelial closure was complete after a mean of 3 months (range, 2 to 7 months). The mean postoperative survival time was 15 months (range, 1 to 34 months), and 6 animals were still alive at the time of follow-up inquiry. Wound healing and long-term outcome did not differ between cattle that had undergone a more intensive aftercare regime than those with a less intensive postoperative treatment.

Keywords: Surgery, cattle, digit amputation, wound healing, follow-up

<https://doi.org/10.17236/sat00118>

Eingereicht: 08.08.2016
Angenommen: 15.12.2016

Einleitung

Häufig ist der praktizierende Tierarzt mit chronisch-infizierten, bereits durch den Halter und/oder den Klauenpfleger vorbehandelten Klauenerkrankungen konfrontiert. In vielen Fällen ist eine Sanierung oder klauenerhaltende Operation nicht mehr möglich, so dass eine Amputation der betroffenen Zehe durchgeführt werden muss. Indikationen zur Zehenamputation sind meistens schwere Traumata oder Komplikationen von Sohlengeschwüren oder Weisse-Linie-Defekten. Das Ziel der Zehenamputation ist zunächst nicht unbedingt eine möglichst lange Lebensdauer. Die Operation soll es ermöglichen, dass eine hochtragende Kuh das

Kalb austragen oder ein Rind ausgemästet werden kann (Nuss und Steiner, 2004). Daneben können Absetzfristen abgewartet und ein Totalverlust in der Regel vermieden werden.

Die „hohe“ Zehenamputation in der distalen Fesselbeinmetaphyse wird anderen Amputationsmethoden vorgezogen, da dabei eine vollständige Entfernung der infizierten Gewebe sicherer stattfinden kann (Osman, 1970; van Amstel and Shearer, 2006). Zwei verschiedene chirurgische Techniken sind hierfür beschrieben: Die Methode nach Pfeiffer (1912) mit Erhalt von Hautlappen und primärem Wundverschluss und die offene Methode mit sekundärer Wundheilung (Greenough et al.

Die offene Amputation der Rinderzehe im Fesselbein: Chirurgische Technik, Wundheilung und Langzeitergebnisse

D. Devaux et al.

1972). Die zu erwartende durchschnittliche Lebensdauer nach verschiedenen Methoden der Zehenamputation liegt bei 13–22 Monaten; einzelne Tiere können aber postoperativ deutlich länger genutzt werden (Kofler 1991; Pedersen 2007; Pejsa 1993). Die offene Amputation im Fesselbein ist derzeit eine zunehmend verbreitete Methode, weil sie verschiedene Vorteile hat. Der Schwierigkeitsgrad ist gering. Es macht im Gegensatz zur Methode mit primärem Wundverschluss keinen Unterschied, ob die Haut an der betroffenen Zehe intakt ist oder nicht. Der Sekretabfluss ist stets gewährleistet. Als nachteilig sind die grosse Wundfläche, der freiliegende Fesselbeinstumpf und die freiliegenden Sehnen- und Bandanteile anzusehen. Bei offener Wundbehandlung besteht, insbesondere bei Laufstallhaltung, die grössere Gefahr von sekundären Verletzungen oder verzögerter Wundheilung. Über die Dauer der Wundheilung sowie mögliche Komplikationen nach offener Amputation im Fesselbein liegen bisher nur wenige Angaben vor (van Amstel und Shearer, 2006; Pedersen, 2012). Ziel der hier vorgestellten Untersuchung war es, den Heilungsverlauf nach offener Amputation im Fesselbein bei 20 Rindern zu verfolgen und zu dokumentieren.

Tiere, Material und Methoden

Patienten

Die Krankenakten von 20 Rindern, bei welchen an beiden Vetsuisse-Fakultäten Bern bzw. Zürich zwischen April 2009 und Juni 2015 eine offene Zehenamputation mit sekundärer Wundheilung durchgeführt worden war, wurden ausgewertet. Sechs Rinder, die am Tierspital Zürich operiert wurden, wurden prospektiv untersucht. Insgesamt 14 Kühe und 6 Jungrinder verschiedener Rassen (7 Holstein-Friesian-, 6 Fleckvieh-, 3 Brown-Swiss-, 2 Simmental-, 1 Red-Holstein- und ein Kreuzungsgrind) wurden hinsichtlich der Anwendung der Technik, der Wundheilung und der Langzeitprognose ausgewertet. Das Durchschnittsalter lag bei den Kühen bei 56 (Spannweite 32–96) Monaten und bei den Rindern bei 18 (Spannweite 11–24) Monaten. Ein Tier wurde ambulant behandelt; daher fehlen zum Teil Daten bezüglich des Verlaufes.

Klinische Untersuchung

Beim Eintritt in die Klinik wurde bei allen Tieren eine klinische Allgemeinuntersuchung durchgeführt. Ein Glutaltest (Doll, 1985) wurde zur Bestimmung der Stärke der Entzündungsreaktion bei 12 von 18 Tieren, die älter als 18 Monate waren, durchgeführt. Anschliessend wurde eine Lahmheitsuntersuchung vorgenommen und ausser in einem Fall auch eine röntgenologische Untersuchung durchgeführt. Eine ultrasonographische Untersuchung erfolgte in 4 Fällen.

Anästhesie und chirurgische Technik der offenen Zehenamputation

Alle Tiere wurden in Seitenlage mit der betroffenen Klaue nach oben auf einem kippbaren Operationstisch abgelegt. In der Regel wurde eine leichte Sedation mit Xylazin (0.02 mg/kg KGW) durchgeführt. Nach gründlicher Reinigung des Fusses und korrekтивem Klauenschnitt aller Klauen wurde das Operationsfeld aseptisch vorbereitet. Nach Durchführung einer retrograden intravenösen Stauungsanästhesie (20 ml 2% Lidocain) und Abdecken mit sterilen Einmaltüchern wurde zuerst die Haut um die betroffene Zehe mit dem Skalpell vorgeschritten. Der Hautschnitt begann abaxial etwa einen Finger breit unterhalb des Niveaus des distalen Randes der Afterklauen und wurde nach dorsal und palmar/plantar über dem Fessel- und Kronbein schräg nach distal in Richtung des Zwischenklauenspalts fortgesetzt. Nachfolgend wurde er einen Zentimeter oberhalb des axialen Kronsaums der betroffenen Klaue geführt und durch den Zwischenklauenspalt fortgesetzt. Schliesslich wurden die dorsalen und palmaren/plantaren Schnitte vereinigt. Anschliessend wurde ein Gigli-Draht in den Schnitt eingeführt und die betroffene Zehe von einem Helfer schräg abgesägt, wobei darauf geachtet wurde, dass exakt im distalen Fesselbeinende abgetrennt wurde. Während des Sägens wurde die Wunde mit physiologischer Kochsalzlösung ausgiebig gespült und nach Absetzen der Zehe die Wundfläche mit einem scharfen Löffel kürettiert. Dabei wurden restliches nekrotisches Material gründlich exzidiert und allfällige scharfe Knochenkanten abgerundet. Das Knochenmark des abgesägten Fesselbeins wurde entweder intakt gelassen (Zürich) oder die Markhöhle ausgeräumt (Bern). Stark blutende grössere Gefässe wurden ligiert oder kauterisiert (in 10 Fällen). Zuletzt wurden auf die Wunde eine sterile, mit Penicillin G getränkte Wundabdeckung aufgelegt und ein hoher Klauenverband (bis zur Mitte von Metakarpus oder Metatarsus) angelegt. In 12 Fällen wurde zusätzlich ein Klotz auf die Partnerklaue geklebt

Medikamente

Eine medikamentöse Behandlung mit Antibiotika und nichtsteroidalen Antiphlogistika wurde bei allen Tieren durchgeführt und präoperativ begonnen. Insgesamt 14 Rinder wurden nach der Operation mit Penicillin, 2 mit Ceftiofur und 3 mit Oxytetracyclin behandelt. Die Behandlung mit Antibiotika dauerte im Durchschnitt 10 Tage, jedoch wurden 11 Tiere während 10 Tagen und mehr behandelt. Zusätzlich wurden 13 Tiere mit Ketoprofen, 5 Tiere mit Tolfenaminsäure initial gefolgt von Ketoprofen, und 2 Tiere mit Ketoprofen und zu einem späteren Zeitpunkt mit Flunixin behandelt.

Weitere Behandlung und Nachuntersuchungen

Die Verbände wurden alle 2 bis 4 Tage gewechselt. Jeweils beim ersten Verbandswechsel wurde zusätzlich eine Lavage der Wunde mit physiologischer Kochsalzlösung vorgenommen. Bei 13 Rindern wurden nur solange Verbände angelegt, bis der Knochen mit Granulationsgewebe gedeckt war; letzteres wurde durch Sondierung abgesichert. Danach wurde bei diesen 13 Tieren die Wunde zwei Mal täglich mit einem feinen Wasserstrahl während 5 bis 10 Minuten behandelt (Hydrotherapie). In 6 Fällen wurden Verbände bis zur vollständigen Abheilung (d. h. bis die Wunde wieder mit Haut abgedeckt war) angelegt, damit die Wundheilung durch mechanische Beanspruchung ungestört blieb. Die Tiere wurden postoperativ auf Gummimatten mit ca. 15 cm Stroheinstreu aufgestellt und entweder angebunden oder in einer Einzelboxe gehalten. Eine telefonische Nachfrage über die Wundheilung nach der Entlassung und den Verbleib wurde bei allen Patienten zwischen 6 Monaten und 6 Jahren nach Entlassung aus der Klinik durchgeführt.

Statistische Auswertung

Zur Auswertung der Daten wurde das Statistikprogramm SPSS (IBM Corp., Armonk, NY, USA) angewendet.

Die Daten der klinische Untersuchung, des chirurgischen Eingriffs, der Wundheilung und des weiteren Verlaufs wurden deskriptiv bearbeitet.

Die offene Amputation der Rinderzehe im Fesselbein: Chirurgische Technik, Wundheilung und Langzeitergebnisse

D. Devaux et al.

Ergebnisse

Klinische Untersuchung und Lahmheitsuntersuchung

Gründe für die Überweisung der Rinder waren ein kompliziertes Rusterholzsches Sohlengeschwür (9 Tiere), eine tiefreichende Verletzung (7), ein Nageltritt (2) und bei je einem Tier eine eitrige Doppelsohle und ein Ballenabszess; 17 Tiere standen zum Zeitpunkt der Überweisung bereits in Behandlung. An der Vorbehandlung beteiligt waren in 8 Fällen Halter und Tierarzt, in 5 Fällen der Tierarzt, in jeweils 2 Fällen der Halter bzw. Halter, Klauenpfleger und Tierarzt. Bei 11 der 20 Tiere bestand die Erkrankung bereits 14 Tagen und mehr. Sechs Tiere zeigten einen reduzierten Allgemeinzustand, 4 Tiere waren bereits abgemagert. Alle zeigten eine deutliche Stützbeinlahmheit. Bei 18 Tieren lag der Lahmheitsgrad bei 3/5 (1 = fragliche Lahmheit, 5 = hochgradig Lahm, auf drei Beinen) oder mehr (Tab. 1). Eine entzündliche Schwellung des Fusses, besonders ausgeprägt an der betroffenen Zehe, war bei 17 Tieren

Tabelle 1: Präoperative Parameter bei 20 Rindern mit offener Amputation im Fesselbein.

Fall	Alter (Mo)	Ursache (Grunderkrankung)	Betroffene Klaue	Diagnose	Lahmheitsgrad bei Einstallung (x/5)
1	11	Stichverletzung	HL lateral	Stichverletzung mit Knochenbeteiligung, sept. Arthritis des Kgk	4
2	96	Kompl. RSG	HR lateral	Kompl. RSG, sept. Arthritis des Kgk	4
3	24	Stichverletzung	HL lateral	Stichverletzung mit Knochenbeteiligung und sept. Arthritis des Kgk	3
4	72	Kompl. RSG	HR lateral	Kompl. RSG mit Knochenbeteiligung und sept. Arthritis des Kgk	1.5
5	48	Kompl. RSG	HR lateral	Kompl. RSG mit Knochenbeteiligung und sept. Arthritis des Kgk	3.5
6	36	Kompl. RSG	HL lateral	Kompl. RSG mit Knochenbeteiligung und sept. Arthritis des Kgk	3.5
7	48	Kompl. RSG	HL lateral	Kompl. RSG mit Knochenbeteiligung und sept. Arthritis des Kgk	4
8	48	Kompl. RSG	HL medial	Kompl. RSG mit Knochenbeteiligung und sept. Arthritis des Kgk	4
9	24	Traumatisches Ausschuheln	VR medial	Klauenspitzennekrose nach traumatisches Ausschuheln	3
10	84	Kompl. Ballenabszess	HL lateral	Kompl. Ballenabszess mit Knochenbeteiligung und sept. Arthritis des Kgk	4
11	36	Offene Klauenbeinfraktur	HL lateral	Offene Klauenbeinfraktur, sept. Arthritis des Kgk	4
12	96	Kompl. RSG	HR lateral	Kompl. RSG mit Knochenbeteiligung und sept. Arthritis des Kgk	4
13	12	Verletzung	HL medial	Tiefgreifende Ballenverletzung mit Durchtrennung der Tiefe Beugesehne und Eröffnung des Kgk	unbekannt
14	60	Kompl. RSG	HL lateral	Kompl. RSG mit mit Knochenbeteiligung und sept. Arthritis des Kgk	4
15	32	Verletzung	HR medial	Tiefgreifende Verletzung mit sept. Arthritis der Kron und Klauengelenken	3.5
16	36	Verletzung	HR lateral	Tiefgreifende Verletzung mit sept. Arthritis des Krongelenkes	3
17	85	Kompl. RSG	HR lateral	Kompl. RSG mit Knochenbeteiligung und sept. Arthritis des Kgk	3.5
18	19	Kompl. Sohlenabszess	VL medial	Kompl. Sohlenabszess mit Knochenbeteiligung und sept. Arthritis des Kgk	3
19	19	Nageltritt	VR medial	Nageltritt mit Knochenbeteiligung und sept. Arthritis des Kgk	4
20	60	Nageltritt	VL medial	Nageltritt mit Knochenbeteiligung und sept. Arthritis des Kgk	5

RSG = Rusterholzsches Sohlengeschwür, Mo = Monate, sept = septisch, Kgk = Klauengelenk

Die offene Amputation der Rinderzehe im Fesselbein: Chirurgische Technik, Wundheilung und Langzeitergebnisse

D. Devaux et al.

vorhanden. Von diesen Tieren war der Entzündungsprozess in 4 Fällen lokal auf die kranke Klaue begrenzt. Bei 10 erstreckte sich die Schwellung bis zur proximalen Grenze der Fesselbeugeschnenscheide und bei 3 bis zu den Fusswurzelgelenken.

Eine Kuh zeigte chronische Reheveränderungen an allen Klauen und ein unvollständig verheiltes Rusterholzsches Sohlengeschwür an der lateralen Klaue der kontralateralen Beckengliedmasse (Tab. 1, Fall 17). Eine weitere Kuh zeigte Reheveränderungen und eine auf Palpation reagierende Partnerklaue; bei diesem Tier wurde zusammen mit der Zehe zusätzlich eine Hyperplasia interdigitalis entfernt (Tab. 1, Fall 20). Eine Kuh wies eine Zitzenverletzung und einen Abszess vor dem linken vorderen Euterviertel auf. Die verletzte Zitze wurde amputiert und der Abszess später gespalten. Bei dieser Kuh wurde zusätzlich eine Omentopexie durchgeführt (Tab 1, Fall 16). Eine weitere Kuh zeigte auf Höhe beider Schultergelenke Dekubitalstellen und Serome; auch sie

entwickelte eine linksseitige Labmagenverlagerung, diese wurde aber konservativ behandelt, da die Kuh kurz vor der Abkalbung stand. Ein Tag nach der Diagnosestellung befand sich der Labmagen wieder in situ. Diese Kuh wurde auf Wunsch des Besitzers zur Kalbung nach Hause entlassen und kurz darauf verwertet (Tab 1, Fall 10). Bei allen Tieren wurde jeweils nur eine Zehe amputiert. In 16 Fällen waren die Beckengliedmassen betroffen. In 13 Fällen wurde die laterale und in 3 Fällen die mediale Zehe eines Hinterbeins amputiert (Tab. 1). Bei 4 Rindern wurde die mediale Zehe einer Schultergliedmasse amputiert.

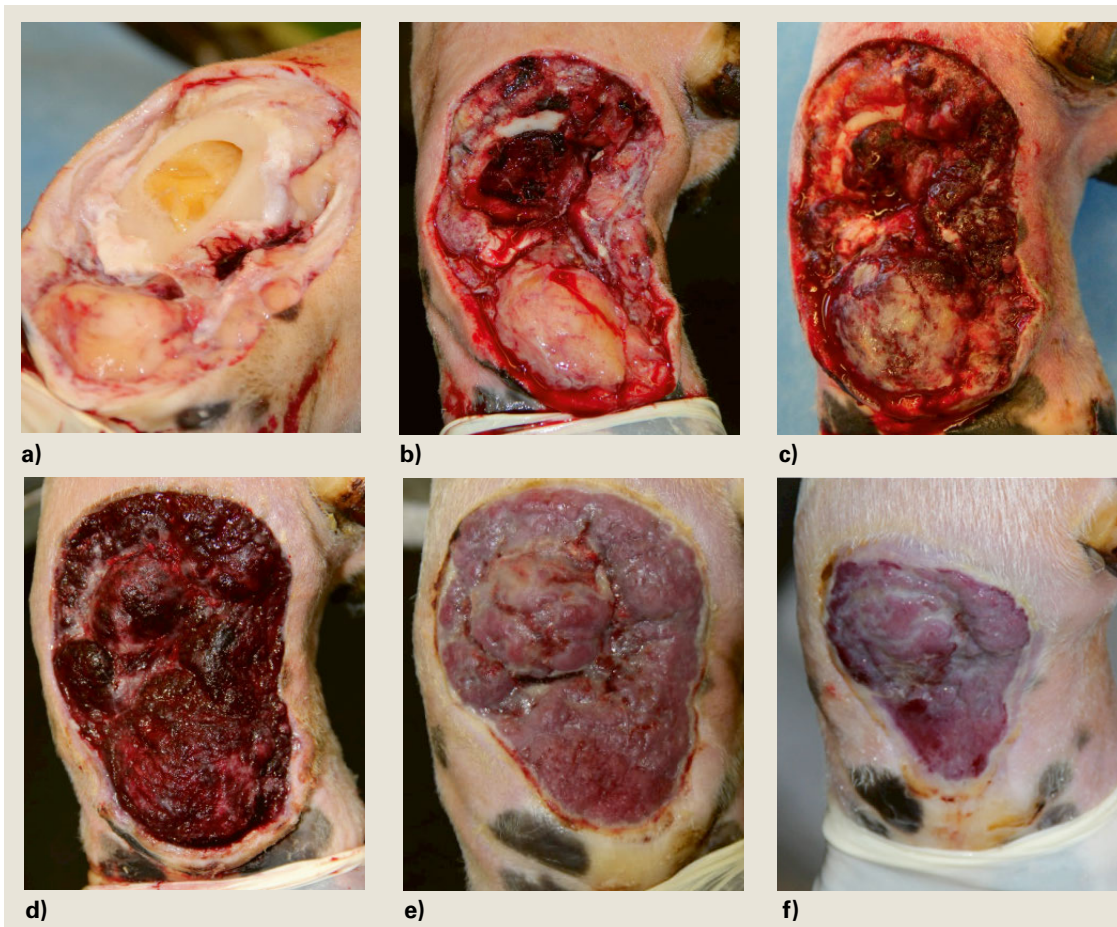
Weiterführende Untersuchungen

Der Glutaltest war bei allen 12 untersuchten Tieren verkürzt; bei 10 Tieren lag er unter 6 Minuten (1–3 Minuten). Anlässlich der röntgenologischen Untersuchung konnte bei 16/19 Tieren die Beteiligung von knöchernen

Tabelle 2: Postoperative Parameter und Langzeituntersuchung bei 20 Rindern mit offener Amputation im Fesselbein.

Fall	Nachbehandlung	Komplikationen	Wundheilung (Tage)	Aufenthalt in der Klinik (Tage)	Lahmheitsgrad bei Entlassung/Einstellung (x/5)		Verbandswechsel	Vollständige Abheilung** (Wochen)	Lebensdauer (Monate)
1	H		13	21	1	4	4	10	28*
2	H		11	17	2.5	4	3	10	34
3	H	Vermehrte Wundexsudation, Wundnekrose	30	36	2.5	3	13	Keine vollständige Epithelisierung	3
4	V		ambulant	ambulant	unbekannt	1.5	ambulant	unbekannt	5
5	H		6	14	2.5	3.5	3	10	6
6	H		8	15	2	3.5	2	10	23
7	H		6	8	2	4	3	9	17
8	H	Verzögerte Granulation	25	53	3.5	4	8	21	30*
9	H		10	13	2	3	5	12	7
10	H	Verzögerte Granulation	unbekannt	18	3.5	4	5	unbekannt	1
11	H	Verzögerte Granulation	14	19	2.5	4	7	unbekannt	27
12	H		6	10	3.5	4	2	unbekannt	2
13	H		4	8	3	unbekannt	2	9	29
14	H		12	16	2	4	4	10	22
15	V		16	25	1.5	3.5	8	12	20*
16	V		5	35	1.5	3	15	20	5
17	V		8	28	1.5	3.5	9	11	11
18	V	Osteitis des Fesselbeinstumpfes	19	23	1.5	3	10	28	13*
19	V	Wundnekrose	24	59	1.5	4	23	11	13*
20	V	Verzögerte Granulation, fortbestehende hochgradige Lahmheit	14	40	3	5	12	8	12*

H = Verbände und Hydrotherapie, V = Verbände, Wundheilung: Zeit bis zur Abdeckung des Fesselbeins mit Granulationsgewebe, *lebend zur Zeit der letzten Erfassung, **bis Epithelschicht wieder geschlossen nach Aussage des Halters



Die offene Amputation der Rinderzehe im Fesselbein: Chirurgische Technik, Wundheilung und Langzeitergebnisse

D. Devaux et al.

Abbildung 1: Verlauf der Wundheilung (Fall 15), Granulation, Wundkontraktion und Epithelialisierung nach offener Amputation im Fesselbein bis zum 25. Tag post operationem.

a) unmittelbar nach der Amputation, **b)** 2 Tage p. op., wenig Blutkoagula vorhanden, beginnende Granulation, leicht hervorquellendes interdigitales Fettpolster, **c)** 5 Tage p. op., fortschreitende Granulation, Kontraktion der Wundränder bereits sichtbar, **d)** 11 Tage p. op., Knochen vollständig von Granulationsgewebe abgedeckt, **e)** 17 Tage p. op., deutliche Kontraktion der Wundränder, gesundes Wundbett, Epithelialisierungssaum gut zu erkennen, **f)** 25 Tage p. op., fortgeschrittene Wundheilung, Wundfläche deutlich kleiner geworden.

Strukturen nachgewiesen werden. Betroffen waren in 10 Fällen das Klauenbein, in 4 Fällen das Kronbein und das Klauenbein sowie das Os sesamoideum distale, und in 2 Fällen das Klauenbein und das Os sesamoideum distale. In 11 Fällen war der Klauengelenkspalt verändert. Bei der Ultraschalluntersuchung konnte in 4 Fällen eine anechogene Füllung der gemeinsamen Fesselbeuge-Sehenscheide festgestellt werden. Bei einem Tier wurde zusätzlich das Klauengelenk punktiert und der Verdacht auf eine septische Arthritis des Klauengelenkes so bestätigt.

Operation und postoperativer Verlauf

Durch die intraoperative Überprüfung der Lokalisation des Sägedrahtes gelang die Operation in der distalen Fesselbeinmetaphyse in allen Fällen beim ersten Mal. Falls noch Gelenkanteile des Kronengelenks offen lagen, wurde der Knorpel mit einer Kürette entfernt. Starke

postoperative Blutungen traten nach Anlegen eines Druckverbandes nicht auf. Zwölf von 19 nachverfolgten Rindern wiesen einen ungestörten Heilungsverlauf auf. In 7 Fällen (37% der Fälle) zeigte sich eine langwierige Heilung (14 bis 30 Tage) und die Belastung verbesserte sich zunächst nicht (Tab. 2). Bei 3 dieser Tiere wurde eine röntgenologische Kontrolluntersuchung durchgeführt. Eine Veränderung des Fesselbeinstumpfes, im Sinne einer Osteitis, konnte dadurch in einem Fall nachgewiesen werden. In 3 Fällen wurde die Wunde nochmals saniert, indem das distale Fesselbeinende abgefräst wurde. In einem Fall musste die Wunde zweimal postoperativ revidiert werden. Eine weitere Kuh entwickelte, zusätzlich zu den Heilungsschwierigkeiten, eine Lungenentzündung, konnte aber 36 Tage nach der Operation geheilt entlassen werden. Im Vergleich zum Tag der Einweisung zeigten 14 Tiere bei der Entlassung einen Lahmheitsgrad zwischen 1–2.5/5 (Tab. 2). Im Durchschnitt blieben die Tiere während 24 Tagen (± 15.1 , 1–59 Tage) hospitalisiert.

Die offene Amputation der Rinderzehe im Fesselbein: Chirurgische Technik, Wundheilung und Langzeitergebnisse

D. Devaux et al.

Wundheilung und Nutzungsdauer

Bis der Knochenstumpf von Granulationsgewebe bedeckt war, dauerte es durchschnittlich 12.8 Tage (4–30, Median = 11.5). Bei Rindern, bei denen eine zweite Wundsanierung durchgeführt werden musste ($n = 3$), war der Knochen jeweils nach 4, 5 und 10 Tagen nach dem letzten Eingriff bedeckt (insgesamt 19, 24 und 30 Tage nach dem ersten Eingriff). Sechs Rinder, die länger als 14 Tage in der Klinik aufgestellt waren, zeigten eine Kontraktion der Wundränder ab dem 6. postoperativen Tag. Eine vom Wundrand her voranschreitende Epithelialisierung war nach mehr als 15 Tagen postoperativ erkennbar. Nach 19 bis 26 Tagen war die Wundfläche bei komplikationsloser Heilung etwa halb so gross wie unmittelbar nach dem Eingriff (Abb. 1).

Die Nachbehandlung dauerte bei der Hydrotherapie ($n = 13$) zwischen 3 und 14 Wochen. Die Nachbehandlung, wenn Verbände weiter angelegt wurden ($n = 7$), dauerte zwischen 4 und 16 Wochen. Die komplette Epithelialisierung dauerte zwischen 2 und 7 Monaten (Tab. 2). Sechs Tiere wurden mit einer geringgradigen Lahmheit entlassen. Für die restlichen Tiere dauerte es zwischen 3 und 10 Wochen nach der Entlassung, bis keine Lahmheit mehr zu erkennen war. Insgesamt 14 Tiere zeigten im Verlauf ihres weiteren Lebens keine Lahmheit mehr. Die restlichen fünf Tiere blieben leichtgradig lahm (Grad 1 bis 2/5). Die anlässlich der Nachfrage bereits abgegangenen Tiere ($n = 14$) hatten nach dem Eingriff noch einen bis 34 Monate gelebt. Die Abgangsursache war in 6 Fällen auf den Bewegungsapparat zurückzuführen. Zur Zeit der Erfassung (Juli 2016) lebten noch 6 Tiere (Tab. 2).

Diskussion

Die für die hier vorliegende Untersuchung angewendete offene Amputation im Fesselbein hat den Vorteil, dass sie einfach und schnell auszuführen ist. Da sie zudem wenig Nachbehandlung erfordern soll, gilt sie als praktikable Methode (Blowey, 2011; Pedersen, 2012). Die in der zugänglichen Literatur (van Amstel and Shearer, 2006; Pedersen, 2012) zu findenden Angaben über eine mit 5–6 Wochen abgeschlossene Wundheilung erscheinen jedoch unseren Ergebnissen nach zu kurz; nach den hier vorgelegten Untersuchungen dauerte es bis zur vollständigen Epithelialisierung der Wunde zwischen 8 und 12 Wochen. Es bestanden dabei keine Unterschiede zwischen kurzer Verbandbehandlung/Hydrotherapie und langer Verbandbehandlung.

Die Hydrotherapie erforderte weniger Aufwand und die so behandelten Tiere wurden mit dem weniger aufwendigen Nachbehandlungsschema schneller entlassen (Mittelwert Aufenthalt = 19 Tage für Hydrotherapie,

35 Tage für Verbände). Gemäss Berichten aus der Praxis (Pedersen, 2012) werden die Verbände dort sogar nur einmal gewechselt, der zweite Verband nach zwei Wochen abgenommen und danach die Heilung sich selbst überlassen. Dieses Vorgehen umgeht somit, dass viele Verbände angelegt werden, die in den heutigen modernen Laufställen sehr schnell verschmutzen und ihren Zweck verfehlen; es setzt allerdings eine gesunde Granulation der Wunde ohne Heilungsstörung voraus. Eine separate Aufstallung in einer gut eingestreuten Box sollte zur Vermeidung von Verletzungen der Wunde vom Tierhalter, am besten bis zur vollständigen Abheilung, gewährleistet werden. Deswegen erscheint die Hydrotherapie unter Praxisbedingungen eine geeignete Behandlungsmassnahme, da sie auch durch den Halter selbst durchgeführt werden kann; sie stellt auch sicher, dass die Wundheilung bei den Tieren verfolgt wird.

In neueren Untersuchungen (Atkinson, 2011; Blowey, 2011; Pedersen, 2012; Pedersen, 2007) umfasste die Indikation zur Amputation auch sogenannte „nicht heilende“ Klauenläsionen. Die Wundheilung nach Amputationen aufgrund solcher oberflächlicher Lederhautinfektionen ist vermutlich besser als nach Amputationen, die aufgrund von eitrigen Klaueninfektionen mit Beteiligung von Sehnen-, Knochen- und Gelenkanteilen durchgeführt werden, so wie in der hier vorgelegten Untersuchung. Wird bei unkomplizierten Klauenerkrankungen amputiert, ergeben sich nachfolgend weniger Komplikationen, die zur Ausmerzungen der Tiere führen, und die Nutzungsdauer ist vergleichsweise höher (Funk, 1977; Pedersen, 2012; Pedersen, 2007; Starke et al., 2007). Solche unkomplizierten Klauenläsionen, die auf eine Superinfektion mit *Treponema* spp. zurückgeführt werden, bedürfen nach anderer Ansicht (Kofler et al., 2015) jedoch lediglich einer besonders konsequenten lokal-chirurgischen Behandlung, damit die Zehe erhalten werden kann. Die Amputation aufgrund „nicht heilender Klauenläsionen“ ist somit als erweiterte wirtschaftliche Indikation für die Amputation anzusehen, jedoch nicht wirklich aus medizinischen Gründen gerechtfertigt. Komplizierte Formen von Weisse-Linie-Defekten kamen als Ursache für die Amputation in diese Studie nicht vor. Weisse-Linie-Defekten sind in Laufställen, unter feuchten Verhältnissen, vermehrt anzutreffen (Nuss und Steiner, 2004). Eine Erklärung dafür könnte daran liegen, dass 13 Tiere aus Betrieben mit Anbindehaltung stammten.

Der verkürzte Glutaltest konnte jeweils den klinischen Befunden an den betroffenen Gliedmassen zugeordnet werden, nur in einem Fall (Fall 16) bestand gleichzeitig ein zusätzlicher eitrig-entzündlicher Herd. Die systemische medikamentöse Behandlung wurde in dieser Studie prinzipiell für alle Tiere gleich, aber in den Details unterschiedlich gestaltet. Eine unterschiedliche Auswirkung auf den Behandlungserfolg war nicht auszumachen.

In 12 Fällen wurde ein Klotz auf die Partnerklaue aufgeklebt, mit der Absicht, die Wunde weiter weg vom Boden zu halten und so die Belastung und die Wundheilung zu verbessern. Subjektiv erschien diese Massnahme eine bessere Belastung in den ersten Tagen nach dem Eingriff zu bewirken, hinsichtlich der Wundheilung und der Nutzungsdauer konnten keine Unterschiede festgestellt werden. Bei 3 Tieren musste aufgrund der ausbleibenden Überdeckung des Knochens ein Teil des in der Wunde freiliegenden Fesselbeins weiter abgefräst werden. In 2 dieser Fälle zeigte die Wunde nach Revision einen sehr schnellen Heilungsverlauf. Bei einem optimalen Heilungsverlauf sollte der Knochenstumpf nach weniger als 10 Tagen mit Granulationsgewebe bedeckt sein. Die Tierhalter waren im Allgemeinen sehr zufrieden mit der Behandlung (18/20), nicht alle würden sich aber wieder für die Amputation entscheiden. Als Gründe dafür wurden das aufwendigere Weidemanagement der betroffenen Tiere, eine zu lange Nachbehandlung oder die Kosten der Behandlung erwähnt. Für die Tierhalter von Bedeutung für die Entscheidung zu einer Amputation waren eine bereits fortgeschrittene Trächtigkeit (5/20) und der Wert des Tieres (6/20). Auch diese Angaben sprechen für einen kürzeren stationären Klinikaufenthalt und eine kürzere Verbandbehandlung gefolgt von Hydrotherapie.

In der hier vorgelegten Untersuchung wiesen 9 Tiere eine postoperative Nutzungsdauer von 17 Monaten und mehr auf. Bei 3 Tieren betrug die Lebensdauer zur Zeit der Erfassung (Juli 2016) 30, 28 und 20 Monate. Von den bereits abgegangenen Tieren (n = 14) wurden 8 im ersten Jahr nach der Operation verwertet, was mit den Zahlen aus anderen Publikationen übereinstimmt (Pedersen, 2007; Starke, 2007). Die Begleiterkrankungen hatten in den hier vorgelegten Fällen keinen Einfluss auf die Nutzungsdauer.

Die offene Amputation der Rinderzehe im Fesselbein: Chirurgische Technik, Wundheilung und Langzeitergebnisse

D. Devaux et al.

Schlussfolgerung

Die offene Zehenamputation im Fesselbein ist ein einfacher, in der Praxis gut durchzuführender Eingriff. Es empfehlen sich eine kurzfristige Behandlung mit Antibiotika (3–5 Tage), mit NSAID (3–5 Tage), allenfalls ein Kothurn und ein Schutz der Wunde mit einem Druckverband. Eine engmaschige Verbandbehandlung scheint nicht nötig zu sein, da die weniger aufwendige Behandlung ebenso erfolgreich war. Die Nutzungsdauer und die Abgangsursachen entsprachen – denen früherer Untersuchungen (Pejsa et al., 1993; Starke et al., 2007; Pedersen, 2012), so dass die Anwendung der offenen Amputation als Alternative zu anderen Methoden empfohlen werden kann.

L'amputation ouverte du doigt au niveau de la première phalange chez les bovins: technique chirurgicale, cicatrization et résultats à long terme

Les dossiers médicaux de 20 bovins ayant subi une amputation ouverte du doigt au niveau de la première phalange, entre avril 2009 et juin 2015, ont été rétrospectivement évalués du point de vue de la cicatrization et des résultats à long terme. Toutes les opérations se sont déroulées de manière simple et rapide. Le moignon s'est recouvert de tissu de granulation après 9 à 30 jours. 7 animaux ont eu des problèmes de cicatrization, 3 pour lesquels il a fallu ré-intervenir, cependant tous ont pu être renvoyés dans leur exploitation. L'épithélialisation a nécessité en moyenne 3 mois (de 2 à 7 mois). La durée d'utilisation après l'opération a été de 15 mois en moyenne (1–34 mois) et, au moment de l'étude, 6 bovins étaient encore en vie. Au niveau de la guérison et des résultats à long terme, aucune différence n'a été observée entre des soins post-opératoires plus ou moins intensifs.

L'amputazione aperta del dito bovino a livello della prima falange: tecnica chirurgica, guarigione della ferita e risultati a lungo termine

Le cartelle cliniche di 20 bovini sui cui era stata effettuata un'amputazione aperta del dito bovino a livello della prima falange, nel periodo tra aprile 2009 e giugno 2015, sono state valutate retrospettivamente per quanto riguarda la guarigione delle ferite chirurgiche e la prognosi a lungo termine. La tecnica chirurgica d'amputazione si è rivelata essere facile e veloce. Il tessuto di granulazione ricopriva il moncone della prima falange tra i 9 e i 30 giorni dopo la chirurgia. Sette animali hanno sviluppato delle complicazioni nella guarigione della ferita d'amputazione, e in 3 animali è stato necessario un secondo intervento chirurgico. Tutti i 20 animali sono stati dimessi dall'ospedale. L'epitelizzazione della ferita richiedeva in media 3 mesi (2–7 mesi). La vita produttiva dell'animale in seguito all'amputazione era in media di 15 mesi (1–34 mesi). Sei animali erano ancora vivi al momento dell'indagine. Non vi era alcuna differenza nella guarigione delle ferite chirurgiche e nella prognosi a lungo termine tra gli animali sottoposti a cure postoperatorie intensive rispetto a quelli con cure meno intensive.

Die offene Amputation
der Rinderzehe im
Fesselbein: Chirurgische
Technik, Wundheilung
und Langzeitergebnisse

D. Devaux et al.

Literatur

- Atkinson O.*: Non-healing hoof lesions in dairy cows. *Vet. Rec.* 2011, 169: 561–562.
- Blowey R.*: Non-healing hoof lesions in dairy cows. *Vet. Rec.* 2011, 169: 534.
- Doll K., Schillinger D., Klee W.*: Der Glutaraldehyd-Test beim Rind – seine Brauchbarkeit für Diagnose und Prognose innerer Entzündungen. *Zentralbl. Veterinarmed. A.* 1985, 32: 581–593.
- Funk K. A.*: Spätergebnisse nach Zehen- und Klauenamputation beim Rind. *Berl Münch Tierärztl Wochr.* 1977, 90: 152–156.
- Greenough P. R., MacCallum F. J., Weaver A. D.*: Control of foot disease. In: *Lameness in Cattle*. Eds. P. R. Greenough, F. J. MacCallum, A. D. Weaver, J. B. Lippincott, Philadelphia, 1972, 225–242.
- Kofler V. J.*: Zur Nutzungsdauer von Rindern nach Amputation und Exartikulation im Zehenbereich. *Wien. Tierärztl. Mschr.* 1991, 78: 84–90.
- Kofler J., Glonegger-Reichert J., Dietrich J., Sykora S., Tichy A., Brandt S.*: A simple surgical treatment for bovine digital dermatitis-associated white line lesions and sole ulcers. *The Vet. J.* 2015, 204: 229–231.
- Nuss K., Steiner A.*: Spezielle Diagnostik und Therapie. In: *Erkrankungen der Klauen und Zehen des Rindes*. Eds. A. Fiedler, J. Maierl, K. Nuss, Schattauer, Stuttgart, 2004, 77–125.
- Osman M. A.*: A study of some sequelae of amputation of the digit using three operative techniques. *Vet. Rec.* 1970, 87: 610–615.
- Pedersen S.*: Milk Production and survival following Digit Amputation in Dairy Cattle. *Cattle Practice*, 2007, 15: 256–260.
- Pedersen S.*: Digit amputation – getting it right for a productive future. In: *Proceedings, Cattle Veterinary Conference, Sixways, Worcester, UK, 2012*, 29–38.
- Pejsa T. G., St Jean G., Hoffsis G. F., Musser J. M.*: Digit amputation in cattle: 85 cases (1971-1990). *J. Am. Vet. Med. Assoc.* 1993, 202: 981–984.
- Pfeiffer W.*: *Operationskurs für Tierärzte und Studierende*. 5. Aufl. Schoetz, Berlin, 1912.
- Starke A., Heppelmann M., Beyerbach M., Rehage J.*: Septic arthritis of the distal interphalangeal joint in cattle: comparison of digital amputation and joint resection by solar approach. *Vet. Surg.* 2007, 36: 350–359.
- Van Amstel S. R., Shearer J. K.*: Biomechanics of weight (load) bearing and claw trimming. In: *Manual for treatment and control of lameness in cattle*. Eds. S van Amstel and J. Shearer, Blackwell Publishing Professional, Ames, Iowa, 2006, 43–126.

Korrespondenz

Dr. med. vet. Devaux David
Departement für Nutztiere
Klinik für Wiederkäuer
Vetsuisse-Fakultät, Universität Zürich
Winterthurerstrasse 260
8057 Zürich
Tel. 044 635 82 13
E-Mail: ddevaux@vetclinics.uzh.ch