



**University of  
Zurich**<sup>UZH</sup>

**Zurich Open Repository and  
Archive**

University of Zurich  
Main Library  
Strickhofstrasse 39  
CH-8057 Zurich  
[www.zora.uzh.ch](http://www.zora.uzh.ch)

---

Year: 2012

---

## Vakuumentbindung – richtig ausgeführt

Zimmermann, R

**Abstract:** Zusammenfassung: Die Vakuumentbindung ist ein geeignetes Verfahren Geburten vaginal zu beenden, ohne dass die Morbidität für Mutter und Kind signifikant zunimmt. Voraussetzung ist die genaue Kenntnis der physiologischen Geburtsmechanik und ihrer Abweichungen. Wichtig ist neben der Indikationsstellung das exakte Platzieren der Vakuumpumpe über dem Flexionspunkt, der über der Pfeilnaht etwa 3cm anterior der kleinen Fontanelle liegt. Nur so ist die stromlinienförmige Ausrichtung des kindlichen Kopfes im Geburtskanal und damit ein gewebeschonendes Vorgehen für Mutter und Kind garantiert. Von zentraler Bedeutung ist auch, wann dieser Eingriff zugunsten einer Alternative abzubrechen ist; für diesen Fall ist es zwingend erforderlich, dass eine alternatives Vorgehen geplant worden ist

DOI: <https://doi.org/10.1007/s00129-012-3020-y>

Other titles: Vacuum delivery carried out correctly

Posted at the Zurich Open Repository and Archive, University of Zurich

ZORA URL: <https://doi.org/10.5167/uzh-155693>

Journal Article

Published Version

Originally published at:

Zimmermann, R (2012). Vakuumentbindung – richtig ausgeführt. *Der Gynäkologe*, 45(10):791-800.

DOI: <https://doi.org/10.1007/s00129-012-3020-y>

#### Redaktion

T. Dimpfl, Kassel  
W. Janni, Düsseldorf  
R. Kreienberg, Ulm  
N. Maass, Aachen  
O. Ortmann, Regensburg  
T. Strowitzki, Heidelberg  
K. Vetter, Berlin  
R. Zimmermann, Zürich



#### Punkte sammeln auf...

#### springermedizin.de/ eAkademie

##### Teilnahmemöglichkeiten

Diese Fortbildungseinheit steht Ihnen als e.CME und e.Tutorial in der Springer Medizin e.Akademie zur Verfügung.

- e.CME: kostenfreie Teilnahme im Rahmen des jeweiligen Zeitschriftenabonnements
- e.Tutorial: Teilnahme im Rahmen des e.Med-Abonnements

##### Zertifizierung

Diese Fortbildungseinheit ist mit 3 CME-Punkten zertifiziert von der Landesärztekammer Hessen und der Nordrheinischen Akademie für Ärztliche Fort- und Weiterbildung und damit auch für andere Ärztekammern anerkennungsfähig.

##### Hinweis für Leser aus Österreich

Gemäß dem Diplom-Fortbildungs-Programm (DFP) der Österreichischen Ärztekammer werden die in der e.Akademie erworbenen CME-Punkte hierfür 1:1 als fachspezifische Fortbildung anerkannt.

##### Kontakt und weitere Informationen

Springer-Verlag GmbH  
Springer Medizin Kundenservice  
Tel. 0800 77 80 777  
E-Mail: kundenservice@springermedizin.de

# CME Zertifizierte Fortbildung

## R. Zimmermann

Klinik für Geburtshilfe, Universitätsspital Zürich

# Vakuumentbindung – richtig ausgeführt

## Zusammenfassung

Die Vakuumentbindung ist ein geeignetes Verfahren Geburten vaginal zu beenden, ohne dass die Morbidität für Mutter und Kind signifikant zunimmt. Voraussetzung ist die genaue Kenntnis der physiologischen Geburtsmechanik und ihrer Abweichungen. Wichtig ist neben der Indikationsstellung das exakte Platzieren der Vakuumglocke über dem Flexionspunkt, der über der Pfeilnaht etwa 3 cm anterior der kleinen Fontanelle liegt. Nur so ist die stromlinienförmige Ausrichtung des kindlichen Kopfes im Geburtskanal und damit ein gewebeschonendes Vorgehen für Mutter und Kind garantiert. Von zentraler Bedeutung ist auch, wann dieser Eingriff zugunsten einer Alternative abzubrechen ist; für diesen Fall ist es zwingend erforderlich, dass ein alternatives Vorgehen geplant worden ist.

## Schlüsselwörter

Vaginal-operative Entbindung · Geburtshilfe · Wunschsectio · Fetale Asphyxie · Episiotomie

## Lernziele

### Diese Lerneinheit

- versetzt Sie in die Lage, vaginal-operative Entbindungen richtig zu indizieren.
- unterstützt Sie dabei, in der Praxis die Vakuumentbindung technisch korrekt auszuführen.
- hilft Ihnen, die Grenzen des Verfahrens rechtzeitig einzuschätzen mit dem Ziel, Schäden bei Kind und Mutter zu minimieren

## Einleitung

In den meisten entwickelten Ländern ist die Sectiorate mittlerweile auf über 30% angestiegen, und der Trend geht weiter nach oben. Neben den klassischen Indikationen (fetale Gefährdung, Kopf-Becken-Missverhältnis, Plazenta praevia etc.) wünschen Schwangere zunehmend einen Kaiserschnitt mit Verweis auf eine verbesserte Schonung des Beckenbodens. Um diesem Trend entgegenzuwirken, kommt der Schonung des Beckenbodens bei vaginalen Geburten eine zunehmend größere Bedeutung zu. Vaginal-operative Entbindungen sind mit einem höheren Verletzungspotenzial des Beckenbodens assoziiert.

## Historische Entwicklung

Auch wenn das Prinzip einer Vakuumgeburt bereits im ausgehenden 17. Jahrhundert dokumentiert ist [12], gehen die meisten heute gebrauchten Vakuummodelle auf die von Malmström [7] entwickelte **Saugglocke** zurück. Bis zur Mitte des 20. Jahrhunderts waren deshalb vaginal-operative Geburten gleichbedeutend mit Zangenentbindungen. Die Indikationen zur Anwendung von Zange und Vakuum sind zum Teil konkurrierend (z. B. Geburtsstillstand in der Austreibungsperiode bei reifem Kind) und zum Teil unterschiedlich (z. B. Gesichtslage oder erhebliche Frühgeburtlichkeit: Forceps; tiefer Querstand: Vakuum).

Bezüglich Auswirkungen auf Mutter und Kind haben wir heute genügend Evidenz, dass die Anwendung des Vakuums eine geringere maternale Morbidität (Verletzungen von Damm, Vagina und Zervix) aufweist. Forcepsentbindungen hingegen führen seltener zu Kephälhämatomen und Retinablutungen beim Feten. Zudem haben sie eine höhere Erfolgsrate als das Vakuum. Glücklicherweise sind bei beiden (korrekt ausgeführten) Methoden ernsthafte fetale Verletzungen sehr ungewöhnlich.

Auch wenn EBM-Stellungnahmen betonen, dass diejenige Methode angewandt werden soll, die am besten beherrscht wird, besteht international eine allgemeine Tendenz hin zum **Vakuum**.

Dies vor allem deshalb, weil die Anwendung der Forceps schwieriger zu erlernen ist und die Erfolgsrate und der Grad der Verletzungen der Mutter wesentlich von der Erfahrung des Operateurs abhängen.

---

## Vacuum delivery carried out correctly

### Abstract

Vacuum delivery is a suitable method to deliver babies via the vaginal route without substantially increasing the morbidity for mother and child. A prerequisite is exact knowledge of the mechanisms of labour in both normal and abnormal parturition. In addition to the correct indications, the exact application of the cup over the flexion point which is located over the sagittal suture some 3 cm anterior of the posterior fontanelle is essential. Only this allows the streamlined alignment of the fetal head in the birth canal and therefore a tissue-conserving procedure for mother and baby. Finally it is important to know when this interventional delivery should be abandoned in favour of an alternative method.

### Keywords

Vaginal delivery, operative · Obstetrics · Cesarean section, elective · Fetal asphyxia · Episiotomy

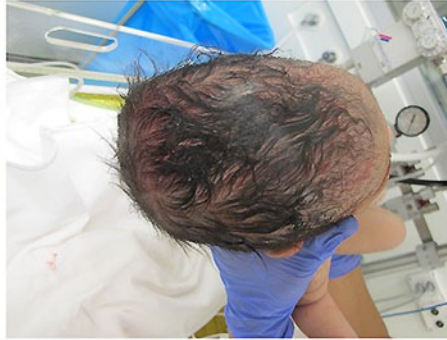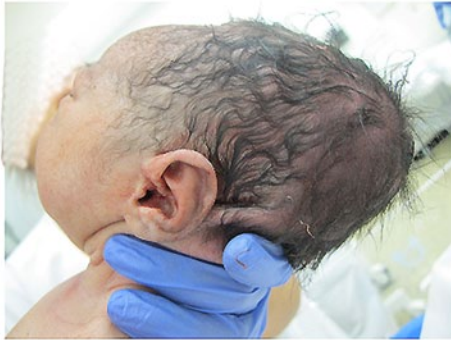---

Bis zur Mitte des 20. Jahrhunderts bedeuteten vaginal-operative Geburten Zangenentbindungen

Die korrekte Ausführung vorausgesetzt sind bei beiden Methoden ernsthafte fetale Verletzungen sehr ungewöhnlich

**Vakuumentbindung**

<b>Operationsdatum</b>	23.08.2012	<b>Beginn des Vakuums</b>	23.08.2012 17:35	<b>Dauer</b> 8 Min
<b>Operateur</b>	Fr. Dr.	<b>Katheterisiert</b> letztmals um	17:29	
<b>Supervision</b>	OA PD	<b>Instrument</b>	6 cm Metal	
<b>Indikation</b>	<b>Drohende Asphyxie</b>	<b>Anzahl Traktionen</b>	2	
<b>Analgesie</b>	Lokal	<b>Traktionskraft</b>	mittel	
<b>Vaginalbefund vor OP-Beginn</b>		<b>Mütterliches Mitpressen</b>	gut	
<b>Stellung des Rückens</b>	anterior	<b>Abriss der Glocke</b>	nein	
<b>Leitstelle</b>	+2 ISP	<b>Abdruckszentrum der Vakuimglocke</b>		
<b>Richtung der Pfeilnaht</b>	☺	<b>Seitenansicht</b>	kleine Fontanelle	
<b>Einstellung</b>	synklintisch	<b>AP-Ansicht</b>	parietal links	
<b>Kopfgeschwulst</b>	ausgeprägt			
<b>Konfiguration der Nähte</b>	wenig			

**Schwergrad des Vakuums**

Kriterium	Einfaches Vakuum (AA)	Schweres Vakuum (OA oder erfahrener AA)
<b>BMI</b>	< 30	> 30
<b>Schätzwert (g)</b>	< 4000	> 4000
<b>Sonographischer Kopfumfang (cm)</b>	< 36	> 36
<b>Stellung des Rückens</b>	Anterior	Posterior
<b>Leitstelle</b>	+2 oder tiefer	+1
<b>Wehentätigkeit</b>	Gut	Ungenügend
<b>Pressfähigkeit der Gebärenden</b>	Gut	Ungenügend
<b>Konfiguration der Nähte</b>	keine oder wenig	Stark
<b>CTG</b>	Normal oder suspekt	Pathologisch

**Abb. 1** ▲ Vakuum-Dokumentation**Indikationen**

Generell ist eine vaginal-operative Entbindung dann in Erwägung zu ziehen, wenn die fetale oder mütterliche Situation eine baldige Entbindung nötig erscheinen lassen und eine vaginale Entbindung aufgrund der Verhältnisse möglich erscheint.

Verschiedene Leitlinien fassen die Indikationen zur vaginal-operativen Entbindung zusammen [1, 4, 8]. Typische fetale Indikationen sind eine drohende **kindliche Asphyxie**, typische mütterliche sind ein Geburtsstillstand >2 h ohne Epiduralanästhesie (EDA) bzw. >3 h [3] mit EDA, verstärkte Blutung subpartal oder mütterliche Pressunfähigkeit bzw. Kontraindikation zum Pressen. Alle Guidelines schließen hohe vaginal-operative Entbindungen aus, klassifizieren aber solche aus Beckenmitte (Leitstelle >+2, aber Kopf eingetreten) als akzeptabel in erfahrenen Händen.

Eine hohe Ausgangssituation, eine **dorsoposteriore Stellung** sowie ein pathologisches Kardiotokogramm (CTG) gilt als Vakuumentbindung mit erhöhtem Risiko. Die britischen Leitlinien [8] stuften auch ein erhöhtes mütterliches Körpergewicht sowie große Kinder mit großem Kopfumfang als Risikogeburt ein (■ **Tab. 1**).

Wenn ein zu großer Kopf durch das Becken gezogen wird, nehmen Kopf und Geburtswege Schaden (richtige Indikationsstellung). Wenn ein Kopf falsch durch ein genug großes Becken gezogen wird, ist das Risiko ähnlich.

**Alle Leitlinien schließen hohe vaginal-operative Entbindungen aus**

**Wird ein zu großer Kopf durch das Becken gezogen wird, nehmen Kopf und Geburtswege Schaden**

## Vor einer vaginal-operativen Entbindung ist die vollständige Muttermundöffnung abzuwarten

### Vorbedingungen und genaues Austasten

Eine vaginal-operative Entbindung ist generell erst gestattet, wenn der Muttermund vollständig eröffnet ist. Ebenso zwingend ist die genaue Kenntnis der fetalen Lage, Haltung, Stellung und Einstellung, der erwarteten Kindgröße und des sonographisch gemessenen Kopfumfangs. Gemäß der deutschen Leitlinie ist ein **trans-abdominaler Ultraschall** zwingend, wenn die vaginale Austastung eine zuverlässige Beurteilung der Stellung des Rückens nicht erlaubt. Obligat sind ferner ein minutiöses Austasten des Beckens und die Bestimmung des Höhenstandes während der Wehen. Noch nicht enthalten in der deutschen Leitlinie ist eine sonographische Bestimmung der Höhe der Leitstelle. In der RCOG-Guideline von 2011 [8] wird die transperineale Sonographie kontrovers beurteilt und nicht als obligat eingestuft. Sie kann aber in kritischen Fällen wertvolle Hinweise liefern [6]. Weitere Vorbedingungen sind in **Tab. 2** zusammengefasst.

**Tab. 1** Vakuumentbindung und vaginal-operative Entbindung mit erhöhtem Risiko

BMI >30
Fetales Schätzwert >4000 g
Leitstelle höher als +2
Sonographischer Kopfumfang >36 cm
Dorsoposteriore Einstellung
Ungenügende Wehentätigkeit
Starke Konfiguration der Schädelnähte
Pathologisches Kardiotokogramm

**Tab. 2** Vorbedingungen für eine vaginal-operative Entbindung

Fruchtblase eröffnet
Harnblase entleert (ggf. Einmalkatheter)
Gute Analgesie der Mutter
Person mit Erfahrung in primärer Reanimation des Kindes in der Nähe
Plan B im Kopf (falls das Vakuum misslingt)

### Wahl des Instrumentes

Wenn es das Ziel ist, Frauen für eine vaginale Geburt Mut zu machen, müssen wir einerseits für das Kind risikoreiche vaginal-operative Verfahren zugunsten einer sekundären Sectio verlassen und uns andererseits auf vaginal-operative Verfahren beschränken, die den Beckenboden nicht zusätzlich belasten. Damit kann in der Praxis in den meisten Fällen dem Vakuum den Vorzug gegeben werden.

Kontraindikationen für ein Vakuum bestehen lediglich bei

- Frühgeburten vor 36–37 SSW (RCOG-Guideline: Vakuum ab 34 Wochen „with caution“),
- Gesichtslage,
- HIV-positiven Frauen (relative Kontraindikation),
- fetaler Koagulopathie (z. B. Immunthrombopenie, Alloimmunthrombopenie) und
- bekannter fetaler Skelettdysplasie.

Im Folgenden wird nur die Technik der Vakuumentbindung im Detail besprochen.

### Wahl der Glocke

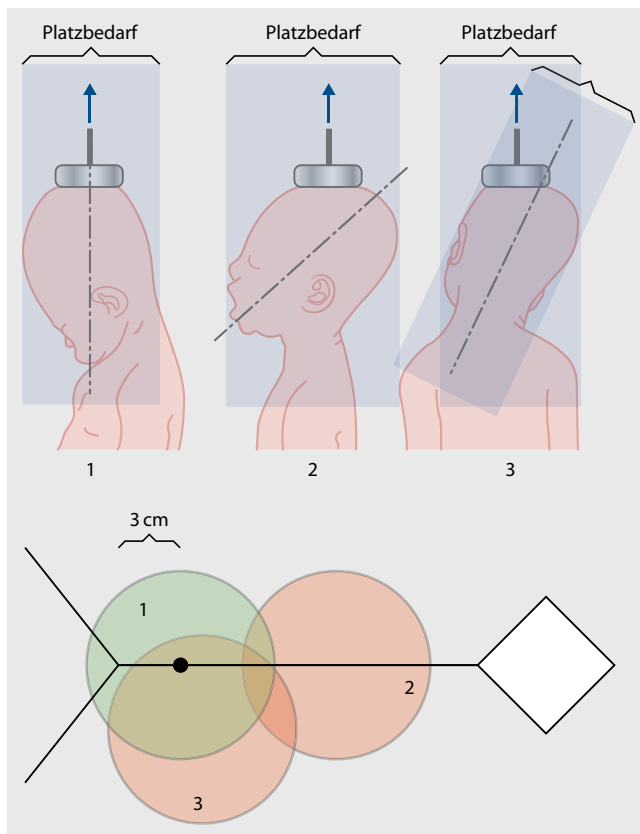
Viele Kliniken verwenden standardmäßig starre Metallglocken, die von der Form her fast ausschließlich von der Malmström-Glocke abgeleitet sind. Die Anwendung des Soft-Cups bei der Vakuumentbindung ist mit einer geringeren Erfolgsrate verbunden als die Verwendung eines Metall-Cups.

Dies dürfte auf den Umstand zurückzuführen sein, dass ein Soft-Cup meist nicht über dem Flexionspunkt (unten) angesetzt werden kann.

Das Einmalsystem mit Handpumpe zur Vakuumentbindung (Kiwi OmniCup®) bietet eine ähnliche Sicherheit wie Vakuumsysteme mit elektrischer Pumpe, erhöht aber die Indizierfreudigkeit und hat aufgrund von randomisierten Studien möglicherweise eine etwas geringere Erfolgsrate. Trotzdem ist es in erfahrenen Händen ein hervorragendes Instrument, weil es mit der eingelassenen Nut und der **Zugdrahtführung** die Vorzüge von vorderen (Zugseil oder -kette zentral) und hinteren (Zugseil oder -kette seitlich) Vakuumentbindungen kombiniert [13].

### Platzieren der Pelotte

Lehrbücher und Artikel zur Vakuumentbindung fokussieren fast ausschließlich auf die korrekte Zugtechnik, missachten aber fast einstimmig die korrekte Positionierung der Vakuumentbindung, obwohl diesem Punkt eine mindestens so große Bedeutung zukommt.



**Abb. 2** ◀ Platzierung der Vakuumglocke und Platzbedarf. (Aus [2])

Abgeleitet von der Physik muss die Vakuumglocke an *der* Stelle des fetalen Kopfes platziert werden, an welcher Zug zu einer möglichst **stromlinienförmigen Ausrichtung** des Kopfes im mütterlichen Becken führt. Einer der ersten, der den exakten Ansatzpunkt für die Glocke beschrieben hat, war Rydberg [9]. Bird [2] hat 1976 diesen Punkt allerdings fälschlicherweise auf die kleine Fontanelle lokalisiert. Erst Aldo Vacca hat in der neueren Zeit diese Thematik wieder aufgegriffen und korrekt beschrieben [13]. Er betitelt die Stelle am Kopf als „**Flexionspunkt**“, weil an dieser Position axialer Zug zur Längsausrichtung des mentovertikalen Durchmessers in der seitlichen Ansicht führt und ein seitliches Abkippen des Kopfes in der a.-p.-Ebene verhindert (▣ **Abb. 2**).

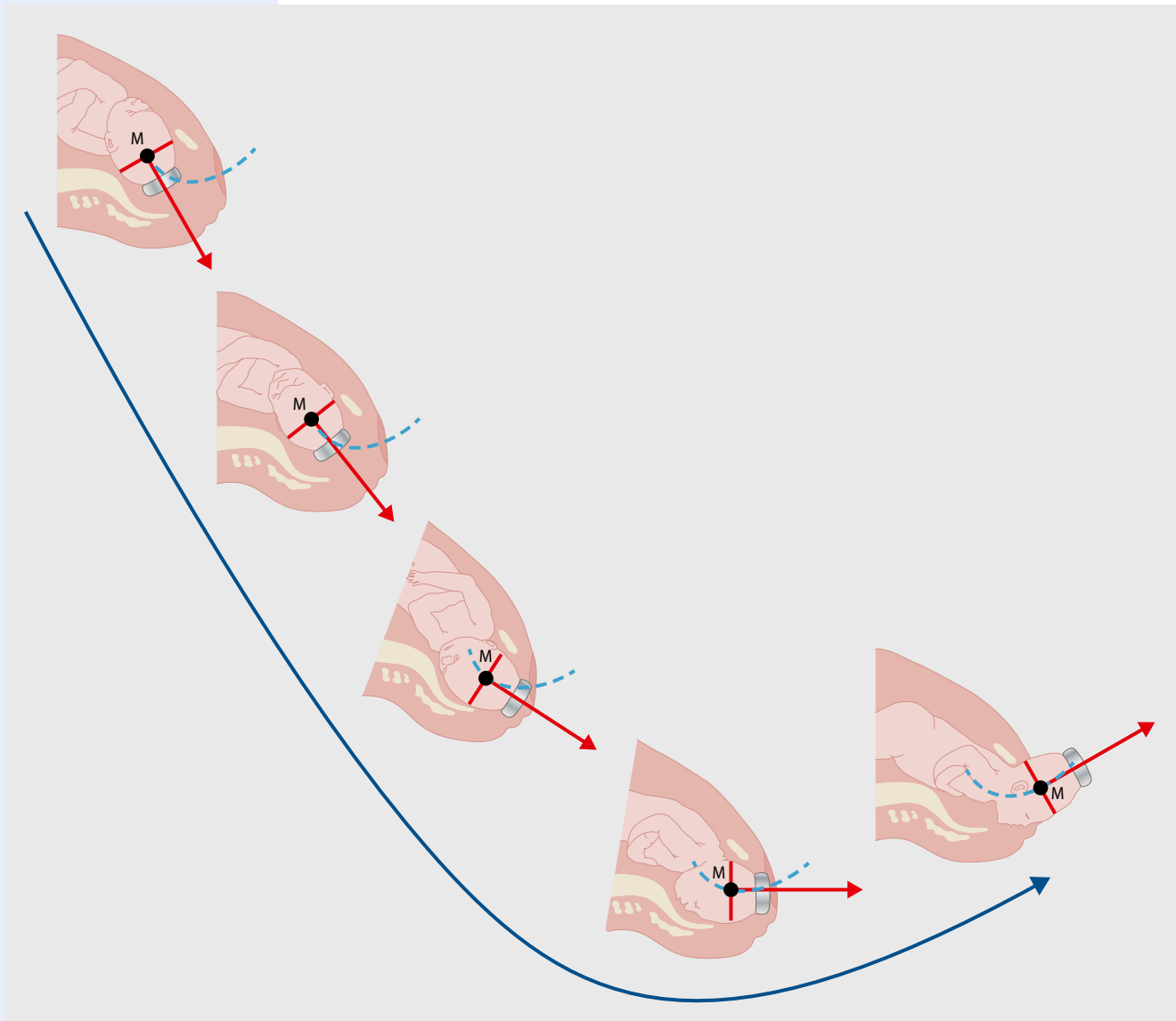
Mit der Positionierung am Flexionspunkt nimmt der Schädel damit immer die kleinste funktionelle Fläche im Geburtskanal ein.

Die korrekte Platzierung der Vakuumglocke zentriert über der Pfeilnaht auf dem Flexionspunkt zeigt ▣ **Abb. 2** mit Bild 1. Dieser liegt etwa 3 cm frontal der kleinen Fontanelle. Bei einem Durchmesser der Saugglocke von 6 cm kommt der Rand der Glocke direkt über der kleinen Fontanelle zu liegen. Bei Zug (*Pfeil*) wird der Kopf stromlinienförmig in die mentovertikale Achse in der seitlichen Ansicht und synklitisch (in der Frontalansicht) ausgerichtet. Wird die Glocke zu weit vorne platziert (Bild 2), wird der Kopf bei Zug deflektiert, womit der Platzbedarf zunimmt. Analoges gilt für das zu weit seitliche Platzieren der Glocke (Bild 3). Es resultiert ein größerer Platzbedarf durch einen **Asynklitismus**.

Aus ▣ **Abb. 2** wird auch ersichtlich, dass der Positionierungspunkt für die Vakuumglocke komplett unabhängig davon ist, wie das Kind eingestellt ist (dorsoanterior, -posterior, asynklitisch). Wenn die Saugglocke korrekt angelegt ist, verschwindet die Pelotte in den meisten Fällen hinter dem Damm, ist also beim Spreizen der Labien kaum sichtbar.

Bei Verwendung des Kiwi OmniCup® lohnt es sich, bei **schräger Pfeilnaht** die Nut parallel zur Pfeilnaht auszurichten. Damit kann während der Extraktion die Autorotation direkt optisch mitverfolgt werden.

**Bei richtiger Anlage der Saugglocke verschwindet die Pelotte in den meisten Fällen hinter dem Damm**



**Abb. 3** ▲ Bei der Vakuumentbindung wandert der Flexionspunkt (korrekter Ansatzpunkt der Pelotte) entlang der Führungslinie. Bei Entbindungen aus Beckenmitte zeigt die Zugrichtung lange nach unten, die Drehung um die Symphyse kommt erst in der letzten Phase. (Aus [13])

Ein Unterdruck von 0,8 Bar mit einer Zugkraft von etwa 16 kg reicht aus, um den Kopf richtig auszurichten und das Kind zu entwickeln

### Aufbau des Vakuums

Ob der Aufbau des Vakuums relativ schnell erfolgen kann, wird noch kontrovers diskutiert. Ein kürzlich publizierter Cochrane Review hat aber keinen Nachteil eines schnellen Aufbaus gefunden, allerdings war das Studienkollektiv klein [10]. Ein Unterdruck von 0,8 Bar mit einer Zugkraft von etwa 16 kg ist ausreichend, um den Kopf richtig auszurichten und das Kind zu entwickeln. Zwischen den Traktionen kann der Unterdruck beibehalten werden.

### Zugrichtung

Wie bei der Entwicklung bei Spontangeburt ist die Abfolge der Handgriffe und Zugrichtungen zu 100% aus der **physiologischen Geburtsmechanik** abzuleiten:

- Flexion mit Ausrichtung des Flexionspunktes in der Führungslinie des Beckens (Synklitisierung) und
- Drehung (Autorotation) in den geraden Durchmesser (falls noch nicht erfolgt),

**Tab. 3** Kriterien für den Abbruch einer vaginal-operativen Entbindung

Der Kopf stellt sich auf ein bis zwei Traktionen nicht synklitisch ein
Der Kopf tritt nicht mit jedem Zug tiefer
Nach maximal drei Zügen steht die Geburt des Kopfes nicht unmittelbar bevor
Eine maximale Vakuumzeit von 15 min wird seit Anlegen der Saugglocke überschritten
Es ist nach einem Abreißen der Pelotte unwahrscheinlich, dass nach Neuplatzierung der Kopf mit einer einzigen weiteren Traktion entwickelt werden kann

- Tiefertreten der Leitstelle,
- Deflexion (bei vorderer Hinterhauptslage) mit Geburt des Kopfes, was zum gleichzeitigen queren Eintreten der Schultern ins kleine Becken führt.

Mit anderen Worten: Der Flexionspunkt wandert immer entlang der Führungslinie.

In vielen Lehrbüchern ist die Zugrichtung nach kaudal als sehr kurze Phase beschrieben. In der Realität, speziell bei einem Höhenstand  $\geq +2$ , macht sie meist den Großteil der Zugrichtung aus; d. h. die Rotationsbewegung um die Symphyse mit Richtungsänderung nach oben erfolgt erst in der letzten Phase der Extraktion (■ **Abb. 3**). Zwecks Verbesserung der Kontrolle soll das Vakuum sitzend begonnen werden. Ändert im Lauf des Eingriffs die Zugrichtung von steil nach unten zu steil nach oben, hilft das Aufstehen, eine optimale Kontrolle zu behalten. Der Zug erfolgt immer streng wehensynchron unter aktivem Mitpressen der Gebärenden. Bei Rechtshändern erfolgt der Zug mit der rechten Hand, der Ellenbogen wird zwecks besserer Kontrolle der Kraft in der Hüfte eingestützt. Damit kann einem Abreißen der Glocke wirksam vorgebeugt werden. Der Daumen der linken Hand liegt auf der Pelotte, der Zeigefinger auf dem fetalen Kopf zur Früherkennung eines drohenden **Pelottenabrisses**. Verboten sind ruckartige Bewegungen und Drehbewegungen. Ist sakral sehr viel Platz und der Kopf hinter der Symphyse eingeklemmt, kann sanfter Druck auf den fetalen Kopf nach sakral mit dem Mittelfinger die Entwicklung erleichtern. Bei Vakuumglocken mit Kette lohnt es sich, den Handgriff zwischen den Traktionen näher an die Glocke zu versetzen, denn damit steigt die Kontrolle über den Eingriff. Steht die Pfeilnaht nicht gerade, kann mit einer Zugrichtung parallel zur Sagittalnaht die **Autorotation** unterstützt werden. Zwischen den Wehen soll der Zug sistieren. Ein kontinuierlicher Zug zur Vermeidung des Zurückgleitens des Kopfes ist nicht nötig, da beim nächsten Zug die Leitstelle sehr schnell wieder die Ausgangsposition zu Ende der vorangehenden Wehe einnimmt.

Während den Traktionen muss die ganze Aufmerksamkeit auf das mögliche Abgleiten der Pelotte gerichtet werden. Häufig ist das erste Frühwarnzeichen das Ansaugen von Luft. Bei Verwendung des Kiwi®-Vakuums muss gelegentlich der Unterdruck nachjustiert werden.

Das Abreißen der Pelotte ist keine „eingebaute“ Sicherheitsvorrichtung: Im Gegenteil, dies führt zu plötzlichen Druckschwankungen im fetalen Hirn und gefährdet deshalb das Kind!

Das Schneiden einer **Episiotomie** ist nicht zwingend, sondern soll gleich gehandhabt werden wie bei einer Spontangeburt.

## Grenzen und „Plan B“

Ähnlich wichtig, wie die Technik der Vakuumentbindung zu beherrschen, ist es, den Moment zu erkennen, wann das Verfahren abgebrochen werden muss.

Die Kriterien, die alle einzeln zum Abbruch führen müssen, sind in ■ **Tab. 3** zusammengefasst. In einem solchen Fall ist ein „Plan B“ notwendig. Dazu gehört auch, dass ein erfahrener Geburtshelfer kurzfristig verfügbar ist.

Zahlreiche Studien zeigen, dass ein sequenzieller Gebrauch von vaginal-operativen Verfahren das Risiko für das Kind deutlich erhöht [5, 11]. Andererseits kann eine Sectio bei sehr tief im Becken steckendem Kind technisch ebenfalls sehr anspruchsvoll sein und mit einer erhöhten neonatalen und mütterlichen Morbidität einhergehen. Zudem ist der Zeitbedarf an den meisten Kliniken deutlich höher.

Befindet sich der Kopf bei Abbruch des Vakuums auf dem Beckenboden, dürfte eine Geburtsbeendigung durch Forceps wahrscheinlich am schnellsten und „schonendsten“ zum Ziel führen. Dass hierfür der Forceps bereit liegen muss, versteht sich von selbst.

Der Flexionspunkt wandert immer entlang der Führungslinie

Die Rotationsbewegung um die Symphyse mit Richtungsänderung nach oben erfolgt erst in der letzten Phase der Extraktion

Der Zug erfolgt immer streng wehensynchron

Zwischen den Wehen soll der Zug sistieren

Eine Sectio bei sehr tief im Becken steckendem Kind kann technisch sehr anspruchsvoll sein



In schwierigen Situationen ist ein kurzes Debriefing hilfreich.

In den meisten anderen Fällen ist einer Entbindung per **Notsectio** der Vorzug zu geben. Zum „Plan B“ gehört deshalb, vor Beginn einer vaginal-operativen Entbindung nach einem freien Operationssaal Ausschau zu halten. Die Schwangere wird auf dem Operationstisch vorzugsweise mit ge-grätschten Beinen gelagert, damit im Bedarfsfall eine Hilfsperson den Kopf von vaginal nach oben schieben kann. Der Operateur muss auf jeden Fall eine **zephale Dystokie** in Betracht ziehen.

Bei fehlender Luxierbarkeit des Kopfes ist rechtzeitig auf eine Erweiterung der Uterotomie mit Entwicklung des Kindes aus „Beckenendlage“ umzusteigen. Weil Kinder nach misslungenen vaginal-operativen Verfahren häufig deprimiert sind, gehört zum „Plan B“ auch ein Stand-by von Ärzten/Fachkräften, die in **neonataler Reanimation** ausgebildet sind.

## Postoperativ

Nach dem Eingriff ist eine genaue Dokumentation des Eingriffs wichtig. Dies dient zum einen der **medikolegalen Absicherung**, zum anderen ist es ein hervorragendes Instrumentarium zur Qualitätssicherung. Ein bewährtes Beispiel aus unserer Klinik ist in [Abb. 1](#) beigefügt. In schwierigen Situationen ist ein kurzes Debriefing der beteiligten Personen hilfreich. Eine Antibiotikaphylaxe nach dem Eingriff ist nicht nötig, hingegen hat sich eine Schmerztherapie mit Diclofenac-Suppositorien als nützlich erwiesen.

## Fazit für die Praxis

- Die Vakuumentbindung ist eine geeignete Methode, vaginale Geburten zu ermöglichen, ohne ein unverhältnismäßig großes Risiko für Mutter und Kind einzugehen.
- Voraussetzungen dafür sind
  - eine korrekte Indikationsstellung,
  - ein genaues Austasten vor dem Eingriff,
  - das Platzieren der Pelotte über dem Flexionspunkt,
  - wehensynchroner Zug entlang der Führungslinie und
  - ein rechtzeitiger Abbruch des Verfahrens, wenn sich kein Erfolg einstellt.
- Mit dieser Methode kann ein sinnvolles Gegengewicht zur steigenden Nachfrage nach einer den Beckenboden schonenden Kaiserschnittentbindung geschaffen werden.

## Korrespondenzadresse



**Prof. Dr. R. Zimmermann**  
Klinik für Geburtshilfe, Universitätsspital Zürich  
Frauenklinikstr. 10, 8091 Zürich  
roland.zimmermann@usz.ch

**Interessenkonflikt.** Der korrespondierende Autor gibt an, dass kein Interessenkonflikt besteht.

## Literatur

1. ACOG Practice Bulletin No. 17 (2001) Operative vaginal delivery. *Int J Gynecol Obstet* 74:69–76
2. Bird GC (1976) The importance of flexion in vacuum extractor delivery. *BJOG* 83:194–200
3. Cheung YW, Hopkins LM, Caughey AB (2004) How long is too long: does a prolonged second stage of labor in nulliparous women affect maternal and neonatal morbidity? *Am J Obstet Gynecol* 191:933–938
4. DGGG-Leitlinie S1 (2007) Vaginal-operative Entbindung. <http://www.awmf.org/leitlinien/detail/ll/015-023.html>
5. FDA Public Health Advisory: Need for caution when using vacuum-assisted delivery devices. Rockville, Md: US Department of Health and Human Services, Center for Devices and Radiological Health. May 21, 1998 <http://www.fda.gov/MedicalDevices/Safety/AlertsandNotices/PublicHealthNotifications/UCM062295> (Zugegriffen: 10.08.2012)
6. Kalache KD, Dückelmann AM, Michaelis SAM et al (2009) Transperineal ultrasound imaging in prolonged second stage of labor with occipitoanterior presenting fetuses: how well does the 'angle of progression' predict the mode of delivery? *Ultrasound Obstet Gynecol* 33:326–330
7. Malmström T (1953) Sugklocka-ersättare för galeatäng. *Nord Med* 50:1311
8. RCOG (2011) Green-top Guideline No 26: Vaginal operative delivery. London
9. Rydberg E (1954) The mechanism of labour. In: Thomas CC (ed) Springfield, Ill, S 1–180
10. Suwannachat B, Lumbiganon P, Lao-paiboon M (2008) Rapid versus stepwise negative pressure application for vacuum extraction assisted vaginal delivery. *Cochrane Database Syst Rev* 3:CD006636
11. Towner D, Castro MA, Eby-Wilkens E, Gilbert WM (1999) Effect of mode of delivery in nulliparous women on neonatal intracranial injury. *N Engl J Med* 341:1709–1714
12. Thiery M (1985) Obstetric vacuum extraction. *Obstet Gynecol Ann* 14:73–111
13. Vacca A (2003) *Handbook of vacuum delivery in obstetric practice*, 2nd edn. Vacca Research, Brisbane



## Steigen Sie ein bei e.Med und gewinnen Sie einen BMW 320d Luxury Line Limousine

Möchten Sie von den Vorteilen des Online-Komplettangebotes für Ärzte profitieren und Ihren persönlichen Zugang zu e.Med bestellen? Dann schalten Sie sich bis zum 30. November 2012 Ihren Zugang zur digitalen Welt von Springer Medizin für nur €33,25\* inkl. 19% MwSt. pro Monat frei und nutzen Sie die Gewinnchance auf einen BMW 320d Luxury Line Limousine\*\*. Der BMW bringt Sie sicher und mit viel Freude am Fahren überall hin, wo es Straßen gibt – mit e.Med kommen Sie blitzschnell über virtuelle Datenautobahnen zu allen Inhalten von Springer Medizin.

Buchen Sie Ihr e.Med-Abo unter [www.springermedizin.de/eMed](http://www.springermedizin.de/eMed) und gewinnen Sie!

Jetzt  
bestellen und  
gewinnen



\* Zzgl. Versandkostenpauschale für eine Printzeitschrift. Das Angebot richtet sich an Angehörige medizinischer Fachkreise (z.B. Ärzte). Die Mindestvertragslaufzeit beträgt im ersten Jahr 12 Monate und kann mit einer Frist von 30 Tagen vor Ablauf der Vertragslaufzeit gekündigt werden; ohne Kündigung verlängert sich der Vertrag und ist dann monatlich kündbar. Weitere Informationen unter [www.springermedizin.de/eMed](http://www.springermedizin.de/eMed).

\*\* Eine Teilnahme am Gewinnspiel ist nur bis einschließlich 30. November 2012 möglich. Teilnahmeberechtigt sind nur volljährige, natürliche Personen, die Angehörige medizinischer Fachkreise (z.B. Ärzte) und keine Mitarbeiter der Springer Medizin sind. Der Gewinner wird per Losentscheid ermittelt. Der abgebildete BMW kann hinsichtlich Modell, Farbe etc. vom tatsächlichen Gewinn abweichen. Weitere Informationen (z. B. Teilnahme, Teilnahmebedingungen) erhalten Sie unter [www.springermedizin.de/eMed](http://www.springermedizin.de/eMed).

# CME-Fragebogen

## Bitte beachten Sie:

- Antwortmöglichkeit nur online unter: **springermedizin.de/eAkademie**
- Die Frage-Antwort-Kombinationen werden online individuell zusammengestellt.
- Es ist immer nur eine Antwort möglich.

### ? Vakuumentbindungen führen im Vergleich zum Forceps häufiger zu ...

- Verletzungen der Geburtswege.
- Kephalhämatomen.
- Einrissen des Tentoriums.
- höhergradigen Dammrissen.
- Frakturen der Orbita.

### ? Folgender Tastbefund ist *keine* Kontraindikation für eine Vakuumentbindung:

- hoher Gradstand
- tiefer Querstand
- dorsoanteriore Gesichtslage
- dorsoposteriore Stellung mit einer Leitstelle auf +1
- Gestationsalter 33 5/7 Wochen

### ? Folgender Tastbefund deutet auf eine einfache Vakuumentbindung hin:

- mütterlicher BMI 32
- fetales Schätzwicht 4.100 g
- sonographischer Kopfumfang 34 cm
- starke Konfiguration der Schädelnähte
- dorsoposteriore Stellung

### ? Bei Unsicherheit bezüglich der Höhe der Leitstelle hilft am besten ...

- ein nochmaliges Austasten.
- ein transabdominaler Ultraschall.
- der vierte Leopold-Handgriff.
- ein perinealer Ultraschall.
- der Zangenmeister Handgriff.

### ? Der Punkt für die richtige Positionierung der Vakuumglocke liegt ...

- unabhängig von der Einstellung immer über der Pfeilnaht.
- über der kleinen Fontanelle.
- über der großen Fontanelle.
- 3 cm posterior der kleinen Fontanelle.
- an keiner der o. g. Stellen.

### ? Welche Aussage ist richtig? Das Platzieren der Vakuumglocke seitlich vom Flexionspunkt führt ...

- zur Verkleinerung des funktionierenden Planums.
- zur verbesserten Autorotation.
- zur Flexion des Kopfes.
- zu Deflexion des Kopfes.
- zum Asynklitismus.

### ? Wählen Sie die richtige Aussage: Das Vakuum ...

- darf nie schnell aufgebaut werden.
- muss zwischen den Traktionen vermindert werden.
- ist mit einem Unterdruck von 0,6 Bar immer ausreichend.
- muss beim Kiwi OmniCup® gelegentlich von Hand nachjustiert werden.
- erlaubt bei optimalem Unterdruck eine Zugkraft von 40 kg.

### ? Vervollständigen Sie die richtige Aussage: Die korrekte Zugrichtung ...

- führt zum Wandern des Flexionspunktes entlang der Führungslinie.
- zeigt zu Beginn immer steil nach unten.
- zeigt bei dorsoposteriorer Stellung am Schluss steil nach oben.
- ist unabhängig vom Höhenstand der Leitstelle.
- verhindert eine Autorotation des Kopfes.

### ? Folgende Maßnahme vermindert einen kontrollierten Zug:

- das Einstützen des Ellenbogens in der Hüfte
- ein kurzer Abstand zwischen Handgriff und Pelotte
- ein Nachfassen bei Kettenvakuumglocken
- der linke Daumen auf der Pelotte
- das Sitzen bei einer Zugrichtung steil nach oben

### ? Folgendes Detail ist *nicht* Bestandteil des „Plan B“ im Falle eines Abbruchs der Vakuumentbindung:

- erfahrener Geburtshelfer kurzfristig verfügbar
- freier Operationsaal
- Zange bereitgestellt
- Bereitstellen von Blutkonserven
- Stand-by von in neonataler Reanimation ausgebildeten Fachkräften

Diese Fortbildungseinheit ist 12 Monate auf [springermedizin.de/eAkademie](http://springermedizin.de/eAkademie) verfügbar. Dort erfahren Sie auch den genauen Teilnahmechluss. Nach Ablauf des Zertifizierungszeitraums können Sie diese Fortbildung und den Fragebogen weitere 24 Monate nutzen.

