



## Die Gefährdung des runden Fensters bei der CO<sub>2</sub>-Laser-Parazentese

Bonabi, S ; Sedlmaier, B

**Abstract:** Hintergrund: Bei der CO<sub>2</sub>-Laser-Parazentese wird eine selbstheilende Perforation typischerweise im vorderen unteren Quadranten angelegt. Der vordere untere Quadrant kann durch eine prominente vordere Gehörgangswand verdeckt werden, so dass das Trommelfell im dorsalen Abschnitt perforiert werden muss. In dieser Studie sollte das Schädigungsrisiko für die Membran des runden Fensters (MRF) bei einer Laserapplikation in den dorsalen Trommelfellarealen orientierend abgeschätzt werden. Material und Methoden: An 61 humanen Felsenbeinpräparaten wurde das runde Fenster otomikrochirurgisch präpariert. Bei 25 Präparaten wurde vorher eine CO<sub>2</sub>-Laser-Parazentese mit doppelter Standardleistung (25W, 180ms, 2,2mm) im hinteren unteren Quadranten und bei 5 Präparaten eine Laserapplikation direkt auf die runde Nische durchgeführt und die Wirkung der Laserstrahlung dokumentiert. Anschließend wurde bei allen Felsenbeinen die MRF präparatorisch dargestellt und die Winkelbeziehung der Membran zur Richtung des Laserstrahls digital gemessen. Ergebnisse: In keinem Fall wurde eine Schädigung der MRF durch den Laser beobachtet. Der Winkel zwischen der MRF und äußerem Gehörgang war bei 97% der Felsenbeine unter 30° und hatte damit einen annähernd parallelen Verlauf. Fazit: Die Lokalisation des Fensters kaudodorsal zur Gehörgangswandung, der verdeckende Knochenüberhang über der Membran, die Mukosaduplikaturen sowie die annähernd parallele Ausrichtung der Membran selbst zur Strahlrichtung des Lasers machen ein Erreichen dieser membranösen Struktur mit dem CO<sub>2</sub>-Laser sehr unwahrscheinlich

DOI: <https://doi.org/10.1007/s00106-008-1737-7>

Other titles: The risk of damaging the round window by CO<sub>2</sub> laser myringotomy

Posted at the Zurich Open Repository and Archive, University of Zurich

ZORA URL: <https://doi.org/10.5167/uzh-155702>

Journal Article

Published Version

Originally published at:

Bonabi, S; Sedlmaier, B (2008). Die Gefährdung des runden Fensters bei der CO<sub>2</sub>-Laser-Parazentese. *HNO*, 56(11):1135-1141.

DOI: <https://doi.org/10.1007/s00106-008-1737-7>

## Redaktion

P.K. Plinkert, Heidelberg

S. Bonabi<sup>1</sup> · B. Sedlmaier<sup>2</sup>

<sup>1</sup> Klinik für Ohren-, Nasen-, Hals- und Gesichtschirurgie, Universitätsspital Zürich

<sup>2</sup> Hals-Nasen-Ohren-Klinik, Medizinische Fakultät der Charité-  
 Universitätsmedizin Berlin, Campus Mitte, Berlin

# Die Gefährdung des runden Fensters bei der CO<sub>2</sub>-Laser-Parazentese

## Eine morphologisch-experimentelle Analyse an 61 humanen Felsenbeinen

### Studienziel

Nach erfolgloser medikamentöser Therapie der sekretorischen Otitis media (SOM) ist die operative Belüftung des Paukenraums durch die Parazentese mit oder ohne Paukendrainage die Behandlung der Wahl [1, 19, 25]. Typischerweise wird die CO<sub>2</sub>-Laser-Parazentese im vorderen unteren Quadranten durchgeführt. Der vordere untere Quadrant kann durch eine prominente vordere Gehörgangswand verdeckt werden, so dass die Perforation im hinteren unteren Quadranten angelegt werden müsste. Bei luftgefüllter Pauke wäre bei Applikation des Lasers im hinteren unteren Quadranten eine akzidentelle Schädigung der Membran des runden Fensters (MRF) denkbar. In diesen Fällen müsste auf die Schnittparazentese mit Paukenröhrcheninsertion mit einer vergleichsweise höheren Komplikationsrate zurückgegriffen werden [20].

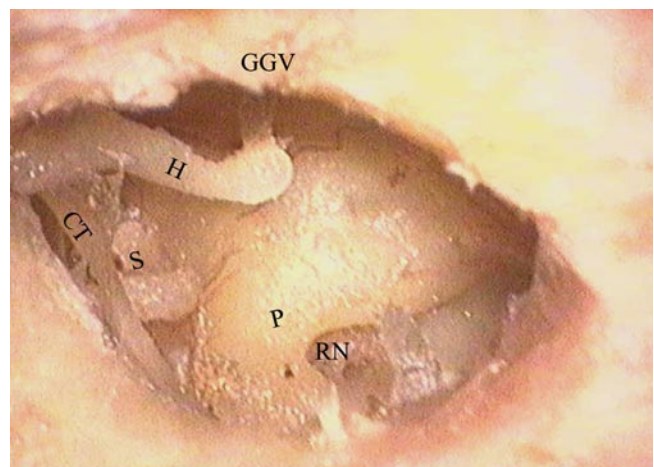
Das Ziel dieser Untersuchung war, durch eine morphologisch-experimentelle Analyse das Schädigungsrisiko der CO<sub>2</sub>-Laser-Parazentese bei einer Laserapplikation im dorsalen Trommelfellabschnitt einer belüfteten Pauke für die MRF orientierend abzuschätzen.

### Methoden

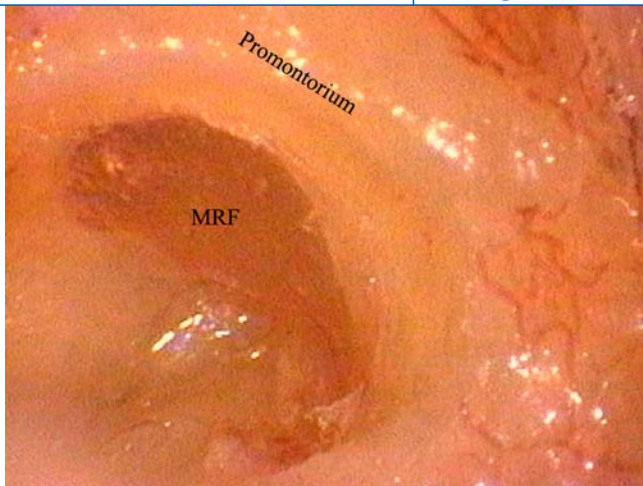
Für die Durchführung dieser Studie wurden 61 formalinfixierte humane Felsenbeine verwendet. Die 61 verfügbaren Felsenbeine wurden in 3 Gruppen – I, IIa und IIb – unterteilt, wobei Gruppe I die Felsenbeine ohne eine Laserapplikation und die Gruppe II Felsenbeine mit einer Laserapplikation darstellten. Die Gruppe I (n=31) wurde ohne eine Laserapplikation otomikrochirurgisch präpariert. Hierbei wurde, ohne die Ossikel zu luxieren oder zu beschädigen, eine Tympanektomie durchgeführt, so dass eine spätere anatomische Zuordnung besser ermöglicht werden konnte. Unter geringer Ver-

größerung mit einem Stereomikroskop (Fa. Leica, Deutschland) wurde der kaudale und dorsale Anteil des Gehörgangs mit dem Bohrer (Fa. Storz, Deutschland) erweitert, so dass die runde Nische visualisiert werden konnte (■ **Abb. 1**). Nach der präparatorischen Darstellung der runden Nische wurde unter 40-facher Vergrößerung die das runde Fenster verdeckende Mukosa entfernt und der knöcherne Überhang am Promontorium soweit präpariert, bis die MRF am Rand dargestellt werden konnte (■ **Abb. 2**).

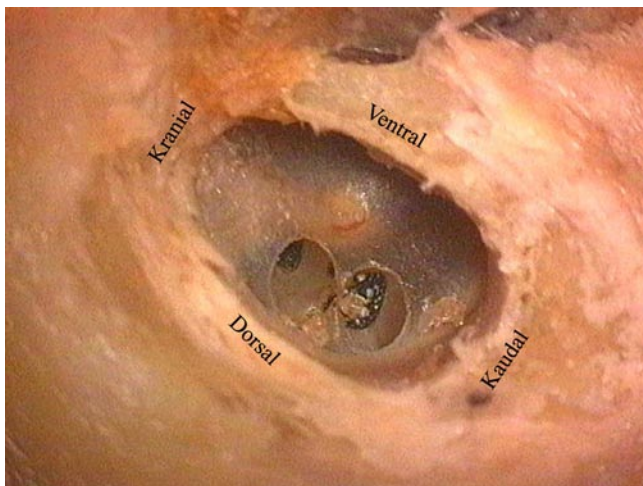
Damit eine spätere Zuordnung der Perforationslokalisation am Trommelfell und der Koagulationsspur am Promontorium ermöglicht werden konnte, wur-



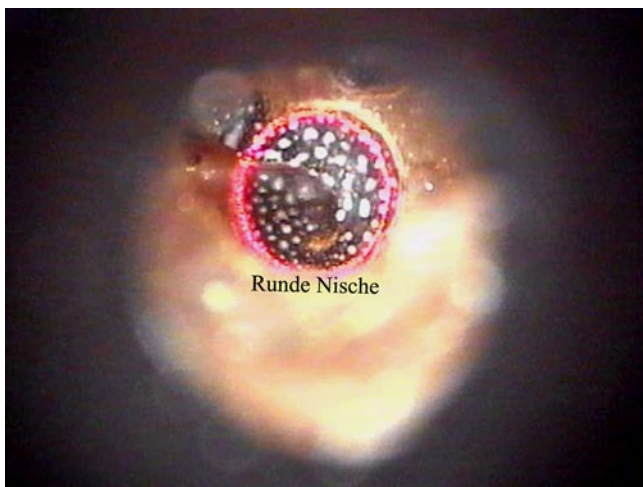
**Abb. 1** ▶ Präparatorische Darstellung der runden Nische nach der Erweiterung der dorsalen und kaudalen Anteile des Gehörgangs (Vergr. 16:1, GGV Gehörgangswand ventral, H Hammer, CT Chorda tympani, S Stapes, P Promontorium, RN runde Nische)



**Abb. 2** ◀ Präparatorische Darstellung der runden Fenstermembran nach der Wegnahme des knöchernen Überhangs am Promontorium (Vergr. 40:1, MRF Membran des runden Fensters)



**Abb. 3** ◀ Felsenbein der Gruppe IIa. Laserapplikation mit der doppelten Standardleistung von 25 W (2,2 mm, 180 ms) im dorsalen Trommelfellabschnitt. Auf dem Promontorium sind Koagulationsspuren zu erkennen (Vergr. 10:1)



**Abb. 4** ◀ Ein otoskopisches Bild der runden Nische eines Präparats der Gruppe IIb. Der HeNe-Pilotstrahl ermöglicht eine Positionierung der infraroten Laserstrahlung auf dem zu bearbeitenden Gewebe

den bei den Präparaten der Gruppe IIa und IIb keine Tympanektomien durchgeführt. Bei der Gruppe IIa (n=25) wurden durch den CO<sub>2</sub>-Laser 2 Perforationen mit der doppelten Standardleistung von 25 W (Scannerdurchmesser: 2,2 mm, Pulsdauer: 180 ms) im dorsalen Trommelfellabschnitt angelegt (▣ **Abb. 3**). Dadurch soll-

te die Wahrscheinlichkeit der Schädigung der MRF vergrößert werden. Dafür wurde das CO<sub>2</sub>-Laser-Otoskop Otoscan®, das aus einem Spiegelsystem mit integrierter Videokamera besteht und mit dem computergesteuerten Scannersystem Surgi-Touch® 780 A Office gekoppelt wird, verwendet. Dieses Applikationssystem wur-

de an einen CO<sub>2</sub>-Laser 40 C (Fa. Lumenis, USA) montiert. Danach wurden die Felsenbeine zur Darstellung der runden Fensternische, wie bereits beschrieben, otomikrochirurgisch präpariert.

Bei den Präparaten der Gruppe IIb (n=5) wurde initial der äußere Gehörgang dorsal und kaudal erweitert. Anschließend wurde mit der doppelten Standardleistung von 25 W (Scannerdurchmesser: 2,2 mm, Pulsdauer: 180 ms) im dorsalen Trommelfellabschnitt bestrahlt. Nachfolgend wurde über die Perforationsstelle die MRF visualisiert, und eine erneute Bestrahlung erfolgte direkt auf die runde Nische (▣ **Abb. 4**). Schließlich wurde die MRF präparatorisch dargestellt.

Für die Objektivierung des potenziellen Risikos bei der CO<sub>2</sub>-Laser-Parazentese im Falle einer Laserapplikation im hinteren unteren Trommelfellquadranten wurde der Winkel des applizierten Laserstrahls zur MRF bestimmt. Initial wurde versucht, die Winkelmessung anhand einiger gemessener Parameter rechnerisch zu bestimmen, welche sich als zu ungenau erwies. Anschließend wurde versucht, eine räumliche Darstellung und Vermessung der MRF durch einen hochauflösenden Computertomographen (CT) der neueren Generation (Sensation, 16-Zeiler-Multidetektor-CT, Fa. Siemens, Deutschland) mit einer Schichtdicke von 0,75 cm zu erreichen. Auch diese Methode erwies sich als zu ungenau.

Schließlich wurde die MRF am ventralen Rand im Bezug zum äußeren Gehörgang dargestellt. Dadurch sollte nach einer digitalen Fotodokumentation die Winkelmessung anhand einer Software ermöglicht werden. Dafür wurden alle 61 Felsenbeine ventral der runden Nische mit einer anatomischen Bandsäge in koronarer Schnittrichtung durchgesägt. Die Schnittrichtung wurde zuvor unter dem Stereomikroskop am Rand des äußeren Gehörgangs durch 2 Linien farblich markiert. Der Rand der MRF wurde von ventraler Richtung aus erneut durch Wegnahme des restlichen Knochens dargestellt und mit wasserfester Farbe dosiert angefärbt. Hinterher wurden die Felsenbeine digital fotografiert (C-3030 Zoom, Fa. Olympus, Japan; ▣ **Abb. 5**).

Für die nachvollziehbare Rekonstruktion der Bezugslinien wurden die digi-

**Tab. 1** Ausrichtung der RFM zur Wandung des äußeren Gehörgangs

Anteil der Präparate ([%], n=61)	Winkel [°]
62	<15°
35	16–30°
3	>30°

talen Aufnahmen zuerst mit der Software Adobe Photoshop® (Version 6.0, Fa. Adobe, USA) bearbeitet. Hier wurden die Bezugslinien eingezeichnet, die die Strahlrichtung des applizierten Laserstrahls als eine gedachte Linie darstellten. Da der applizierte Laserstrahl bei der Laserparazentese annähernd parallel zum äußeren Gehörgang verläuft, wurde als Referenzstruktur die kaudale oder kraniale Wand des äußeren Gehörgangs gewählt. Als Referenzpunkte, die die Bezugslinie bildeten, wurden die mediale und laterale Begrenzung des Gehörgangs ausgewählt. Anschließend wurde die Bezugslinie parallel verschoben, so dass es einen Schnittpunkt mit der medialen Kante der MRF ergab. Damit die Kante der Membran, die die 2. Linie bildete, gut hervorgehoben werden konnte, wurde diese verlängert dargestellt (■ **Abb. 6**).

Anhand der zuvor eingezeichneten Linien im Photoshop-Programm erfolgte die Winkelmessung der digitalen Aufnahmen durch die Software Osiris® (Version 4.18, Universitätsklinik Genf, Schweiz). Die für die Berechnung der Winkel benötigten 2 Linien der Software Osiris wurden kongruent über die zuvor im Photoshop-Programm eingezeichneten Linien gelegt und so der Winkel exakt bestimmt. Dadurch konnte die Winkelbestimmung durch die Software Osiris genauer und für eine spätere Kontrolle nachvollziehbarer ermittelt werden.

## Ergebnisse

Um einen direkten Einblick auf die MRF geben zu können, musste bei allen Präparaten der äußere Gehörgang, v. a. im dorsokaudalen Bereich, erweitert werden. Außerdem musste bei allen 61 Präparaten ein das runde Fenster verdeckender knöcherner Überhang abgetragen werden, um die Membran darzustellen (■ **Abb. 7**).

Bei den Felsenbeinen der Gruppe IIa (n=25) wurden auf dem Promontorium

HNO 2008 · 56:1135–1141 DOI 10.1007/s00106-008-1737-7  
© Springer Medizin Verlag 2008

S. Bonabi · B. Sedlmaier

## Die Gefährdung des runden Fensters bei der CO<sub>2</sub>-Laser-Parazentese. Eine morphologisch-experimentelle Analyse an 61 humanen Felsenbeinen

### Zusammenfassung

**Hintergrund.** Bei der CO<sub>2</sub>-Laser-Parazentese wird eine selbstheilende Perforation typischerweise im vorderen unteren Quadranten angelegt. Der vordere untere Quadrant kann durch eine prominente vordere Gehörgangswand verdeckt werden, so dass das Trommelfell im dorsalen Abschnitt perforiert werden muss. In dieser Studie sollte das Schädigungsrisiko für die Membran des runden Fensters (MRF) bei einer Laserapplikation in den dorsalen Trommelfellarealen orientierend abgeschätzt werden.

**Material und Methoden.** An 61 humanen Felsenbeinpräparaten wurde das runde Fenster otomikrochirurgisch präpariert. Bei 25 Präparaten wurde vorher eine CO<sub>2</sub>-Laser-Parazentese mit doppelter Standardleistung (25 W, 180 ms, 2,2 mm) im hinteren unteren Quadranten und bei 5 Präparaten eine Laserapplikation direkt auf die runde Nische durchgeführt und die Wirkung der Laserstrahlung dokumentiert. Anschließend wurde bei allen Felsenbeinen die MRF präpara-

torisch dargestellt und die Winkelbeziehung der Membran zur Richtung des Laserstrahls digital gemessen.

**Ergebnisse.** In keinem Fall wurde eine Schädigung der MRF durch den Laser beobachtet. Der Winkel zwischen der MRF und äußerem Gehörgang war bei 97% der Felsenbeine unter 30° und hatte damit einen annähernd parallelen Verlauf.

**Fazit.** Die Lokalisation des Fensters kaudodorsal zur Gehörgangswandung, der verdeckende Knochenüberhang über der Membran, die Mukosaduplikaturen sowie die annähernd parallele Ausrichtung der Membran selbst zur Strahlrichtung des Lasers machen ein Erreichen dieser membranösen Struktur mit dem CO<sub>2</sub>-Laser sehr unwahrscheinlich.

### Schlüsselwörter

CO<sub>2</sub>-Laser-Parazentese · Mittelohr · Paukenröhrchen · Runde Fenstermembran · Sekretorische Otitis media

## The risk of damaging the round window by CO<sub>2</sub> laser myringotomy. A morphological experimental analysis of 61 human petrous bone specimens

### Abstract

**Introduction.** In CO<sub>2</sub> laser myringotomy, a self-healing perforation is typically created in the lower anterior quadrant. A prominent anterior meatal wall may cover that quadrant and necessitate dorsal perforation of the eardrum. This study orientationally assessed the risk of damaging the round window membrane (RWM) when applying the laser in dorsal eardrum areas.

**Materials and methods.** The round window was exposed by otomicrosurgery in 61 human petrous bone specimens. CO<sub>2</sub> laser myringotomy was previously performed with twice the standard power (25 W, 180 ms, 2.2 mm) in the lower posterior quadrants of 25 specimens, the beam being applied directly to the round window niche in five specimens, and the effect of the laser radiation was documented. The RWM was subsequently exposed in all petrous bones, and the angle

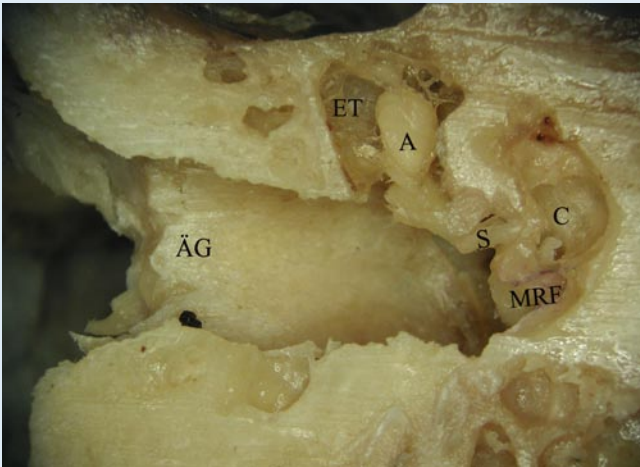
correlation of the membrane to the direction of the laser beam was digitally measured.

**Results.** The laser did not damage the membrane of the round window in any of the cases. The angle between the RWM and the external auditory meatus was below 30° in 97% of the petrous bones and thus had a nearly parallel course.

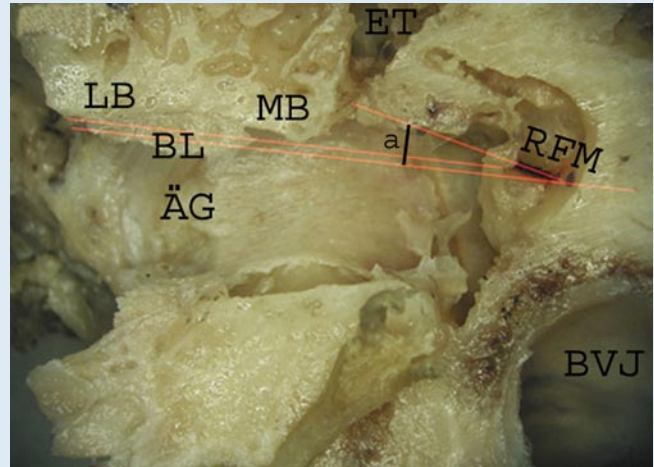
**Conclusion.** Localization of the window caudodorsal to the meatal wall, bone overhanging the membrane, mucosal duplications, and membrane alignment nearly parallel to the laser beam make it virtually impossible to reach this membranous structure with the CO<sub>2</sub> laser.

### Keywords

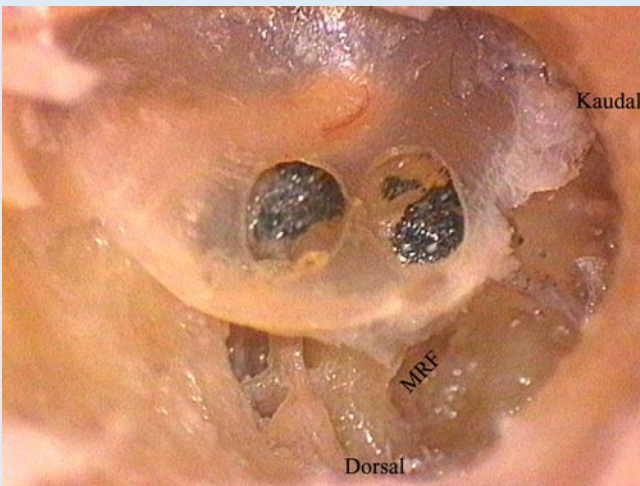
CO<sub>2</sub> laser myringotomy · Middle ear · Ventilation tube · Round window membrane · Secretory otitis media



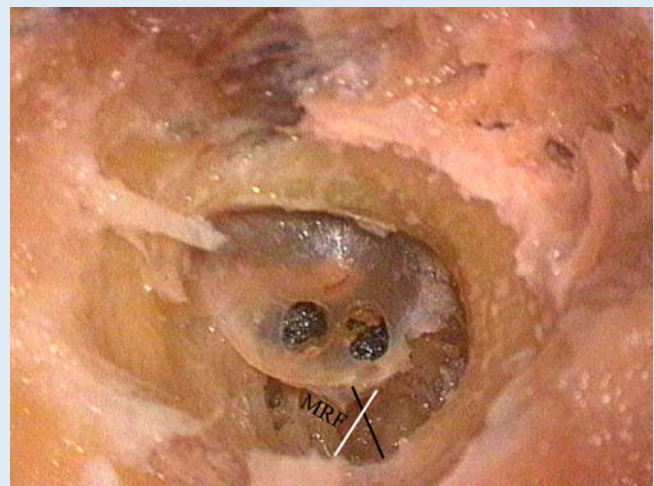
**Abb. 5** ▲ Die Darstellung der Kante der Membran des runden Fensters (MRF) von ventral. Zur besseren Einsicht ist die ventrale Kante der Membran durch einen wasserfesten schwarzen Stift farblich markiert. (Vergr 10:1, ET Epytympanon, ÄG äußerer Gehörgang, A Amboss, S Stapes, C Cochlea, MRF Membran des runden Fensters)



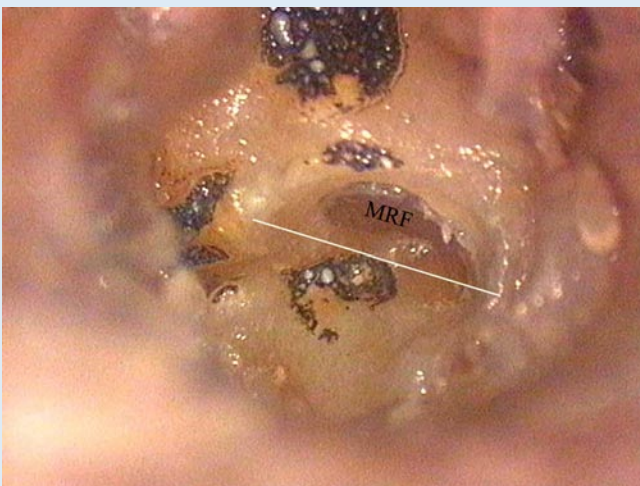
**Abb. 6** ▲ Darstellung der Bezugslinie (BL) für die Winkelberechnung (Vergr. 10:1). Die parallel nach unten verschobene BL ergibt einen Schnittpunkt mit dem medialen Rand der runden Fenster-Membran (RFM), die mit wasserfester dunkler Farbe markiert ist. Zur besseren Erkennbarkeit wurde für die Berechnung die Kante der RFM verlängert dargestellt. Durch die Software Osi-ris® kann der Winkel  $\alpha$  berechnet werden. ÄG äußerer Gehörgang, LB laterale Begrenzung, MB mediale Begrenzung, ET Epytympanon, BVJ Bulbus venae jugularis



**Abb. 7** ▲ Ansicht der Membran des runden Fensters (MRF) nach der Laserapplikation und Präparation (Vergr. 40:1). Man erkennt 2 Perforationen am Trommelfell und Karbonisationsspuren kranial und ventral der runden Nische. Aufgrund der kaudodorsalen Lokalisation der runden Nische wird die Membran nicht durch den Laser geschädigt



**Abb. 8** ▲ Ansicht nach der Laserapplikation im hinteren Trommelfellabschnitt und nach der Präparation (Abschleifen der kaudalen und dorsalen Gehörgangswand und des Knochenüberhangs). Die schwarze Linie markiert die Präparationszone der dorsokaudalen Gehörgangswand. Die weiße Linie stellt die ursprüngliche Situation der runden Nische vor der Präparation des knöchernen Überhangs am Promontorium dar. Kranial und ventral der runden Nische ist der Knochen am Promontorium nur oberflächlich ablatiert. Die Membran des runden Fensters (MRF) ist unberührt (Vergr. 10:1)



**Abb. 9** ◀ Nach Abschleifen des Knochenüberhangs zeigt sich die Membran des runden Fensters (MRF) nicht in Mitleidenschaft gezogen. Die ehemalige Begrenzung ist mit einer weißen Linie gekennzeichnet (Vergr. 25:1)

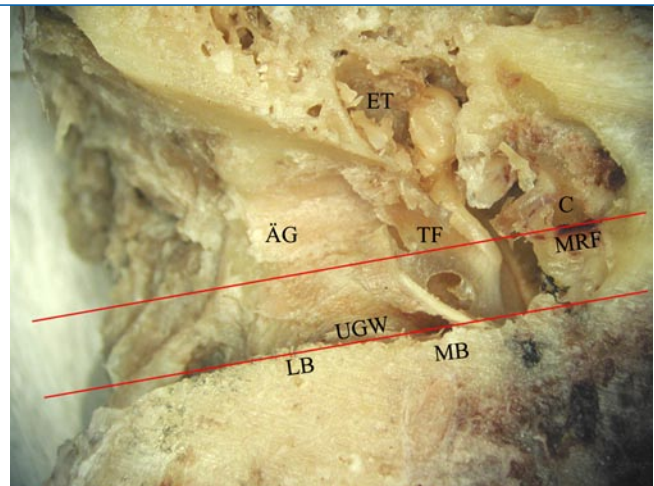
jeweils kranial der runden Nische Karbonisationsspuren durch den Laser verursacht. Bei allen Präparaten war der Knochen nur oberflächlich ablatiert. Bei keinem der 25 Präparate wurde die runde Nische erreicht, und somit wurde in keinem Fall die MRF beschädigt (■ **Abb. 8**). In den Präparaten der Gruppe IIb (n=5) zeigten sich alle Membranen nach der präparatorischen Darstellung der runden Nische und Abschleifen des Knochenüberhangs unberührt. Bei allen Präparaten dieser Gruppe lag die MRF so weit dorsal des Knochenüberhangs, dass diese nicht von dem applizierten Laserstrahl erfasst wurde und daher unberührt blieb. Auch hier wurde in keinem Fall die Membran durch den Laser geschädigt (■ **Abb. 9**).

Bei der Winkelmessung an den 61 Präparaten hatten 62% der MRF einen Winkel unter 15° und damit einen annähernd parallelen Verlauf zur Wandung des äußeren Gehörgangs (■ **Abb. 10**). 35% der Membranen hatten einen Winkel von 16° und 30° und damit immer noch einen spitzen Winkel zur Wandung des äußeren Gehörgangs. Nur bei 2 der 61 Präparate wurde ein größerer Winkel als 30° verzeichnet (■ **Tab. 1**). Eine senkrechte Anordnung der MRF zur Wandung des äußeren Gehörgangs, welche ein erhöhtes Risiko einer akzidentellen Verletzung der MRF bei der CO<sub>2</sub>-Laser-Parazentese darstellen würde, wurde bei keinem der Präparate gesehen.

## Diskussion

Die Insertion von Paukenröhrchen in der Behandlung der chronischen sekretorischen Otitis media (SOM) ist lange etabliert und mittlerweile einer der häufigsten Eingriffe bei Kindern überhaupt. Es wird geschätzt, dass allein in den USA pro Jahr bei mehr als 500.000 Kindern Paukenröhrchen eingesetzt werden [15]. Die minimale Ventilationszeit aber, die nach Einlage von Paukenröhrchen für eine effektive Behandlung der chronischen SOM notwendig ist, ist nicht bekannt [5]. Obwohl das Einsetzen von Paukenröhrchen einen kleinen und einfachen Eingriff darstellt, ist bei den meisten Kindern eine Vollnarkose notwendig [11].

**Abb. 10** ▶ Bei diesem Präparat hat die Membran des runden Fensters (MRF) eine parallele Orientierung zur Ausrichtung des Laserstrahls (Vergl. 10:1, ET Epitympanon, LB laterale Begrenzung, MB mediale Begrenzung, ÄG äußerer Gehörgang, TF Trommelfell, C Cochlea, UGW untere Gehörgangswand)



Außerdem können nach Paukenröhrcheninsertion verschiedene Komplikationen vorkommen, wie z. B. persistierende Otorrhö, Trommelperforationen, atrophe Narbenbildung und die Ausbildung von tympanosklerotischen Veränderungen in der Pauke [7, 8, 9, 12, 18, 20]. Es wird angenommen, dass während der Paukenröhrcheneinlage durch die minimale Einwärtsverschiebung des Paukenröhrchens Plattenepithel vom Trommelfell in das Mittelohr gelangen kann und dadurch Cholesteatome entstehen können [3]. Darüber hinaus stellen Paukenröhrchen Fremdkörper dar, die zur Bildung von Granulationsgewebe und/oder Polypen führen können [3]. Außerdem ist durch die spontane Extrusion des Paukenröhrchens in den Gehörgang die Ventilation des Mittelohrs nicht exakt vorhersehbar. Die Zeit von der Insertion bis zur Extrusion kann sehr variabel sein, so dass sich viele Kinder mehr als einer Paukenröhrcheninsertion unterziehen müssen, wodurch die Komplikationsrate weiter zunehmen kann [5].

Um bei der SOM einen sicheren therapeutischen Effekt zu erzielen, ist die Belüftungsdauer von 1–2 Tagen nach der konventionellen Schnittparazentese zu kurz. Andererseits stellt die durchschnittliche Verweildauer eines Paukenröhrchens mit 4–6 Monaten oft eine Übertherapie dar [20]. Bei der chirurgischen Behandlung der chronischen SOM hat sich die Laserparazentese im klinischen Einsatz als eine sichere und schmerzarme Alternative zu der konventionellen Schnittparazentese und Paukenröhrcheninsertion bewährt [2, 4, 21, 23]. Der Eingriff ist einfach und häufig in Lokalanästhesie durchführbar

[2, 21, 23]. Wie Jovanovic et al. in ihren tierexperimentellen und klinischen Untersuchungen gezeigt haben, hat der CO<sub>2</sub>-Laser im Vergleich zu anderen im Mittelohr eingesetzten Lasersystemen die größte therapeutische Sicherheit [10].

■ **Im Vergleich zur Paukenröhrcheninsertion ist die Rate der gängigen Komplikationen wie bleibende Perforationen oder atrophe Narbenbildung bei der CO<sub>2</sub>-Laser-Parazentese geringer [17, 20, 22].**

Nach konventioneller Schnittparazentese sind Einzelfälle massiver Blutungen aus sehr seltenen Aneurysmen der petrosen A. carotis interna beschrieben worden [6]. Bei der Laserparazentese sind solche Komplikationen bisher nicht aufgetreten, sie wären jedoch bei belüfteter Pauke und einem entsprechenden Aneurysma denkbar. Bei klinisch sicherem Mittelohrerguss erreicht die Laserstrahlung nicht das Mittelohr, da das Sekret die Strahlung absorbiert. Die SOM ist in der Regel mit einem Mittelohrerguss assoziiert. Deshalb wäre die Wahrscheinlichkeit einer massiven Aneurysmablutung bei der Laserparazentese im Vergleich zur konventionellen Schnittparazentese eher geringer.

Gelegentlich ist es klinisch schwierig, einen Mittelohrerguss zu diagnostizieren, so dass bei entsprechender Symptomatik eine diagnostische Parazentese durchgeführt wird. Hierbei kann sich die Pauke als belüftet erweisen. In diesen Fällen sollte mit einer geringen Leistung gearbeitet werden, um eine akzidentelle Bestrahlung von Mittelohrstrukturen zu vermeiden.

Bei der konventionellen Schnittparazentese wird die Lamina propria des Trommelfells geschlitzt, bei der Laserparazentese lokal abladiert. Dennoch ist das Risiko atropher Narbenbildung bei der Laserparazentese im Vergleich zur konventionellen Paukendrainage geringer, wie Sedlmaier et al. [21] gezeigt haben. Sie führten bei 81 Kindern (159 Ohren) eine Laserparazentese durch. Zur Beurteilung der langfristigen Effekte am Trommelfell (z. B. atrophe Narbenbildung) wurde 4–6 Monate postoperativ eine weitere Untersuchung bei 66 von initial 81 Kindern (129 Ohren) durchgeführt. Nur 2 Trommelfelle (1,6%) wiesen eine atrophe Narbenbildung auf [20]. Hingegen wurde von Munker die Entstehung von Vernarbungen und Verkalkungen bei über 60% der behandelten Trommelfelle durch die Paukenröhrcheninsertion beobachtet [13].

Um eine akzidentelle Schädigung der MRF bei der CO<sub>2</sub>-Laser-Parazentese zu vermeiden, wird die selbstheilende Perforation typischerweise im vorderen unteren Quadranten angelegt. Der vordere untere Quadrant kann jedoch durch eine prominente vordere Gehörgangswand verdeckt werden, so dass die Perforation im dorsalen Trommelfellabschnitt angelegt werden muss. Praveen et al. zeigten in einer Studie mit insgesamt 606 untersuchten Kindern eine Prävalenz für bilaterale enge äußere Gehörgänge: Sie traten mit 8,4% der Fälle gehäuft bei nikotinexponierten Kindern auf [16].

Die vorliegende Studie zeigt, dass bei allen untersuchten Präparaten das runde Fenster kaudodorsal zur Gehörgangswand lokalisiert ist.

#### — Es ist kaum möglich, die MRF mit dem Laser bei paralleler Ausrichtung zum äußeren Gehörgang zu erreichen.

Der verdeckende Knochenüberhang in der runden Nische über der Membran und Mukosaduplikaturen haben eine weitere schützende Funktion. Daher wurde selbst bei den Präparaten mit einer direkten Laserapplikation auf die runde Nische die MRF in keinem Fall geschädigt. Durch die Position und Ausrichtung der MRF im Bezug zum Laserstrahl kann indirekt die Wahrscheinlichkeit einer akzidentellen Schädigung der MRF bei ei-

ner Laserapplikation im hinteren unteren Quadranten abgeschätzt werden. Bei einer senkrechten Position der MRF zum applizierten Laserstrahl wäre die Wahrscheinlichkeit, die Membran zufällig zu beschädigen, deutlich größer als bei einer parallelen Ausrichtung.

Die Ergebnisse der gemessenen Winkel zeigten, dass durch den annähernd parallelen Verlauf der Membran zur Wandung des äußeren Gehörgangs das Risiko einer akzidentellen Verletzung bei der CO<sub>2</sub>-Laser-Parazentese sehr unwahrscheinlich ist. In der Literatur wurden bisweilen ähnliche Winkelmessungen nicht angegeben und daher ist der Vergleich mit den Ergebnissen der vorliegenden Untersuchung schwierig. Silverstein et al. ermittelten an 25 humanen Felsenbeinen einen durchschnittlichen Winkel von 113,2° zwischen dem langen Hammerfortsatz und der MRF [24]. Okuno u. Sando untersuchten 53 humane Felsenbeine und ermittelten einen durchschnittlichen Winkel von 73,3° zwischen der Ebene des Sulcus tympanicus zur MRF [14]. Diese Angaben spiegeln eine ungefähr senkrechte Anordnung des Trommelfells zur MRF wider. Da das Trommelfell wiederum etwa senkrecht zum äußeren Gehörgang lokalisiert ist, beträgt der so errechnete Gesamtwinkel vom äußeren Gehörgang zur MRF etwa 180°. Die durch unsere Arbeit festgestellte annähernd parallele Anordnung des äußeren Gehörgangs zur MRF kann auf diese Weise indirekt bestätigt werden.

#### Fazit für die Praxis

**Nur in Ausnahmefällen, wie z. B. bei engem Gehörgang, muss eine Laserparazentese im hinteren unteren Trommelfellquadranten durchgeführt werden. Diese Studie zeigt, dass aufgrund der anatomischen Situation das Risiko einer akzidentellen Verletzung der MRF gering ist. Die Lokalisation des Fensters kaudodorsal zur Gehörgangswand, der verdeckende Knochenüberhang über der Membran, die Mukosaduplikaturen sowie die annähernd parallele Ausrichtung der Membran selbst zur Strahlrichtung des Lasers machen ein Erreichen dieser membranösen Struktur mit dem Laser sehr unwahrscheinlich. Dennoch sollte**

**bei Verwendung des Otoscan® bei luftgefüllter Pauke im hinteren Trommelfellbereich nicht mit einer Leistung von mehr als 12 W (180 ms, 2,2 mm) gearbeitet werden. Der vordere untere Quadrant bleibt die sichere Lokalisation für diesen Eingriff. Dies sollte nur in Ausnahmesituationen mit entsprechender Vorsicht variiert werden.**

#### Korrespondenzadresse

##### Dr. S. Bonabi

Klinik für Ohren-, Nasen-, Hals- und Gesichtschirurgie, Universitätsspital Zürich  
Frauenklinikstrasse 24, 8091 Zürich  
Schweiz  
sharouz.bonabi@usz.ch

**Interessenkonflikt.** Der korrespondierende Autor gibt an, dass kein Interessenkonflikt besteht.

#### Literatur

1. Armstrong BW (1954) A new treatment for chronic secretory otitis media. Arch Otolaryngol 59: 653–654
2. Brodsky L, Brookhauser P, Chait D et al. (1999) Office-based insertion of pressure equalization tubes: the role of laser-assisted tympanic membrane fenestration. Laryngoscope 109: 2009–2014
3. Buckingham RA (1981) Cholesteatoma and chronic otitis media following middle ear intubation. Laryngoscope 91: 1450–1456
4. Cohen D, Siegel G, Krespi J et al. (1998) Middle ear laser office ventilation (LOV) with a CO<sub>2</sub> laser flash-scanner. J Clin Laser Med Surg 16: 107–109
5. D' Eredita R, Marsh RR (2006) Tympanic membrane healing process and biocompatibility of an innovative absorbable ventilation tube. Otol Neurotol 27: 65–70
6. Delank KW, Stoll W, Schuierer G, Wassmann H (1998) Die Aneurysmablutung als Komplikation der Parazentese. HNO 8: 762–765
7. Golz A, Netzer A, Joachims HZ et al. (1999) Ventilation tubes and persisting tympanic perforations. Otolaryngol Head Neck Surg 120: 524–527
8. Golz A, Goldenberg D, Netzer A et al. (1999) Cholesteatomas associated with ventilation tube insertion. Arch Otolaryngol Head Neck Surg 125: 754–757
9. Goode RL (1996). Long-term middle ear ventilation with T tubes: the perforation problem. Otolaryngol Head Neck Surg 115: 500–501
10. Jovanovic S, Schönfeld U, Fischer R et al. (1996) Die thermische Belastung des Innenohrs bei der Laserstapedotomie. HNO 1: 6–13
11. Koopman JP, Reuchlin AG, Kummer EE et al. (2004) Laser myringotomy versus ventilation tubes in children with otitis media with effusion: a randomized trial. Laryngoscope 114: 844–849
12. Linder TE (1999) Otorrhö bei Paukenröhrchen. HNO 2: 75–76
13. Munker G (1976) Ergebnis der Behandlung des sekretorischen Mittelohrkatarrhs durch Adenotomie und Paukenröhrchen – eine Zehnjahresübersicht. Arch Ohr Nase Kehlkopfheilkd 213: 403–406

14. Okuno H, Sando I (1988) Anatomy of the round window. A histopathological study with a graphic reconstruction method. *Acta Otolaryngol* 106: 55–63
15. Owings MF, Kozak LJ (1998) Ambulatory and inpatient procedures in the United States 1996. *Vital Health Stat* 13 139: 1–119
16. Praveen CV, Terry RM (2005) Does passive smoking affect the outcome of grommet insertion in children? *J Laryngol Otol* 119: 448–454
17. Saito H, Miyamoto K, Kishimoto S et al. (1978) Burn perforation as a method of middle ear ventilation. *Arch Otolaryngol* 104: 79–81
18. Schmäl F, Nieschalk M, Delank KW, Stoll W (1999) Infektionshäufigkeit und Keimspektrum nach Paukendrainage im Kindesalter. *HNO* 2: 107–111
19. Schultz-Coulon HJ (1987) Pro und Contra Paukendrainage. *HNO* 35: 55–60
20. Sedlmaier B, Jivanjee A, Gutzler R et al. (2001) Dauer der Paukenbelüftung nach Lasermiringotomie mit dem CO<sub>2</sub>-Laserotioskop Otoscan®. *HNO* 6: 447–453
21. Sedlmaier B, Blödown A, Schönfeld U, Jovanovic S (1998) Das CO<sub>2</sub>-Laserotioskop. Ein neues Applikationssystem für die Parazentese. *HNO* 10: 870–875
22. Siegel G, Brodsky L, Waner M, Shaha S (2000) Office-based laser assisted tympanic membrane fenestration in adults and children: pilot data to support an alternative to traditional approaches to otitis media. *Int J Pediatr Otorhinolaryngol* 53: 111–120
23. Silverstein H, Kuhn J, Choo D et al. (1996) Laser-assisted tympanostomy. *Laryngoscope* 106: 1067–1074
24. Silverstein H, Durand B, Jackson LE et al. (2001) Use of the malleus handle as a landmark for localizing the round window membrane. *Ear Nose Throat J* 80: 444–445, 448
25. Tolsdorff P (1993) Das Seromucotympanon – heutige Vorstellung zu Genese und Therapie. In: Ganz H, Schätzle W (Hrsg) *HNO Praxis heute* 13. Springer, Berlin Heidelberg

D. Groß, C. Neuschaefer-Rube,  
J. Steinmetzer

### **Transsexualität und Intersexualität. Medizinische, ethische, soziale und juristische Aspekte.**

Medizinisch Wissenschaftliche Verlagsgesellschaft 2008, 1. Auflage, 220 S., 15 Abb., 12 Tab., (ISBN 978-3-939069-55-3), Softcover, 29,95 EUR

Transsexualität und Intersexualität, die beiden Hauptgruppen besonderer Geschlechtsentwicklung (Differences of Sex Development/DSD bzw. [nach DSM IV] Geschlechtsidentitätsstörung/GIS) sind ein äußerst vielschichtiges trans- bzw. interdisziplinäres Thema, das neben Soziologie, Ethik oder Gender-Studies im besonderen verschiedenste medizinische Disziplinen (u.a. Pädiatrie, Urologie, Chirurgie, Endokrinologie, Sexualmedizin, HNO) und insbesondere auch die Neurowissenschaften in zunehmendem Maße beschäftigt. Letzteren obliegt – neben der Suche nach morphologischen und neurophysiologischen Korrelaten – die im Transsexualengesetz (TSG) von 1980 vorgeschriebene gutachtliche Beurteilung und die in Behandlungsleitlinien empfohlene psychotherapeutische Begleitung vor, während und nach einer Hormontherapie und operativer Geschlechtsumwandlung. Während der überwiegend aus Tagungsbeiträgen zusammengestellte Sammelband diese Aspekte nur am Rande berührt, bietet er eine hervorragende Einführung in ethische Fragen und Konfliktfelder der DSD (Teil A, 4 Beiträge, davon 2 zur besonderen Situation bei Minderjährigen), entwickelt juristische Perspektiven, die im Rahmen der Änderung des TSG und verschiedener Gesetzentwürfe aktuelle Relevanz besitzen (Teil B, 3 Beiträge), verdeutlicht urochirurgische Strategien und leistungsrechtliche Vorgaben bei den verschiedenen therapeutischen Optionen (Teil C, 2 Beiträge) und bietet schließlich als besonderen Schwerpunkt phoniatische (logopädische, hormonelle und chirurgische) Ansätze, die noch weitgehend Neuland sind und in Aachen mit besonderer Kompetenz verfolgt werden (Teil D, 5 Beiträge).

Es ist bei einem so umfassenden Thema zwar schade, aber unumgänglich, dass viele beteiligte Gruppen (hier insbesondere Kinderärzte, Psychiater, persönlich Betroffene

und Interessenverbände) nicht zu Wort kommen können. Dennoch eignet sich der Band gut als Hinführung zu spezielleren Fragestellungen, denn in den einzelnen Beiträgen finden sich zahlreiche, wenn auch nicht systematisch geordnete Hinweise auf einschlägige Stellungnahmen und Empfehlungen der Fachgesellschaften sowie auf Behandlungsleitlinien, Netzwerke, Gesetze und Gerichtsurteile. Die abschließende Bibliographie von etwa 200 Titeln seit 1999 erleichtert das weitere Studium, nicht zuletzt auch für die nervenärztliche Praxis, in der das Thema immer häufiger relevant sein wird.

*Daniel Schäfer (Köln)*