



**University of
Zurich**^{UZH}

**Zurich Open Repository and
Archive**

University of Zurich
Main Library
Strickhofstrasse 39
CH-8057 Zurich
www.zora.uzh.ch

Year: 2010

Neue Aspekte der Pathologie des Nierenzellkarzinoms

Moch, H

Abstract: Die neuen Behandlungsmöglichkeiten für Nierenzellkarzinome haben das Interesse an der Histogenese und den molekularen Veränderungen von Nierentumoren erheblich verstärkt. Die aktuelle Klassifikation der Nierentumoren beruht auf spezifischen molekularen Veränderungen und charakteristischen biologischen Eigenschaften. Es wurden in den letzten Jahren mehrere neue Tumortypen identifiziert, deren Kenntnis erheblichen Einfluss auf die Auswahl der Behandlungsstrategien hat. In der vorliegenden Übersichtsarbeit wird die aktuelle Nomenklatur der Nierenneoplasien unter besonderer Berücksichtigung neuer Nierentumortypen diskutiert. Die Kenntnis von Xp11-Translokationskarzinomen und Nierentumoren mit dominanter Zystenbildung ist diagnostisch relevant. Bestimmte Genotyp-Phänotyp-Korrelationen haben zunehmenden Einfluss auf die Auswahl der Therapieverfahren und die Einschätzung der Prognose. Gleichzeitig führt eine umfangreichere pathologisch-anatomische Aufarbeitung von Nephrektomiepräparaten unter besonderer Berücksichtigung des Nierenhilus zu einer korrekteren TNM-Stadienklassifikation mit genauerer Prognosevorhersage mit sich

DOI: <https://doi.org/10.1007/s00761-009-1755-4>

Posted at the Zurich Open Repository and Archive, University of Zurich

ZORA URL: <https://doi.org/10.5167/uzh-156167>

Journal Article

Published Version

Originally published at:

Moch, H (2010). Neue Aspekte der Pathologie des Nierenzellkarzinoms. *Der Onkologe*, 16(2):131-139.

DOI: <https://doi.org/10.1007/s00761-009-1755-4>

Neue Aspekte der Pathologie des Nierenzellkarzinoms

Die Häufigkeit der Nierentumoren steigt v. a. in den westlichen Ländern. Es gibt nur wenige gesicherte ätiologische Faktoren für Nierentumoren [1]. Neben Nikotinabusus soll das Ernährungsverhalten einen Einfluss auf die Entwicklung von Nierentumoren haben, denn insbesondere bei adipösen Patienten treten Nierenkarzinome gehäuft auf. In der Schweiz wurde errechnet, dass das relative Risiko für die Entstehung eines Nierenzellkarzinoms bei adipösen Patienten bei 1,8 liegt [2].

Wegen der sehr unterschiedlichen morphologischen Bilder von Nierenkarzinomen existierten lange kontrovers diskutierte Klassifikationssysteme. Die Nomenklatur der Nierentumoren versucht einerseits, dem histologischen Wachstumsmuster Rechnung zu tragen, andererseits aber auch Aussagen zur Prognose zu liefern bzw. molekulargenetische Veränderungen in bestimmten Nierentumortypen wiederzuspiegeln. Der Begriff Hypernephrom ist obsolet, da er unter der Annahme entstand, dass sich Nierentumoren aus versprengten Nebennierenkeimen entwickeln. Frühere Klassifikationen wurden aufgrund der Zytoplasmamorphologie (klarzellig vs. granularzellig) oder des Wachstumstyps (azinär, papillär, alveolär etc.) entwickelt [3]. Dies führte zu der groben Einteilung der Nierenkarzinome in klarzellige, chromophile und chromophobe Karzinome sowie Sammelrohrkarzinome und die Abgrenzung dieser malignen Tumoren von den papillären

Adenomen und dem Onkozytom. Es wird postuliert, dass die klarzelligen und chromophilen Karzinome von den proximalen Tubulusabschnitten abstammen, die chromophoben Karzinome und Onkozytome von den distalen Tubulusabschnitten und das Duct-Bellini-Karzinom von dem Sammelrohrsystem.

Aktuelle Nomenklatur der Nierentumoren

Spätere zytogenetische und molekulare Analysen haben gezeigt, dass bestimmte genetische Veränderungen mit bestimmten Nierentumortypen assoziiert sind. Im Jahr 2004 hat die WHO die Nomenklatur der Nierenkarzinome revidiert [4]. Diese Klassifikation stützte sich auf die Kenntnisse der spezifischen molekularen Veränderungen einzelner Nierentumortypen. Dies führte zu einer Veränderung der Nomenklatur der bekannten Nierentumoren (■ **Tab. 1**). Die chromophilen Karzinome werden nun als papilläre Karzinome bezeichnet. Damit trägt man der Tatsache Rechnung, dass bei diesen Tumoren in mehr als 70% der Tumoreale ein papilläres Wachstumsmuster vorliegt. Die aktuelle Nomenklatur berücksichtigt erstmals Erkenntnisse der Zytogenetik und Molekularbiologie. Dabei sind die typischen molekularen Veränderungen bei den klarzelligen Karzinomen ein Verlust des kurzen Arms von Chromosom 3 bei häufiger gleichzeitiger Mutation des Von-Hippel-Lindau- (VHL-)Gens auf Chromosom 3p25–26 [5]. Bei den papillären Karzinomen kann diese Verände-

rung nicht nachgewiesen werden. Dieser Typ ist durch eine Vermehrung des Chromosoms 7 und des Chromosoms 17 bei gleichzeitigem Verlust von Chromosom-Y-Stücken charakterisiert [6]. Demgegenüber sind chromophobe Karzinome [7] durch einen Verlust von zahlreichen Chromosomenstücken gekennzeichnet, u. a. der Chromosomen 1, 3, 4, 7, 9, 12, 13 und 16 [8]. Die genetischen Veränderungen von Sammelrohrkarzinomen sind bislang nur unzureichend charakterisiert, da dieser Tumortyp sehr selten ist. Da aktuelle „targeted therapies“ beispielsweise die VHL-HIF-Signalwege beim klarzelligen Nierenzellkarzinom beeinflussen (s. andere Beiträge in diesem Themenheft), haben die Nomenklatur und die exakte Zuordnung der Nierentumortypen prognostische Bedeutung. Der häufigste Tumortyp ist das klarzellige Nierenzellkarzinom [9], der damit mehrheitlich auch die aktuellen klinisch-onkologischen Studien dominiert. Eine kürzlich erstellte Zusammenfassung der Literaturangaben zu Biomarkern in Nierenkarzinomen beinhaltet demzufolge auch im Wesentlichen Angaben zu diesem Tumortyp [10].

Kenntnis neuer Nierentumortypen als Voraussetzung der individualisierten Therapie

Neben den o. g. häufigen Nierenkarzinomtypen wurden in den letzten Jahren weitere seltene Nierentumoren identifiziert, die nunmehr in die neue WHO-Klassifikation aufgenommen wurden. Die nächs-

Tab. 1 WHO-Klassifikation der Nierentumoren

Epitheliale Nierenzelltumoren	
<i>Maligne</i>	<i>Benigne</i>
Klarzelliges Karzinom	Papilläres Adenom
Papilläres Karzinom	Onkozytom
Chromophobes Karzinom	
Sammelrohrkarzinom	
Medulläres Karzinom der Niere	
Karzinom assoziiert mit Neuroblastom	
Muzinöses tubuläres und spindelzelliges Karzinom	
TFE-3-Translokationskarzinom	
Metanephrische Tumoren	
Metanephrisches Adenom	
Metanephrisches Adenofibrom	
Metanephrischer Stromatumor	
Nephroblastische Tumoren	
Nephrogene Reste	
Nephroblastom	
Mesenchymale Tumoren	
<i>Kindesalter</i>	<i>Erwachsene</i>
Klarzellsarkom	Sarkome und benigne mesenchymale Tumoren
Mesoblastisches Nephrom	Angiomyolipom
Rhabdoidtumor	Juxtaglomerulärer Tumor
Gemischte mesenchymale und epitheliale Tumoren	
Zystisches Nephrom/gemischter Epithel- und Stromatumor	
Synoviales Sarkom	
Neuroendokrine Tumoren	
Karzinoid	
Neuroendokrines Karzinom	
Primitiver neuroektodermaler Tumor (PNET)	
Neuroblastom	
Phäochromozytom	
Keimzelltumoren und Lymphome	
Metastasen	

te WHO Klassifikation wird voraussichtlich weitere Entitäten enthalten. Zu nennen sind das tubulozystische Nierenkarzinom [11] und Nierenkarzinome in Endstadiumnieren [12]. Die Kenntnis dieser neuen Nierentumortypen ist von praktischer Bedeutung, da diese Tumoren zwar selten sind, aber die richtige Diagnose bei sol-

Tab. 2 Translokationsassoziierte Nierentumoren

Ewing-Sarkom (PNET)	t(11, 22)(q24;q12)
Synoviales Sarkom	t(X,18)(p11;q11)
Mesoblastisches Nephrom ^a	t(12, 15)(q13;q25)
Klarzelliges Sarkom ^a	t(11, 22)(q13;q12)
Nierenkarzinome mit Translokation ^a	t(X;17)(q11.2;q25) t(6, 11)(p21;q12)

^aVorwiegend im Kindesalter.

Tab. 3 Nierentumoren mit charakteristischer Zystenbildung

Multilokuläres zystisches Nierenkarzinom
Gemischter Epithel- und Stromatumor/zystisches Nephrom
Synoviales Sarkom (zystisches embryonales Sarkom)
Tubulozystisches Nierenzellkarzinom
Nierenkarzinome in zystischen Endstadiumnieren

chen Fällen eine wesentliche Änderung der Therapie bedeuten kann. Durch die Beschreibung dieser Tumoren werden sie in den letzten Jahren auch häufiger diagnostiziert. Zu nennen sind dabei in erster Linie die Translokationskarzinome bei Kindern und Jugendlichen (■ **Abb. 1**), die synovialen Karzinome (■ **Abb. 2**), die muzinösen tubulären und spindelzelligen Karzinome [13] und die primitiven neuroektodermalen Tumoren der Niere. Die Beispiele des Synovialsarkoms und des primitiven neuroektodermalen Tumors (PNET/Ewing-Sarkom) der Nieren stehen für zwei seltene Tumortypen, die normalerweise im Weichgewebe bzw. im Knochen auftreten. Beide Tumoren haben spezifische Translokationen. PNET der Niere sind charakterisiert durch die Translokation t(11;22)(q24; q12) mit dem Fusionstranskript des EWS-Gens (22q12) und dem ETS-assoziierten Onkogen FLI 1 (11q24) [14, 15]. Synoviale Sarkome haben die Translokation t(X;18) mit dem Fusionstranskript SYT-SSX, das durch eine RT-PCR-Untersuchung nachgewiesen werden kann [16]. Früher wurden wahrscheinlich einzelne Fälle von synovialen Sarkomen als adulte Wilms-Tumoren diagnostiziert. Mit der zunehmenden Verfügbarkeit der molekularen Techniken werden in den letzten Jahren vermehrt synoviale Sarkome in verschiedenen Lo-

kalisationen, u. a. in der Niere, nachgewiesen. Eine kürzliche Zusammenstellung von synovialen Sarkomen der Niere zeigt, dass die Patienten häufig zwischen 20 und 40 Jahre alt sind [17]. Rezidive sind nicht selten. Bei entsprechendem Einsatz einer spezifischen Chemotherapie sind teilweise günstige Verläufe zu beobachten. Synoviale Sarkome und PNET/Ewing-Sarkome der Niere haben somit charakteristische Translokationen und erweitern das Spektrum der Nierentumoren mit Translokationen. Eine Übersicht über solche translokationsassoziierten Nierentumoren wird in ■ **Tab. 2** gegeben. Erwähnenswert in dieser Gruppe der translokationsassoziierten Tumoren ist der sog. Xp11.2-Translokationstumor [18, 19, 20]. Dieser Tumortyp wurde erst vor kurzem beschrieben und tritt im Wesentlichen im Kindes- bzw. jungen Erwachsenenalter auf. Die meisten Patienten haben ein Alter zwischen 4 und 19 Jahren [21]. Eine von uns durchgeführte Analyse von Nierentumoren im Kindes- und jungen Erwachsenenalter unter Einbezug von Fällen aus dem Kinder-Tumor-Referenzzentrum in Kiel hat gezeigt, dass dieser Tumortyp in diesem Alter vergleichsweise häufig ist. Ungewöhnlich für diesen Tumortyp ist ein papilläres Wachstum, wobei die Zellen ein klarzelliges Zytoplasma aufweisen. Diese Tumoren haben unterschiedliche Translokationen, die jedoch alle in eine Genfusion des Gens **TFE-3** münden. Häufige Translokationen sind t(X;1)(p11.2;q21) sowie die Translokation t(X;17)(p11.2;q25). Diese resultieren in eine Fusion des **ASPL**- und **TFE-3**-Gens [22]. Interessanterweise werden solche Translokationen auch bei sog. alveolären Weichgewebssarkomen beobachtet. Die Morphologie dieser Nierentumoren ist typisch. Über die Prognose der Patienten mit Translokationskarzinomen ist bislang nur wenig bekannt. Eine jüngere Arbeit hat gezeigt, dass diese Tumoren auch im Erwachsenenalter auftreten können und die Prognose ungünstig ist [23]. Zahlreiche dieser Karzinome präsentieren sich schon mit lymphogenen oder hämatogenen Metastasen.

Hier steht eine Anzeige.



H. Moch

Neue Aspekte der Pathologie des Nierenzellkarzinoms

Zusammenfassung

Die neuen Behandlungsmöglichkeiten für Nierenzellkarzinome haben das Interesse an der Histogenese und den molekularen Veränderungen von Nierentumoren erheblich verstärkt. Die aktuelle Klassifikation der Nierentumoren beruht auf spezifischen molekularen Veränderungen und charakteristischen biologischen Eigenschaften. Es wurden in den letzten Jahren mehrere neue Tumortypen identifiziert, deren Kenntnis erheblichen Einfluss auf die Auswahl der Behandlungsstrategien hat. In der vorliegenden Übersichtsarbeit wird die aktuelle Nomenklatur der Nierenneoplasien unter besonderer Berücksichtigung neuer Nierentumortypen diskutiert. Die Kenntnis von Xp11-Transloka-

tionskarzinomen und Nierentumoren mit dominanter Zystenbildung ist diagnostisch relevant. Bestimmte Genotyp-Phänotyp-Korrelationen haben zunehmenden Einfluss auf die Auswahl der Therapieverfahren und die Einschätzung der Prognose. Gleichzeitig führt eine umfangreichere pathologisch-anatomische Aufarbeitung von Nephrektomiepräparaten unter besonderer Berücksichtigung des Nierenhilus zu einer korrekteren TNM-Stadienklassifikation mit genauerer Prognosevorhersage mit sich.

Schlüsselwörter

Klassifikation · Tumorstadium · Histologie · Prognose · Nierenzysten

New aspects of the pathology of renal cell cancer

Abstract

New treatment options for renal cell cancer have increased the interest in the histogenesis and in molecular alterations of renal tumors. The current WHO classification of renal cancer is based on specific molecular alterations and characteristic biologic behavior. During recent years novel tumor types have been identified with immediate impact for the selection of new treatment modalities. In this review the current classification of renal cancer with special emphasis on novel renal tumor types will be discussed. Knowl-

edge of Xp11 translocation carcinomas and renal tumors with characteristic cyst formation is diagnostically relevant. In addition this review focuses on reassessing the current TNM staging system for renal cell cancer. Retrospective studies have shown the relevance of renal sinus invasion for stage evaluation.

Keywords

Classification · Tumor stage · Histology · Prognosis · Renal cysts

Zystische Neoplasien der Niere: Pathologie und molekulare Veränderungen

In **Tab. 3** sind Nierentumoren mit überwiegend zystischem Wachstumsmuster zusammengestellt. Zystische Tumoritäten, die voraussichtlich Eingang in die nächste WHO Klassifikation finden, sind das tubulozystische Nierenkarzinom und spezifische, teils zystische Nierenkarzinome in Endstadiumnieren.

Charakteristisch für synoviale Sarkome ist das zystische Wachstum. Primär wurden synoviale Sarkome der Nieren als **zystische embryonale Sarkome** bezeichnet [16]. Gemischte Epithelstromatumoren sind ungewöhnliche Tumoren, die vornehmlich oder fast ausschließlich bei perimenopausalen Frauen beobachtet werden [24]. Es wird postuliert, dass eine Östrogenexposition bei der Entstehung eine Rolle spielt und sie evtl. als Spielart der zystischen Nephrome anzusehen sind. Viele Fälle wurden früher wahrscheinlich unter dem Namen zystisches Hamartom oder adultes mesoblastisches Nephrom publiziert [25]. Die Prognose der gemischten Epithelstromatumoren ist offenbar sehr gut. Synovialsarkome und gemischte Epithelstromatumoren zeigen, dass in der Gruppe der zystischen Nierentumoren neben weitgehend gutartigen Tumoren auch hoch maligne Tumoren vorhanden sind.

Das multilokuläre zystische Nierenzellkarzinom gilt als Untergruppe der klarzelligeren Karzinome, hat jedoch eine ausgezeichnete Prognose. Die Tatsache, dass in Nieren von Patienten mit Von-Hippel-Lindau-Syndrom klarzellige Nierenkarzinome und Zysten nebeneinander vorkommen, und das unterschiedliche Ausmaß von Zysten innerhalb von Nierenkarzinomen bei sporadischen Karzinomen hat verschiedene Untersuchungen ausgelöst, die die Bedeutung des VHL-Proteins als Bestandteil der Primärzilien der Nierentubulusepithelzellen zeigten. Die Inaktivierung des VHL-Gens führt neben der Aktivierung von HIF und CXCR4 [26, 27] zu einem Verlust dieser Zilien, was die Ausbildung von Zysten begünstigt [28, 29]. Die Reduktion der Zilien wiederum aktiviert Signalwege, die die Proliferation der Nierentubuluszellen

Hier steht eine Anzeige.



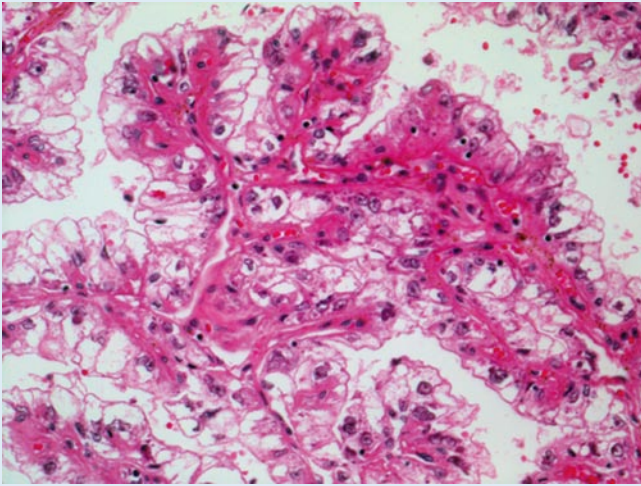


Abb. 1 ▲ Translokationskarzinom der Niere. Dieser Tumor tritt vorwiegend im Kindesalter auf (HE-Färbung)

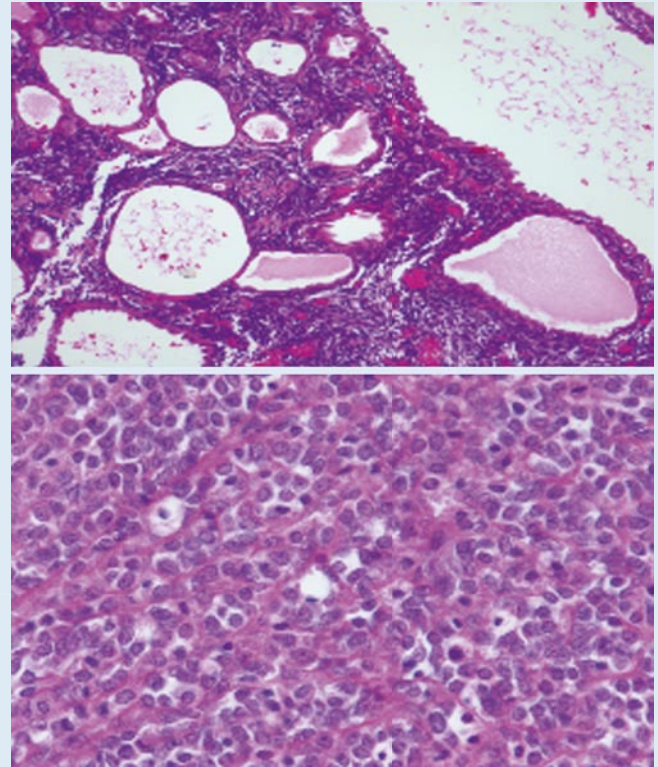


Abb. 2 ► Synoviales Sarkom der Niere. Das zystische Wachstum (**oben**) ist typisch für diese Tumoren (HE-Färbung)

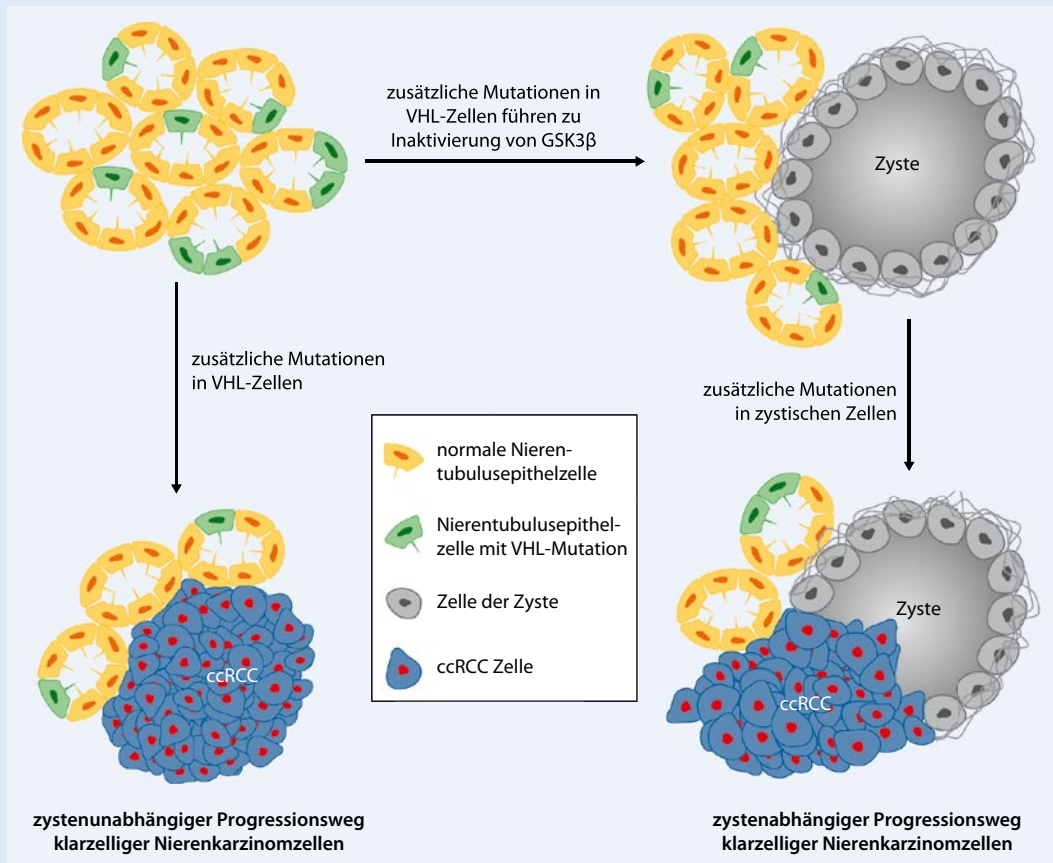


Abb. 3 ◀ Konzept der Tumorentstehung des klarzelligen Nierenzellkarzinoms über zystische oder nicht-zystische Vorläuferläsionen (adaptiert nach [30]). ccRCC clear cell renal cell carcinoma

Hier steht eine Anzeige.



beschleunigen. Dieser Vorgang ist möglicherweise einer der ersten Schritte in der Tumorentstehung bei Patienten mit VHL-Syndrom. Es wird derzeit ein neues Tumorprogressionsmodell postuliert, bei dem ein zystenabhängiger und zystenunabhängiger Progressionsweg existiert ([30], **Abb. 3**).

Nierenhilus: ausschlaggebend für das korrekte Tumorstadium?

Das Tumorstadium ist neben dem histologischen Differenzierungsgrad und dem Vorliegen einer sarkomatoiden Differenzierung einer der wichtigsten prognostischen Parameter [9, 31]. Die pT-Kategorie der Nierenkarzinome unterlag in den letzten Jahren verschiedenen Veränderungen. Vor allem die Unterscheidung zwischen pT1- und pT2-Tumoren (basierend auf dem Tumordurchmesser) hat sich verschoben, da die verbesserte Bildgebung Nierentumoren in zunehmend früheren Stadien erfassen konnte. Die Veränderungen des Nierentumorstadiums und seine Bedeutung für die Prognose haben wir in einer kürzlichen Übersichtsarbeit, basierend auf 62 Publikationen, zusammengefasst [32]. In den vergangenen Jahren wurden wichtige Untersuchungen publiziert, die die Bedeutung der makroskopischen Aufarbeitung und histologischen Untersuchung der Nephrektomiepräparate unterstreichen. Die Arbeiten von Bonsib et al. haben gezeigt [33, 34, 35], dass bei der Untersuchung des Gewebes im Nierenhilus sehr häufig Tumorzelleinbrüche in die dort befindlichen dünnwandigen Blutgefäße nachweisbar sind. Dies führt in einem hohen Prozentsatz der Fälle zu einem höheren Tumorstadium. Bei der Analyse von archivierten Fällen konnte so gezeigt werden, dass bei einem sehr großer Prozentsatz der ehemals als pT2 klassifizierten Fälle eigentlich ein pT3-Stadium mit mikroskopisch nachweisbarem Einbruch in die Hilusgefäße vorlag. Eine nachträgliche Untersuchung der Prognose zeigte, dass dies die Fälle mit ungünstigerem Verlauf waren. In der Pathologie wird daher der Aufarbeitung des Nierenhilus zunehmend Aufmerksamkeit geschenkt.

Fazit für die Praxis

Vornehmlich bei jüngeren Patienten muss an einen der seltenen Typen von Nierentumoren gedacht werden. Eine korrekte Diagnose und der spezifische Einsatz einer entsprechenden Therapie auf der Grundlage der spezifischen molekularen Veränderungen kann die Prognose bei solchen Fällen deutlich verbessern. Bei zystischen Nierentumoren ist zu beachten, dass neben Tumoren mit sehr guter Prognose (gemischter Epithelstromatumor, multilokuläres zystisches Karzinom) auch hoch maligne Tumoren in diese Kategorie fallen können (synoviales Sarkom). Der Tumorzelleinbruch in dünnwandige Blutgefäße im Bereich des Nierenhilus ist nicht selten und hat ein höheres Tumorstadium mit entsprechend ungünstigerer Prognose zur Folge.

Korrespondenzadresse

Prof. Dr. H. Moch

Institut für Klinische Pathologie, Departement Pathologie, Universitätsspital Zürich
Schmelzbergstraße 12, 8091 Zürich
Schweiz

Interessenkonflikt. Der korrespondierende Autor gibt an, dass kein Interessenkonflikt besteht.

Literatur

- McLaughlin JK, Lipworth L (2000) Epidemiologic aspects of renal cell cancer. *Semin Oncol* 27(2):115–123
- Ceschi M, Gutzwiller F, Moch H et al (2007) Epidemiology and pathophysiology of obesity as cause of cancer. *Swiss Med Wkly* 137(3–4):50–56
- Thoenes W, Stoerkel S, Rumpelt H (1986) Histopathology and classification of renal cell tumors (adenomas, oncocytomas, and carcinomas): the basic cytological and histopathological elements and their use for diagnostics. *Pathol Res Pract* 181:125–143
- Eble J, Sauter G, Epstein J, Sesterhenn I (2004) Tumours of the Kidney. In: *Tumours of the Urinary System and Male Genital Organs*. IARC, Lyon
- Gnarra JR, Tory K, Weng Y et al (1994) Mutations of the VHL tumour suppressor gene in renal carcinoma. *Nat Genet* 7(1):85–90
- Kovacs G, Fuzesi L, Emanuel A, Kung HF (1991) Cytogenetics of papillary renal cell tumors. *Genes Chromosom Cancer* 3(4):249–255
- Amin MB, Paner GP, Alvarado-Cabrero I et al (2008) Chromophobe renal cell carcinoma: histomorphologic characteristics and evaluation of conventional pathologic prognostic parameters in 145 cases. *Am J Surg Pathol* 32(12):1822–1834

- Speicher M, Schoell B, Du Manoir S et al (1994) Specific loss of chromosomes 1, 2, 6, 10, 13, 17, and 21 in chromophobe renal cell carcinomas revealed by comparative genomic hybridization. *Am J Pathol* 145(2):356–364
- Moch H, Gasser T, Amin MB et al (2000) Prognostic utility of the recently recommended histologic classification and revised TNM staging system of renal cell carcinoma: a Swiss experience with 588 tumors. *Cancer* 89(3):604–614
- Eichelberg C, Junker K, Ljungberg B, Moch H (2009) Diagnostic and prognostic molecular markers for renal cell carcinoma: a critical appraisal of the current state of research and clinical applicability. *Eur Urol* 55(4):851–863
- Amin MB, MacLennan GT, Gupta R et al (2009) Tubulocystic carcinoma of the kidney: clinicopathologic analysis of 31 cases of a distinctive rare subtype of renal cell carcinoma. *Am J Surg Pathol* 33(3):384–392
- Tickoo SK, Deperalta-Venturina MN, Harik LR et al (2006) Spectrum of epithelial neoplasms in end-stage renal disease: An experience from 66 tumor-bearing kidneys with emphasis on histologic patterns distinct from those in sporadic adult renal neoplasia. *Am J Surg Pathol* 30(2):141–153
- Rakozy C, Schmahl GE, Bogner S, Storkel S (2002) Low-grade tubular-mucinous renal neoplasms: morphologic, immunohistochemical, and genetic features. *Mod Pathol* 15(11):1162–1171
- Parham DM, Roloson GJ, Feely M et al (2001) Primary malignant neuroepithelial tumors of the kidney: a clinicopathologic analysis of 146 adult and pediatric cases from the National Wilms' Tumor Study Group Pathology Center. *Am J Surg Pathol* 25(2):133–146
- Casella R, Moch H, Rochlitz C et al (2001) Metastatic primitive neuroectodermal tumor of the kidney in adults. *Eur Urol* 39:613–617
- Argani P, Faria PA, Epstein JI et al (2000) Primary renal synovial sarcoma: molecular and morphologic delineation of an entity previously included among embryonal sarcomas of the kidney. *Am J Surg Pathol* 24(8):1087–1096
- Moch H, Wodzinski A, Guillou L, Nicleleit V (2003) Primary renal synovial sarcoma. A new entity in the morphological spectrum of spindle cell renal tumors. *Pathologie* 24(6):466–472
- Argani P, Antonescu CR, Illei PB et al (2001) Primary renal neoplasms with the ASPL-TFE3 gene fusion of alveolar soft part sarcoma: a distinctive tumor entity previously included among renal cell carcinomas of children and adolescents. *Am J Pathol* 159(1):179–192
- Argani P, Antonescu CR, Couturier J et al (2002) PRCC-TFE3 renal carcinomas: morphologic, immunohistochemical, ultrastructural, and molecular analysis of an entity associated with the t(X;1)(p11.2;q21). *Am J Surg Pathol* 26(12):1553–1566
- Argani P, Lae M, Hutchinson B et al (2005) Renal Carcinomas with the t(6;11)(p21;q12): Clinicopathologic features and demonstration of the specific alpha-TFEB gene fusion by immunohistochemistry, RT-PCR, and DNA PCR. *Am J Surg Pathol* 29(2):230–240
- Bruder E, Passera O, Harms D et al (2004) Morphologic and molecular characterization of renal cell carcinoma in children and young adults. *Am J Surg Pathol* 28(9):1117–1132

22. Argani P, Lal P, Hutchinson B et al (2003) Aberrant nuclear immunoreactivity for TFE3 in neoplasms with TFE3 gene fusions: a sensitive and specific immunohistochemical assay. *Am J Surg Pathol* 27(6):750–761
23. Argani P, Olgac S, Tickoo SK et al (2007) Xp11 Translocation renal cell carcinoma in adults: Expanded clinical, pathologic, and genetic spectrum. *Am J Surg Pathol* 31(8):1149–1160
24. Adsay NV, Eble JN, Srigley JR et al (2000) Mixed epithelial and stromal tumor of the kidney. *Am J Surg Pathol* 24(7):958–970
25. Moch H, Schurch LV, Sulser T, Terracciano L (2004) Mixed epithelial and stromal tumor of the kidney. *Pathologie* 25(5):356–361
26. Staller P, Sulitkova J, Lisztwan J et al (2003) Chemokine receptor CXCR4 downregulated by von Hippel-Lindau tumour suppressor pVHL. *Nature* 425(6955):307–311
27. Frew IJ, Thoma CR, Georgiev S et al (2008) pVHL and PTEN tumour suppressor proteins cooperatively suppress kidney cyst formation. *Embo J* 27(12):1747–1757
28. Thoma CR, Frew IJ, Hoerner CR et al (2007) pVHL and GSK3beta are components of a primary cilium-maintenance signalling network. *Nat Cell Biol* 9(5):588–595
29. Schraml P, Frew IJ, Thoma CR et al (2009) Sporadic clear cell renal cell carcinoma but not the papillary type is characterized by severely reduced frequency of primary cilia. *Mod Pathol* 22(1):31–36
30. Thoma CR, Frew IJ, Krek W (2007) The VHL tumor suppressor: riding tandem with GSK3beta in primary cilium maintenance. *Cell Cycle* 6(15):1809–1813
31. Peralta-Venturina M de, Moch H, Amin M et al (2001) Sarcomatoid differentiation in renal cell carcinoma: a study of 101 cases. *Am J Surg Pathol* 25(3):275–284
32. Moch H, Artibani W, Delahunt B et al (2009) Reassessing the current UICC/AJCC TNM staging for renal cell carcinoma. *Eur Urol* 56:636–643
33. Bonsib SM (2005) T2 clear cell renal cell carcinoma is a rare entity: a study of 120 clear cell renal cell carcinomas. *J Urol* 174(4 Pt 1):1199–1202; discussion 202
34. Bonsib SM (2006) Renal lymphatics, and lymphatic involvement in sinus vein invasive (pT3b) clear cell renal cell carcinoma: a study of 40 cases. *Mod Pathol* 19(5):746–753
35. Bonsib SM (2007) Renal veins and venous extension in clear cell renal cell carcinoma. *Mod Pathol* 20(1):44–53



„Der Onkologe“ bietet jeden Monat umfassende und aktuelle Beiträge zu interessanten Themenschwerpunkten aus allen Bereichen der Onkologie.

Möchten Sie ein bereits erschienenes Heft nachbestellen? Die folgenden Ausgaben können Sie direkt bei unserem Kundenservice zum Preis von je EUR 33,- beziehen:

2009

- Heft 1/09 Tumoren von Vagina und Vulva
- Heft 2/09 Supportivtherapie
- Heft 3/09 Seltene Tumoren
- Heft 4/09 Weichteilsarkome
- Heft 5/09 Vergleichende Wertigkeit bildgebender Verfahren
- Heft 6/09 Transplantation in der Onkologie
- Heft 7/09 Tumorschmerz
- Heft 8/09 Melanom
- Heft 9/09 Endometriumkarzinom
- Heft 10/09 Ethik in der Onkologie
- Heft 11/09 Interdisziplinarität in der Onkologie
- Heft 12/09 Kolonkarzinom

2010

- Heft 1/10 Morbus Hodgkin
- Heft 2/10 Nierenzellkarzinom
- Heft 3/10 Myelom
- Heft 4/10 Onkologische Notfälle
- Heft 5/10 Ophthalmologische Onkologie
- Heft 6/10 Ösophaguskarzinom
- Heft 7/10 Pankreaskarzinom
- Heft 8/10 Rektumkarzinom
- Heft 9/10 Schilddrüsenkarzinom
- Heft 10/10 Melanom
- Heft 11/10 Gallengangskarzinom
- Heft 12/10 Gesundheitsökonomie

Änderungen vorbehalten

So erreichen Sie unseren Kundenservice:
 Springer-Verlag
 Kundenservice Zeitschriften
 Haberstr. 7
 69126 Heidelberg
 Tel.: +49 6221 345-4303
 Fax: +49 6221 345-4229
 E-Mail: leserservice@springer.com

www.DerOnkologe.de