



Chirurgische Therapiestrategien beim Ösophagus- und Magenkarzinom

Schneider, P M; Muller, M K; Schiesser, M

Abstract: Diese Übersichtsarbeit hat zum Ziel, die aktuellen chirurgischen Strategien bei der Behandlung des Ösophagus- und Magenkarzinoms zusammenzufassen. Neben den etablierten Standardverfahren wird auf die limitierten Resektionen bei Frühkarzinomen und den Stellenwert der Chirurgie im multimodalen Behandlungskonzept bei lokal fortgeschrittenen T3/4-Tumoren eingegangen. Das Plattenepithelkarzinom und das Adenokarzinom (Barrett-Karzinom) der Speiseröhre werden aufgrund der unterschiedlichen Pathogenese und Tumorbilogie sowie differenzierter unterschiedlicher Vorgehensweisen separat dargestellt. Aufgrund der überwiegend distalen Lokalisation der Barrett-Karzinome ist eine Abgrenzung zu den echten Kardiakarzinomen und Tumoren, die im Magen ihren Ursprung nehmen und die distale Speiseröhre infiltrieren, erforderlich. Basierend auf der Klassifikation nach Siewert wird das Barrett-Karzinom deshalb zusammen mit den so genannten Adenokarzinomen des ösophagogastralen Übergangs (AEG) behandelt. Für die Weiterentwicklung der chirurgischen Therapiestrategien beim Magenkarzinom haben sich die asiatischen, insbesondere japanischen und südkoreanischen Kollegen große Verdienste erworben. Moderne, dort entwickelte, aber noch nicht in der westlichen Welt etablierte Strategien werden neben den Standardverfahren gebührend berücksichtigt. Für alle diese Tumoren gilt, dass die chirurgische Therapie ein elementarer Bestandteil im Rahmen eines kurativen Behandlungskonzepts ist. Sie ist aber differenzierter und Teil eines komplexen interdisziplinären Algorithmus; deshalb ist eine weitere Spezialisierung zum Wohle der Patienten ratsam

DOI: <https://doi.org/10.1007/s11377-008-0271-1>

Posted at the Zurich Open Repository and Archive, University of Zurich

ZORA URL: <https://doi.org/10.5167/uzh-156519>

Journal Article

Published Version

Originally published at:

Schneider, P M; Muller, M K; Schiesser, M (2009). Chirurgische Therapiestrategien beim Ösophagus- und Magenkarzinom. *Der Chirurg*, 4(3):209-223.

DOI: <https://doi.org/10.1007/s11377-008-0271-1>

Redaktion

M. Fried, Zürich
W.E. Schmidt, Bochum

P.M. Schneider · M.K. Müller · M. Schiesser

Klinik für Viszeral- und Transplantationschirurgie, Universitätsspital Zürich

Chirurgische Therapie- strategien beim Ösophagus- und Magenkarzinom

Die vorliegende Übersichtsarbeit beinhaltet sowohl etablierte Therapiestrategien beim Ösophagus- und Magenkarzinom als auch aktuelle Neuentwicklungen. Da das Thema „Ösophagus- und Magenkarzinom“ die Übergangsregion der Kardialia mit umfasst, werden zur Verbesserung der Übersichtlichkeit das Ösophaguskarzinom, das Adenokarzinom des ösophagogastralen Übergangs und das Magenkarzinom separat behandelt.

Ösophaguskarzinom

Im Vordergrund aller therapeutischen Überlegungen steht die histologische Differenzierung zwischen Plattenepithelkarzinom und Adenokarzinom der Speiseröhre [1]. Es handelt sich hierbei um unterschiedliche Patientenkollektive. Patienten mit einem Plattenepithelkarzinom sind durchschnittlich 10 Jahre jünger als Patienten mit einem Adenokarzinom und von ganz wenigen Ausnahmen abgesehen muss von einem Alkohol- und Nikotinabusus ausgegangen werden. Im Gegensatz dazu haben Patienten mit einem Adenokarzinom (Barrett-Karzinom) eine Refluxanamnese und sind in der Regel Übergewichtig. Das Übergewicht und das Alter bedingen deshalb auch eine höhere Rate an kardialen Begleiterkrankungen, die vor einer Operation unbedingt abgeklärt und ggf. behandelt werden müssen [1].

Plattenepithelkarzinom

Besonderheiten im präoperativen Staging

Beim Plattenepithelkarzinom der Speiseröhre müssen neben dem konventionellen Staging, das in unserer Klinik aus dem endoskopischen Ultraschall und dem PET-CT besteht, im Hinblick auf eine sinnvolle therapeutische Strategie zusätzlich folgende Fragen beantwortet sein [2]:

1. Wegen der möglichen longitudinalen Ausdehnung ist endoskopisch nach einem multifokalen Tumor und nach Schleimhautmetastasen oral und aboral des Tumors konsequent zu suchen.
2. Grundsätzlich muss eine Karzinomdiagnostik im HNO-Bereich am besten durch eine Panendoskopie zum Ausschluss von Zweitkarzinomen durchgeführt werden.
3. Beim Tumor mit Bezug zum Tracheobronchialsystem muss beim lokal fortgeschrittenen Tumor grundsätzlich eine flexible Bronchoskopie zum Ausschluss einer Tumordinfiltration durchgeführt werden.
4. Es muss ein besonderes Augenmerk auf den Ausschluss einer Leberzirrhose gelegt werden. Diese muss im Zweifelsfall histologisch gesichert werden, da das Vorliegen einer Leberzirrhose aus unserer und vieler Ex-

perten Sicht eine Kontraindikation für eine chirurgische Therapie darstellt. Diese Patienten sollten, sofern das die Tumorausdehnung erlaubt, einer definitiven Radiochemotherapie zugeführt werden.

Chirurgische Therapieoptionen

Primäre Resektion versus neoadjuvante Therapie. Die chirurgische Resektion hat nach wie vor einen überragenden Stellenwert bei der Behandlung des nicht systemisch metastasierten Plattenepithelkarzinoms (Mo) der Speiseröhre. Eine primäre chirurgische Therapie sollte aber nur bei cT_{1/2}-Tumoren durchgeführt werden. Bei lokal fortgeschrittenen Tumoren (cT_{3/4}) ist in aller Regel eine neoadjuvante Therapie in Form einer Radiochemotherapie zu bevorzugen. Insbesondere gilt das, wenn ein T₃-Tumor einen Bezug zum Tracheobronchialsystem hat, da in diesen Fällen eine primäre chirurgische Resektion nur in 55% der Fälle zu einer Ro-Resektion führt und damit bei fast der Hälfte der Patienten durch die alleinige chirurgische Behandlung kein wesentlicher therapeutischer Gewinn zu erwarten ist [2]. Da hierbei besonders der lokale Effekt der neoadjuvanten Therapie genutzt werden muss, ist die Vorbehandlung grundsätzlich als neoadjuvante Radiochemotherapie durchzuführen. Die Resektion fin-

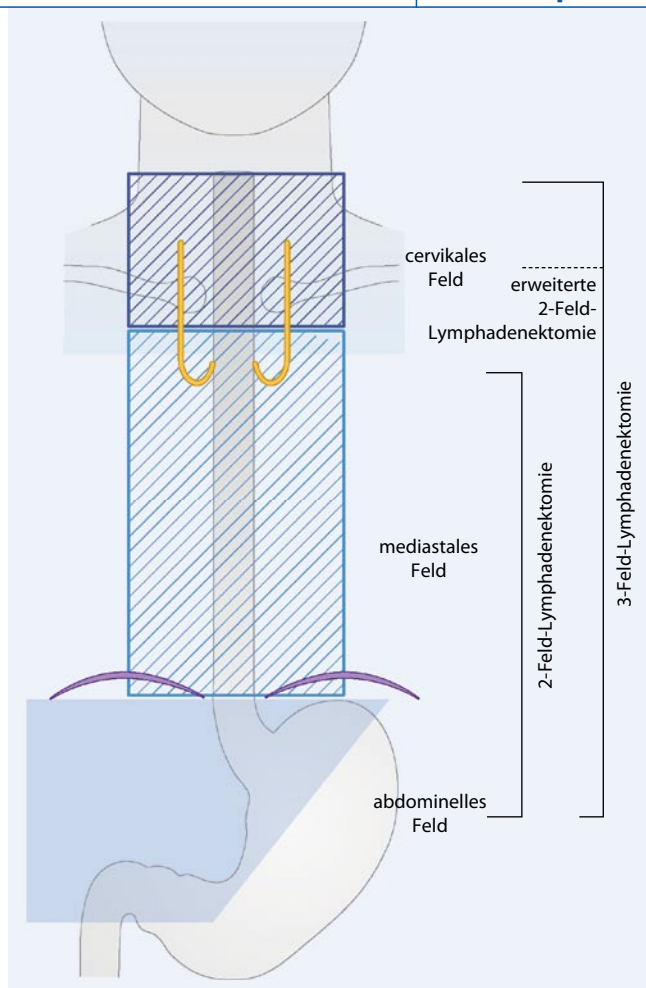


Abb. 1 ◀ Darstellung des unterschiedlichen Ausmaßes der 2-Feld-, 2½-Feld- und 3-Feld-Lymphadenektomie

det in Abhängigkeit vom durchgeführten Vorbehandlungsschema 3 bis maximal 6 Wochen nach Abschluss der Radiochemotherapie statt.

Die Prognose des Plattenepithelkarzinoms ist entscheidend abhängig vom Tumorstadium, bei nicht systemisch metastasierten Tumoren (Mo) von der T- und N-Kategorie, sowie dem Erreichen einer kompletten Resektion (Ro-Resektion). Nach den Daten der "World Wide Esophageal Cancer Collaboration" (WECC) liegen die Gesamtüberlebensraten sämtlicher Tumorstadien nach Ro-Resektion bei 42% nach 10 Jahren [3].

In einer vieldiskutierten randomisierten Studie von Stahl et al. [4] erwies sich die kombinierte Therapie (neoadjuvante Therapie plus Chirurgie) der alleinigen definitiven Radiochemotherapie beim lokal fortgeschrittenen Tumor (T₃/T₄) hinsichtlich der lokalen Tumorkontrolle als hoch signifikant überlegen ($p < 0,006$), und auch die 3-Jahres-Überlebensraten waren mit 31,3% im Chirurgiearm gegen

24,4% im alleinigen Radiochemotherapiearm signifikant besser ($p < 0,02$) [4]. Es erstaunt umso mehr, dass die Autoren folgern, dass beide Therapien gleichwertig sind. Hierzu muss noch angemerkt werden, dass nur 66% der Patienten im Chirurgiearm reseziert wurden und die perioperative Mortalität von 12,8% sowie die mediane Anzahl resezierter Lymphknoten von $n=12$ in keiner Weise die Kriterien einer adäquaten chirurgischen Qualitätskontrolle erfüllen.

Resektionsverfahren und Lymphadenektomie (LAD). Grundsätzlich gibt es für die Ösophagektomie beim Ösophaguskarzinom zwei Resektionstechniken:

- die transmediastinale Ösophagektomie (Synonyme: stumpfe oder transthorakale Ösophagektomie),
- die transthorakale en bloc Ösophagektomie.

Die Resektionstechniken unterscheiden sich insbesondere im Ausmaß der medi-

astinalen/thorakalen LAD [5]. Die stumpfe Ösophagusresektion erlaubt ausschließlich eine LAD im Abdomen und im unteren Mediastinum, während die transthorakale en bloc Ösophagektomie eine ausgedehntere mediastinale LAD ermöglicht. Insbesondere wenn der Tumor einen Bezug zum Tracheobronchialsystem hat, ist die transthorakale Ösophagektomie in vielen Fällen unumgänglich. Das transmediastinale Verfahren hat aus unserer Sicht nur einen Stellenwert beim in-frabifurkalem Plattenepithelkarzinom, sofern bei eingeschränkter Lungenfunktion ein transthorakales Verfahren als zu riskant eingestuft wird.

Trotz fehlender adäquater randomisierter Studien beim Plattenepithelkarzinom erlaubt nur die transthorakale Ösophagektomie eine sorgfältige onkologische Resektion in der Regel durch eine erweiterte mediastinale LAD (sog. 2-Feld-LAD) und ist aus unserer Sicht deshalb zu bevorzugen. Ob eine Erweiterung der LAD durch Einschluss der Rekurrenzketten (sog. 2½-Feld-LAD oder totale mediastinale LAD) oder gar eine 3-Feld-LAD durch Einschluss einer zervikalen LAD einen Prognosevorteil bringt, ist derzeit nicht geklärt. Die verschiedenen Lymphadenektomiestrategien sind in **Abb. 1** dargestellt. Die radikalen Formen der LAD (2½-Feld- und 3-Feld-LAD) im Rahmen der transthorakalen Ösophagektomie wurden in Japan entwickelt und bis dato nur an zwei westlichen Zentren (Weill Medical College, Cornell University, New York, und Universität Leuven, Belgien) unter Studienbedingungen durchgeführt [6]. Als gesichert kann jedoch gelten, dass die erweiterten Lymphadenektomien (2½-Feld- und 3-Feld-LAD) die Morbidität des Eingriffs erhöhen, und deshalb sollten diese bei bisher nicht gesichertem Prognosevorteil nur im Rahmen von Studien durchgeführt werden (u. a. deutlich erhöhte Rate an ein- und beidseitigen Rekurrensparesen, erhöhte pulmonale Komplikationsrate).

Das Ausmaß der Lymphknotenmetastasierung ist nach Ro-Resektion sowohl beim Plattenepithelkarzinom als auch beim Adenokarzinom der Speiseröhre prognostisch von wesentlicher Bedeutung. In einer Serie von über 1000 Patienten [7] mit resezierten Ösophaguskar-

P.M. Schneider · M.K. Müller · M. Schiesser
**Chirurgische Therapiestrategien beim
Ösophagus- und Magenkarzinom**

Zusammenfassung

Diese Übersichtsarbeit hat zum Ziel, die aktuellen chirurgischen Strategien bei der Behandlung des Ösophagus- und Magenkarzinoms zusammenzufassen. Neben den etablierten Standardverfahren wird auf die limitierten Resektionen bei Frühkarzinomen und den Stellenwert der Chirurgie im multimodalen Behandlungskonzept bei lokal fortgeschrittenen T3/4-Tumoren eingegangen. Das Plattenepithelkarzinom und das Adenokarzinom (Barrett-Karzinom) der Speiseröhre werden aufgrund der unterschiedlichen Pathogenese und Tumorbiologie sowie differenzierter unterschiedlicher Vorgehensweisen separat dargestellt. Aufgrund der überwiegend distalen Lokalisation der Barrett-Karzinome ist eine Abgrenzung zu den echten Kardiakarzinomen und Tumoren, die im Magen ihren Ursprung nehmen und die distale Speiseröhre infiltrieren, erforderlich. Basierend auf der Klassifikation nach Siewert wird das Barrett-Karzinom deshalb zusammen mit den so genannten Adenokarzinomen des

ösophagogastralen Übergangs (AEG) behandelt. Für die Weiterentwicklung der chirurgischen Therapiestrategien beim Magenkarzinom haben sich die asiatischen, insbesondere japanischen und südkoreanischen Kollegen große Verdienste erworben. Moderne, dort entwickelte, aber noch nicht in der westlichen Welt etablierte Strategien werden neben den Standardverfahren gebührend berücksichtigt. Für alle diese Tumoren gilt, dass die chirurgische Therapie ein elementarer Bestandteil im Rahmen eines kurativen Behandlungskonzepts ist. Sie ist aber differenzierter und Teil eines komplexen interdisziplinären Algorithmus; deshalb ist eine weitere Spezialisierung zum Wohle der Patienten ratsam.

Schlüsselwörter

Ösophaguskarzinom · Adenokarzinom des ösophagogastralen Übergangs · Magenkarzinom · Limitierte Resektion · Lymphadenektomie

zinomen zeigte sich eine starke Assoziation der Anzahl der befallenen Lymphknoten mit dem Überleben (3-Jahres-Überleben, $p_{NO}=63\%$, 1–3 befallene Lymphknoten: 31%, mehr als 3 befallene Lymphknoten: 13%; $p<0,001$). Dabei zeigte sich, dass die Lymphknoten um den Truncus coeliacus den regionalen Lymphknoten zugeordnet werden sollten und nicht wie nach der noch gültigen UICC-TNM-Klassifikation als systemische Metastasen (M1a) gelten. Der zöliakale Lymphknotenbefall per se ist nicht mit einer Verschlechterung der Prognose assoziiert. Diese und andere Arbeitsgruppen haben deshalb eine Modifikation der Lymphknotenklassifikation im AJCC/UICC-TNM-Staging beantragt [7]. Auch in unserer Institution stellt aus den genannten Gründen der vermutete oder gesicherte Befall von Truncus-coeliacus-Lymphknoten keine Kontraindikation für eine Resektion dar, da diese im Rahmen der abdominalen Lymphadenektomie immer mitreseziert werden.

Chirurgische Rekonstruktionsverfahren für die Nahrungspassage.

Die Rekonstruktion der Nahrungspassage erfolgt wenn möglich durch eine Magenschlauchbildung (Breite 3–5 cm) entlang der großen Magenkurvatur, die an der A. gastroepiploica dextra gestielt ist. Wir empfehlen die Durchführung einer intraoperativen Pylorusdilataion (z. B. mittels einer Kornzange). Eine Pyloromyotomie oder eine Pyloroplastik ist nicht notwendig und birgt unnötige Risiken. Steht der Magen für eine Rekonstruktion nicht zur Verfügung (z. B. vorangegangene partielle Magenresektion) wird ein Koloninterponat verwendet, gestielt an der A. colica sinistra oder der A. colica media. Eine weitere Alternative ist die Verwendung eines sog. „supercharged“ Jejunuminterponats, das distal von einem Arkadengefäß versorgt und proximal zusätzlich mit einer mikrovaskulären Anastomose an Halsgefäßen angeschlossen wird. Erste Ergebnisse sind auch aus eigener Erfahrung erfolgversprechend; es handelt sich bis dato aber immer noch um ein Verfahren der zweiten Wahl.

Während bei der transmediastinalen Ösophagektomie die Anastomose immer am Hals in der Regel mittels eines links zervikalen Zugangs durchgeführt wird,

Surgical strategies for esophageal and gastric cancer

Abstract

This review summarizes surgical strategies for esophageal and gastric cancers. In addition to well-established standardized procedures, more recently developed limited resections for early cancers and multimodality treatments for locally advanced T3/4 tumors are discussed. Esophageal squamous cell cancer and adenocarcinoma (Barrett's cancer) are discussed individually because of their different pathogenesis, tumor biology, and applied treatment strategies. Because Barrett's cancer is usually located in the distal esophagus, it should be distinguished from true cancer of the gastric cardia and gastric cancers invading the distal esophagus. Based on the classification of Siewert, esophageal adenocarcinoma is therefore discussed in context with adenocarcinomas of the esophagogastric junction. For the recent developments

in surgical strategies for gastric cancer, our Asian, especially Japanese and South Korean, colleagues deserve particular merit. Modern techniques developed in those countries and not yet established in the West are extensively discussed along with our common standard procedures. It is still true for all these different tumors that surgical resection is an elementary part of curative treatment strategies; however, treatment is becoming more and more differentiated and interdisciplinary and therefore requires further specialization for our patients' sake.

Keywords

Esophageal cancer · Adenocarcinoma of the esophagogastric junction · Gastric cancer · Limited resection · Lymphadenectomy

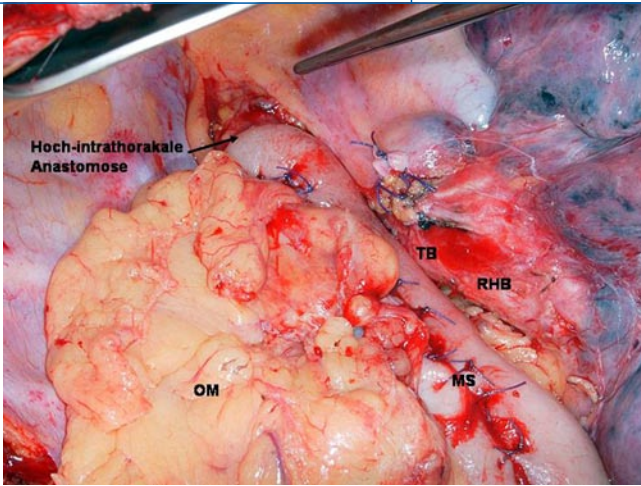


Abb. 2 ◀ Hoch intrathorakale Anastomose zwischen Magenschlauch und Ösophagus in der oberen Thoraxapertur bei Ivor-Lewis-Operation (MS Magenschlauch, OM Omentum majus, TB Trachealbifurkation, RHB rechter Hauptbronchus)

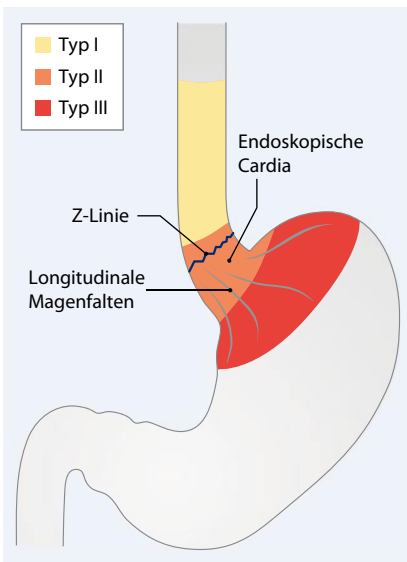


Abb. 3 ▲ Klassifikation des AEG nach Siewert

ist beim transthorakalen Verfahren sowohl die Halsanastomose als auch die hohe intrathorakale Anastomose (sog. Ivor-Lewis-Verfahren) möglich (▣ **Abb. 2**). Das Ivor-Lewis-Verfahren setzt sich zunehmend durch, da die zervikale Anastomose deutlich komplikationsanfälliger ist [8]. Insbesondere Anastomosenleckagen (20% bei primärer Resektion, 30% bei Vorbehandlung; aktuelle Zahlen aus dem National Cancer Center Tokyo) und Sekundärheilungen mit konsekutiven Stenosen, die zu häufigen postoperativen Bougienuren führen, sind ein anhaltendes Problem bei der zervikalen Anastomose. Wir führen deshalb beim Plattenepithelkarzinom der Speiseröhre bei Lokalisation des Primärtumors bis knapp oberhalb der Trachealbifurkation die hohe intrathorakale Anastomose durch, bei supra-

bifurkaler Lokalisation verwenden wir zur Einhaltung eines adäquaten oralen Resektionsabstandes (wenn möglich ≥ 5 cm) die links zervikale Anastomose.

Umstritten ist das „Revival“ der sog. zweizeitigen Rekonstruktion (wie von Stein et al. [9] propagiert), d. h. Trennung von Resektionsphase und Rekonstruktionsphase. Diese Strategie kann aber bei Hochrisikopatienten sinnvoll sein. Dabei erfolgt initial die alleinige Resektion des Ösophagus mit zervikaler Ausleitung des proximalen Ösophagus und Blindverschluss der Kardia. Die Rekonstruktion erfolgt dabei verzögert (i. d. R. ≥ 3 Wochen) im vorderen Mediastinum, also unmittelbar retrosternal. Diese Rekonstruktion ist im Vergleich zur bevorzugten Route im hinteren Mediastinum jedoch funktionell schlechter und hat seine Berechtigung deshalb nur in ausgewählten Fällen (z. B. hohes Risiko nach neoadjuvanter Therapie oder deutliche eingeschränkte kardiopulmonale Reserve).

Sonderfall: Plattenepithelkarzinom des zervikalen Ösophagus. Die therapeutischen Strategien für das zervikale Plattenepithelkarzinom des Ösophagus werden kontrovers diskutiert. Die Behandlungsoptionen reichen hierbei von der definitiven Radiochemotherapie bis zur multimodalen Therapie mit nachfolgender Resektion. Eine sinnvolle Option für seltene T1-Karzinome und T2- bis T4-Tumoren nach neoadjuvanter Radiochemotherapie stellt die limitierte Resektion und Rekonstruktion der Nahrungspassage mit einem mikrovaskulär angeschlossenen freien Jejunuminterponat dar. Trotz relativ hoher Komplikations- und Reope-

rationsraten lag die perioperative Mortalität in einer Serie von 109 Patienten bei nur 2,8% und resultierte in einer 5-Jahres-Überlebensrate von 47% [10]. Diese komplexe chirurgische Strategie stellt eine sinnvolle Behandlungsoption für das zervikale Plattenepithelkarzinom des Ösophagus in ausgewählten Zentren dar.

Sonderfall: Salvage-Ösophagektomie nach definitiver Radiochemotherapie.

Ein weiterer Sonderfall ist die Vorstellung eines Patienten zur „Rettungs-Ösophagektomie“ nach definitiver Radiochemotherapie mit Strahlendosen über 60 Gy. Nach eigener Erfahrung wie auch nach den wenigen Berichten aus der Literatur [11] ist dies ein sehr komplexer Eingriff, der aber durchaus eine Behandlungsoption für Patienten mit einem Lokalrezidiv nach primärem Ansprechen auf die Radiochemotherapie darstellt. Die Latenzzeit sollte wenn möglich mehr als 3 Monate zwischen Ende der Radiochemotherapie und der Operation betragen (aufgrund persönlicher Erfahrung), und hier gilt „Je länger, je besser“. Solche Eingriffe sollten nur von erfahrenen Operateuren in Zentren mit entsprechender Expertise durchgeführt werden.

Minimal-invasive Ösophagektomie.

Erste Ergebnisse zur minimal-invasiven Ösophagektomie aus japanischen und amerikanischen Zentren erscheinen vielversprechend zu sein. Im Wesentlichen kommen derzeit zwei Verfahren zur Anwendung: Einerseits der komplett minimal-invasive Eingriff mittels laparoskopischer Mageninterponatbildung in Kombination mit der thorakoskopischen Ösophagektomie. Die Anastomose erfolgt überwiegend links zervikal und es gibt nur erste Berichte zur hohen intrathorakalen Anastomose mit diesem Verfahren. Alternativ wird ein Hybridverfahren angewandt, d. h. laparoskopische Mageninterponatbildung und transthorakale offene Resektion mit hoher intrathorakaler oder links zervikaler Anastomose. Die bisher publizierten Ergebnisse sind hinsichtlich der Prognose mit den offenen Verfahren vergleichbar, es fehlen allerdings randomisierte Studien [12]. Wir führen am Universitätsaspiral Zürich bei geplanter hoher intrathorakaler Anastomose die la-

Hier steht eine Anzeige.



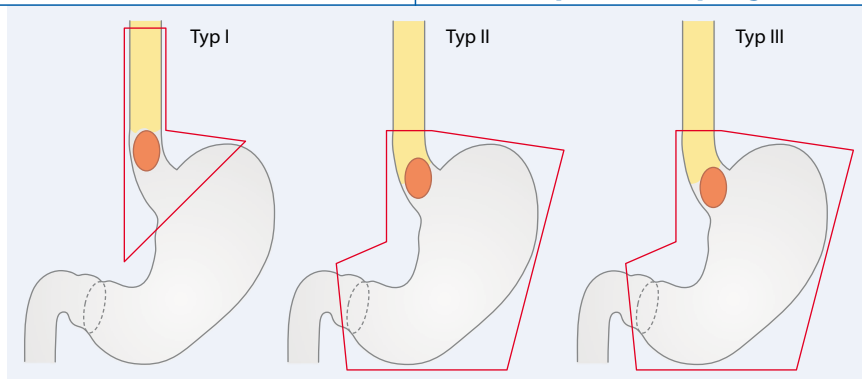


Abb. 4 ▲ Resektionsausmaß für das AEG (Typ I–III) nach Siewert

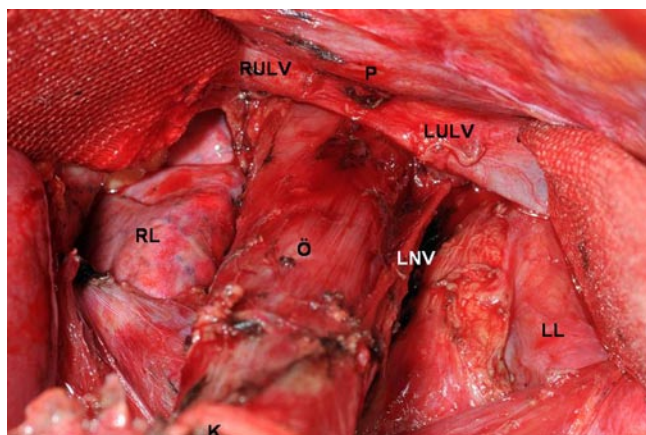


Abb. 5 ◀ Darstellung des distalen Ösophagus nach weiter Hiatusöffnung (RL rechte Lunge, LL linke Lunge, P Perikard, LNV linker Vagusstamm, RULV/LULV rechte/linke untere Lungenvene, K Kardiaregion, Ö distaler Ösophagus)

paroskopische Interponatbildung mit abdomineller Lymphadenektomie und offener thorakaler Resektion mit mediastinaler Lymphadenektomie durch.

Komplikationsmanagement. Die konsequente und korrekte Diagnostik und das Komplikationsmanagement durch ein erfahrenes Team ist entscheidend für die Mortalität. Ein modernes Komplikationsmanagement beinhaltet, dass bei entsprechender Symptomatik rasch und gezielt gehandelt wird. Bei Verdacht auf eine Anastomosenleckage, die die Haupttodesursache nach Ösophagektomie ist, wird unverzüglich eine Endoskopie (erfahrener Untersucher!) und ein Kontrastmittel-CT durchgeführt. In vielen Fällen kann bei einer intrathorakalen Anastomose die Situation durch die Implantation eines beschichteten Stents erfolgreich behandelt werden. Dieser wird spätestens nach 3 Wochen entfernt. Katastrophal kann sich die zu spät erkannte Anastomosenleckage auswirken, da sie zur Ausbildung eines mediastinalen Abszesses führen kann, der dann nicht mehr durch eine

„Überstentung“ adäquat behandelt werden kann. Zervikale Anastomosenleckagen sind durch Eröffnung der zervikalen Wunde einfacher zu behandeln. Unserer Erfahrung nach hat sich die Anlage eines Vakuumsystems zur Wundtoilette für 1–2 Wochen bewährt.

Perioperative Mortalität und Qualitätssicherung. Die perioperative Mortalität liegt in erfahrenen Zentren für die genannten Eingriffe unter 5% und stellt ein Qualitätskriterium für die chirurgische Therapie dar. Um dies zu erreichen, bedarf es eines standardisierten perioperativen Managements (u. a. Flüssigkeitsrestriktion, thorakaler Epiduralkatheter, Frühextubation) und Komplikationsmanagements. Entscheidend für eine erfolgreiche chirurgische Therapie ist neben der Durchführung einer korrekten onkologischen Resektion ein möglichst komplikationsloser Verlauf. Dafür ist eine sorgfältige Patientenselektion, die sich am prätherapeutischen Tumorstadium und an dem zu erwartenden Risiko für den Eingriff orientiert, unabdingbar. Es wird immer klarer,

dass besondere Erfahrungen einer Klinik mit diesen komplexen Patienten zu besseren Ergebnissen führen. Dies lässt sich nicht nur aus der Erfahrung des einzelnen Chirurgen, sondern vielmehr aus der Erfahrung des gesamten Umfelds (u. a. Intensivmedizin, Narkoseführung, versierte Endoskopie) logisch erklären.

Adenokarzinom des Ösophagus (Barrett-Karzinom)

Das Adenokarzinom des Ösophagus (Barrett-Karzinom) entsteht aus einer mehr oder weniger ausgedehnten Barrett-Metaplasie auf dem Boden einer gastroösophagealen Refluxkrankheit. In den westlichen Industrienationen liegt der Anteil dieser Tumorform in den großen Zentren mittlerweile bei über 50% [1]. Aufgrund der überwiegend distalen Lokalisation dieser Tumoren ist eine Abgrenzung zu den echten Kardiakarzinomen und Tumoren, die im Magen ihren Ursprung nehmen und die distale Speiseröhre infiltrieren, erforderlich. Die Zuordnung dieser Tumoren (Ösophagus oder Magen) war in der Vergangenheit dementsprechend unklar. Aus diesem Grund wurde in den letzten Jahren eine neue Klassifikation für die sog. ösophagogastralen Übergangstumoren entwickelt, die international anerkannt ist. Deshalb wird das Barrett-Karzinom hier zusammen mit den sog. Adenokarzinomen des ösophagogastralen Übergangs behandelt.

Adenokarzinom des ösophagogastralen Übergangs (AEG)

Klassifikation

Die Inzidenz des AEG zeigt seit den 1970er Jahren einen stetigen Anstieg in den westlichen Industrienationen. Aufgrund der Lokalisation dieser Karzinome im Grenzgebiet zwischen Ösophagus und Magen gibt es in der wissenschaftlichen Literatur deutliche Unterschiede hinsichtlich der Klassifikation, aber auch der Ursache dieser Tumoren.

Publikationen über das Adenokarzinom in der Umgebung der anatomischen Kardia waren aufgrund einer ungenügenden Klassifikation eine „black box“, weil niemand wirklich wusste, welche Tu-

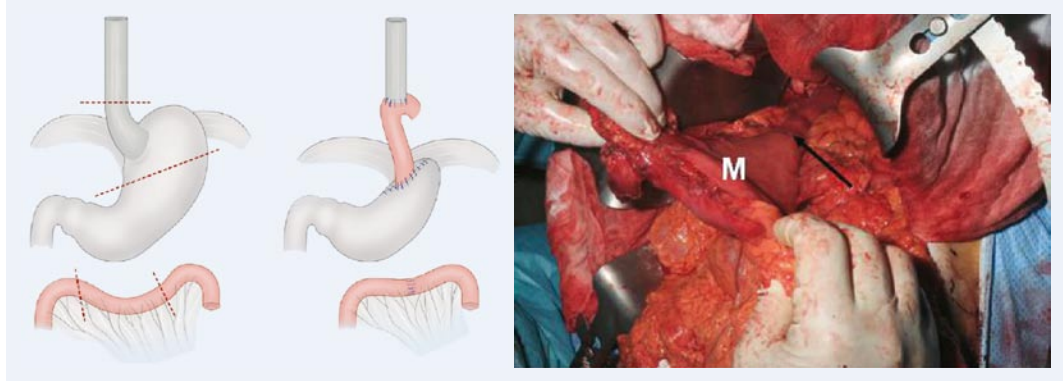


Abb. 6 ▲ Limitierte Resektion bei AEG-II-Frühkarzinom modifiziert nach Merendino und Dillard. Im rechten intraoperativen Bild ist eine der von uns angewandten Modifikationen (vgl. Bild in der Mitte), die Anastomose (Pfeil) zwischen dem gestreckten Jejunuminterponat zur großkurvaturseitigen Magen hinterwand (Pfeil), vor dem Absetzen des Resektats dargestellt (M Magen hinterwand von oben gesehen).

moren in den unterschiedlichen Publikationen eingeschlossen waren. Siewert et al. [13] haben eine international akzeptierte Klassifikation für diese Tumoren etabliert.

► Die Klassifikation des AEG nach Siewert basiert ausschließlich auf der Lokalisation des Tumorzentrums

Das AEG umfasst zunächst alle Tumoren 5 cm oberhalb und unterhalb der Kardia. Da die Z-Linie, also die Grenzlinie zwischen Plattenepithel und Zylinderepithel, als Landmarke für die Kardia ungeeignet ist (altersabhängig, Abhängigkeit von Refluxösophagitis und Barrett-Metaplasie), wurde das orale Ende der typischen longitudinalen Magen falten als endoskopische Kardia pragmatisch definiert. Die Klassifikation nach Siewert umfasst 3 Typen (► **Abb. 3**):

- Typ I: Adenokarzinom des distalen Ösophagus (Barrett-Karzinom) mit dem Tumorzentrum 1 cm kranial der endoskopischen Kardia.
- Typ II: Der Tumor befindet sich direkt in der endoskopischen Kardia bzw. 1 cm oberhalb bis 2 cm unterhalb dieser Grenzlinie.
- Typ III: Hier handelt es sich um ein sog. subkardiales Magenkarzinom mit dem Tumorzentrum mehr als 2 cm unterhalb der endoskopischen Kardia, wobei die Kardie oder der distale Ösophagus – im Gegensatz zum „reinen“ Magenkarzinom des oberen Drittels – infiltriert sind.

Diese Tumoren zeigen epidemiologische und histopathologische Unterschiede. Beim Typ-I-Tumor ist eine Prädominanz des männlichen Geschlechts vorhanden (ca. 10:1), die beim Typ-III-Tumor auf ca. 2:1 abfällt. Die Prävalenz der assoziierten intestinalen Barrett-Metaplasie beträgt beim Typ-I-Tumor über 90%, bei Typ II 5–10% und bei Typ III unter 1%. Auffallend sind ebenso der hohe Anteil undifferenzierter Tumoren (G₃/G₄) beim Typ-III-Tumor und die Prävalenz des intestinalen Typs nach Laurén beim Typ-I-Tumor (über 80%).

Diagnose und Staging

Die Diagnostik einschließlich der Klassifikation des AEG (Typen I–III) basiert auf der Endoskopie mit Probebiopsien. In seltenen Fällen (ca. 10%) können ein Bariumbreischluck und das CT zur Klassifikation hilfreich sein. Zum Staging verwenden wir am Universitätsspital Zürich die Endosonographie und das PET-CT. Bei der Endosonographie geht es besonders um die Identifikation eines T₁-Tumors, der in 90% der Fälle korrekter angegeben werden kann. Das PET-CT erlaubt eine höhere Genauigkeit bei der Beurteilung der M-Kategorie.

Eine interessante Neuentwicklung im Rahmen des invasiven Stagings ist die Verwendung der endoskopischen Mukosaresektion als kombiniertes Staging- und Therapieverfahren. Sie erlaubt eine differenzierte Unterteilung in Mukosa- und Submukosakarzinome, den Nachweis einer Lymphgefäßinvasion, das Grading und eine Aussage zur „endoskopischen“

R-Kategorie. In Abhängigkeit von den genannten Kenngrößen kann dann weiter entschieden werden; z. B. ist im Falle eines Submukosakarzinoms definitiv eine chirurgische Therapie erforderlich.

Chirurgische Strategien beim AEG (Typ I–III)

Die Klassifikation des AEG nach Siewert hat zu einer großen Anzahl von Publikationen geführt, die sich nicht nur mit dem Wert dieser Klassifikation beschäftigt haben, sondern die sie für Therapiestudien herangezogen haben. Die Analyse dieser Publikationen erlaubt inzwischen eine klare chirurgische Verfahrenswahl hinsichtlich der AEG-Typen I–III [14]. Da es sich beim Typ I um ein Ösophaguskarzinom (i. d. R. Barrett-Karzinom) handelt, ist hier die Ösophagektomie anzustreben. Bei den Typen II und III handelt es sich um echte Kardiakarzinome (Typ II) oder Magenkarzinome (Typ III), und hier ist die transhiatal erweiterte Gastrektomie das Verfahren der Wahl (► **Abb. 4**).

Für Typ-I-Tumoren (Barrett-Karzinome) hat eine prospektiv randomisierte holländische Studie einen 10%igen Überlebensvorteil für die transthorakale Ösophagektomie (2-Höhlen-Eingriff) gegenüber der transhiatalen („stumpfen“) Ösophagektomie gezeigt. Dieser Unterschied ist hoch signifikant, wenn weniger als 8 Lymphknotenmetastasen vorliegen [5]. Wir führen aus diesem Grund beim Barrett-Karzinom die transthorakale en bloc Ösophagektomie mit 2-Feld-LAD und hoher intrathorakaler Anastomose als Standard eingriff durch (s. oben). Sowohl

Tab. 1 Randomisierte Studien zur erweiterten Lymphadenektomie

Studie	LAD (n)	LK	S (%)	P (%)	Morbidity (%)	Mortality (%)	5-JÜR (%)	p-Wert
Bonenkamp [21]	D1 (513)	17	11	3	25	4	45	0,99
	D2 (483)	30	37	30	43	10	47	
Cuschieri [22]	D1 (200)	13	31	4	28	6,5	35	0,43
	D2 (200)	17	65,5	56,5	46	13	33	
Degiuli [23]	D1 (76)	27 ^a	3,9	0,1	10,5	1,3	Noch keine Daten verfügbar (Interimsanalyse)	
	D2 (86)	36 ^a	10,4	3,4	16,3	0		
Wu [25]	D1 (110)	19 ^a	4	1	7,3	0	53,6	<0,04
	D3 (111)	37 ^a	13	12	17,1	0	59,5	
Sasako [26]	D2 (263)	–	37,3	3,4	20,9	0,8	69,2	0,85
	D2+PAND (260)	>50	35,8	4,6	28,1	0,8	70,3	

^aDurchschnittliche Anzahl resezierter Lymphknoten; Abkürzungen: LAD Lymphadenektomie-Typ (Anzahl), PAND paraaortale Lymphknotendissektion; LK mediane Anzahl resezierter Lymphknoten, S Splenektomie, P Pankreasschwanz-Linksresektionsrate

in der holländischen Studie [5] als auch in einer französischen Multicenterstudie (referiert bei [14]) war kein Vorteil zwischen einer transhiatal erweiterter Gastrektomie für Typ-II-Tumoren und der Ösophagektomie nachweisbar. In der japanischen randomisierten Studie [15] war die transhiatal erweiterte Gastrektomie der linksseitigen thorakoabdominellen Resektion bezüglich Mortalität und Morbidität bei gleicher Prognose eindeutig überlegen. Aus diesen Untersuchungen geht inzwischen klar hervor, dass die Standardresektion für Typ-II- und -III-Tumoren die transhiatal erweiterte Gastrektomie (d. h. mit distaler Ösophagusresektion von 5 cm oder mehr) darstellt. Mit der weiten Öffnung des Hiatus oesophageus kann die Speiseröhre bis oberhalb der unteren Lungenvene mindestens 8 cm dargestellt und reseziert werden (■ Abb. 5).

Prognose und Mortalität

Die Analyse der 10-Jahres-Überlebensraten der 3 Typen mit 1600 Fällen [16] zeigt die beste Prognose für Typ-I-Karzinome (Barrett-Karzinome) mit 10-Jahres-Überlebensraten um 40% und die schlechteste Prognose für Typ-III-Tumoren (subkardiales Magenkarzinom mit Infiltration des Ösophagus) mit 10-Jahres-Überlebensraten um 20%.

Für die Typ-II- und -III-Karzinome erfolgt eine systematische Lymphadenektomie des unteren Mediastinums. Die D2-Lymphadenektomie wird als sog. Stan-

dardlymphadenektomie durchgeführt. Die Gründe hierfür sind der Nachweis aus der randomisierten holländischen Studie, dass Patienten mit 7–15 befallenen Lymphknoten (pN2) signifikant von einer systematischen D2-Lymphadenektomie profitieren.

Hier gilt es darüber hinaus, eine Sondersituation zu berücksichtigen. Die AEG-Typen II und III können direkt in das Retroperitoneum metastasieren. Die retroperitonealen Lymphknoten supra-/infrapankreatisch und am linken Nierentstiel sollten deshalb mit entfernt werden, da sie wegen der direkten Verbindungen aus unserer Sicht nicht als systemische Lymphknotenmetastasen (M1ym) zu deuten sind. Alle diese Eingriffe können und müssen in einem erfahrenen Zentrum mit einer Mortalität von unter 5% durchgeführt werden.

Limitierte chirurgische Resektion und gestielte Jejunuminterposition für AEG-Frühkarzinome

Basierend auf den Studien zur Lymphadenektomie hat sich sowohl für Typ-I-, aber auch Typ-II- und -III-Karzinome gezeigt, dass Karzinome, die die Lamina muscularis mucosae nicht überschritten haben (sog. T1a-Tumoren) praktisch keine Lymphknotenmetastasen aufweisen. Diese Tumoren können unter definierten Bedingungen (u. a. intestinaler Typ, lokale Ro-Resektion, keine Lymphangiosis (Lo), fehlende Multizentrität) durch endosko-

pische Mukosaresektion (EMR) oder endoskopische Submukosadissektion (ESD) kurativ behandelt werden.

Für Tumoren, die die Submukosa infiltriert haben (sog. T1b-Tumoren) sind Lymphknotenmetastasen im Bereich von 20–40% zu erwarten, und deshalb sind T1b-Tumoren auch bei endoskopischer Ro-Resektion derzeit einer chirurgischen Therapie zuzuführen. Stein et al. [17] konnten bei Typ-I-Frühkarzinomen (T1a und T1b) nach limitierter Resektion (■ Abb. 6) identische Ergebnisse zu einem historischen Kollektiv nach Ösophagektomie aufzeigen. Die perioperative Mortalität war 0% bei einer Morbidität von 16%. Beim Barrett-Frühkarzinom ist bei Resektion darauf zu achten, dass die gesamte Barrett-Mukosa mitreseziert werden muss. Da maximal eine 7–8 cm lange distale Ösophagusresektion mittels dieser Technik möglich ist, ist diese Methode beim langstreckigen Barrett-Ösophagus mit Karzinom nicht anwendbar. Die Arbeitsgruppe vom National Cancer Center in Tokyo [18] konnte diese Ergebnisse für Typ-II- und -III-Tumoren einschließlich der proximalen Magenkarzinome mit 5-Jahres-Überlebensraten von 90,5% (95%) erweitern.

Beim Typ-I- und -II-Frühkarzinom führen wir, wenn technisch möglich, die endoskopische Mukosaresektion (EMR) als Kombination einer Stagingmethode und eines Therapieverfahrens durch. Im Falle eines unifokalen T1a-Tumors, der komplett reseziert wurde („endoskopische Ro-Resektion“) bleibt der Patient in endoskopischer Überwachung. Bei Multifokalität, inkompletter Resektion oder Rezidiven nach EMR führen wir die limitierte Resektion durch.

Für T1b-Karzinome gilt die endoskopische Mukosaresektion derzeit nur als Stagingverfahren; dem Patienten wird in unserer Klinik die limitierte Resektion in Kombination mit der Dual-Mode-Sentinel-Node-Technik (s. unten) im Rahmen einer prospektiven Studie angeboten.

Magenkarzinom

In den letzten 3 Jahrzehnten fand ein beträchtlicher Fortschritt bei der Diagnostik und im klinischen Management des Magenkarzinoms statt, wobei dieser Prozess

Hier steht eine Anzeige.



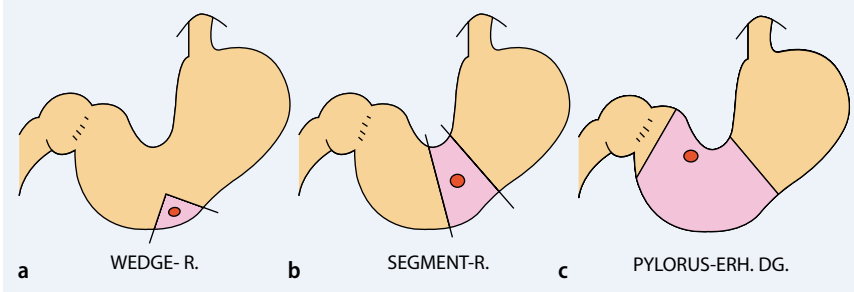


Abb. 7 ▲ Limitierte Resektionen beim Magenfrühkarzinom. Dargestellt von links nach rechts sind die Wedgeresektion (a), Korpussegmentresektion (b) und die distale pylorus-erhaltende Magenresektion (c)

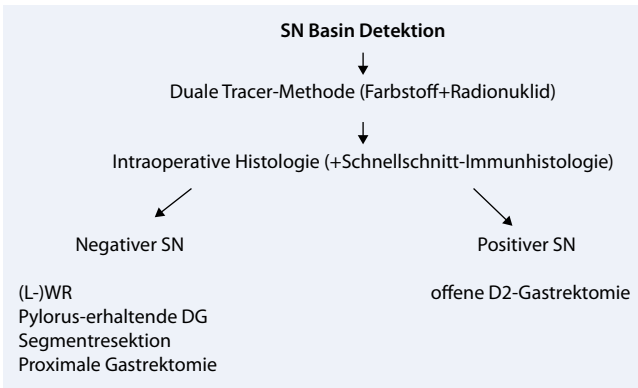


Abb. 8 ▲ Vorgehen nach Kitagawa et al. [36]. (L-)WR Laparoskopische Wedgeresektion, DG distale Gastrektomie

getriggert wurde durch die exzellente Arbeit unserer asiatischen, insbesondere japanischen und südkoreanischen Kollegen. Im Folgenden sollen die aktuellen Standards hinsichtlich des luminalen Resektionsausmaßes, der Ausdehnung der Lymphadenektomie, der Indikation für Splenektomie und Pankreaslinksresektion, der modernen limitierten Therapie des Magenfrühkarzinoms und der Sentinel-Node-Technologie diskutiert werden.

Resektionsausmaß

Über das Ausmaß der chirurgischen Resektion zum Erzielen einer kurativen Ro-Resektion herrscht zunehmend Klarheit. Die totale Gastrektomie galt historisch lange Zeit als Standard für die Behandlung des Magenkarzinoms. Zwischenzeitlich wurde in randomisierten Studien zweifelsfrei nachgewiesen, dass die totale Gastrektomie keinen Vorteil gegenüber der Ro-Resektion durch eine subtotale Magenresektion beim Magenkarzinom im distalen Drittel hat [19, 20]. Daraus ergibt sich, dass die „totale Gastrektomie“ überwiegend für die Karzinome des

oberen und mittleren Drittels reserviert ist. Für Patienten mit Linitis plastica oder bei Magenkarzinomen, die den überwiegenden Anteil des Magens einnehmen, ist die totale Gastrektomie – ggf. mit transhiataler Erweiterung – die einzige sinnvolle Option.

Rekonstruktionstechniken

Der sehr störende Gallenreflux mit assoziierter Refluxgastritis bei der distalen oder subtotalen (4/5) Magenresektion bzw. der Ösophagitis nach Gastrektomie, sind am besten beherrschbar durch eine Roux-Y-Rekonstruktion mit mindestens 45 cm langer Schlinge zwischen oraler Anastomose und Roux-Y-Jejeunojejunostomie.

Obwohl Pouchrekonstruktionen theoretisch lohnenswert erscheinen, haben sie, wenn überhaupt, in sorgfältig durchgeführten Studien nur einen eingeschränkten Vorteil hinsichtlich der postoperativen Funktion und Nahrungsaufnahme gebracht. Insbesondere im Falle einer supradiaphragmalen Anastomose nach transhiatal erweiterter Gastrektomie ist eine Pouchrekonstruktion kon-

traindiziert. Aus Sicht der Autoren ist eine begleitende Ernährungsberatung im Rahmen der Nachsorge viel wichtiger als eine Pouchrekonstruktion, auf die wir wie viele andere Zentren inzwischen ganz verzichten.

Ausmaß der Lymphknotendisektion

Das Ausmaß der Lymphknotendisektion ist nach wie vor Gegenstand kontroverser Diskussionen. In drei prospektiv randomisierten europäischen Studien wurde die Lymphadenektomie im Kompartiment 1 (perigastrische Lymphknoten) mit der erweiterten Lymphknotendisektion (Kompartiment 1 und 2, also unter Einschluss der Lymphknoten von A. gastrica sinistra, Truncus coeliacus, A. hepatica communis, A. lienalis und Lig. hepatoduodenale), die sog. D2-LAD, untersucht [21, 22, 23]. In der niederländischen Magenkarzinomstudie [21] mit begleitender Qualitätssicherung waren postoperative Morbidität und Mortalität höher nach D2-LAD (Morbidität 23 vs. 43%, Mortalität 10 vs. 4%). Ähnliche Ergebnisse konnten in der britischen Studie [21] gezeigt werden (D2 vs. D1: Morbidität 26 vs. 28%, Mortalität 13 vs. 6,5%). Bei der Interpretation der Daten der niederländischen und britischen Studie muss berücksichtigt werden, dass in beiden Studien die Frequenz der Splenektomie und/oder Pankreaslinksresektion signifikant höher in den D2-Armen (niederländische Studie 32 vs. 3%, britische Studie 56,5 vs. 4%) war. Diese sind auch maßgeblich verantwortlich für die nicht akzeptable Mortalität in beiden Studien, besonders aber in der britischen Serie. In einer aktuellen randomisierten italienischen Studie zur D1- vs. D2-LAD [23] mit pankreas-erhaltender Magenresektion bei 164 Patienten war in der Interimsanalyse kein signifikanter Unterschied bei der Morbidität und Mortalität erkennbar (Mortalität bei D2-LAD: 0%!).

Obwohl in der niederländischen und britischen Studie kein Überlebensvorteil in der Gesamtgruppe der Patienten mit D2-LAD nachgewiesen wurde, zeigten sich signifikante Vorteile für die UICC-pN2-Kategorie (7–15 befallene Lymphknoten) in der erstgenannten Serie.

In der Hand von erfahrenen Chirurgen ist die Komplikationsrate bei der D2-LAD vergleichbar zur D1-LAD; die Genauigkeit des Stagings ist aber hochgradig verbessert, und es scheint ein Prognosebenefit für Untergruppen möglich zu sein. Diese Sicht wird unterstützt durch einen Cochrane-Review [24] zur erweiterten gegenüber der limitierten Lymphknotendissektion beim Magenkarzinom. Die Metaanalyse zeigte zwar keinen Benefit für die erweiterte Lymphknotendissektion insgesamt, interessanterweise zeigen die Ergebnisse der Subgruppenanalyse aber einen vermuteten Prognosevorteil für die erweiterte Lymphknotendissektion bei T3N+- Tumoren (RR=0,68, 95%-KI 0,42–1,10).

Für die systematische erweiterte Lymphadenektomie sprechen auch die Ergebnisse einer randomisierten Studie zur D1- vs. D3-LAD von Wu et al. [25]. Bei 221 randomisierten Patienten waren die 5-Jahres-Überlebensraten in der D3-Gruppe verglichen zu der D1-Gruppe signifikant ($p < 0,04$) besser.

Die aktuelle randomisierte japanische Studie [26] zur D2- vs. erweiterten D2-LAD (paraaortale Lymphknotendissektion, D3) ist abgeschlossen und zeigt nur eine etwas erhöhte Morbidität von 28,1% in der erweiterten D2-Gruppe verglichen zu 24% in der D2-Gruppe, bei einer perioperativen Mortalität von 0,8% in beiden Gruppen. Hinsichtlich der Prognose zeigt sich kein signifikanter Unterschied, so dass die Erweiterung der D2-LAD nicht sinnvoll erscheint. Eine Zusammenstellung der Ergebnisse aus den 5 randomisierten Studien findet sich in **Tab. 1**.

In diesem Zusammenhang muss auch erwähnt werden, dass die defensive „No Lymphadenectomy“ oder Do-LAD, wie sie im Rahmen der US-amerikanischen adjuvanten Radiochemotherapiestudie [27] häufig zur Anwendung kam, keine adäquate Resektion darstellt, was die Ergebnisqualität im chirurgischen Arm eindrücklich unterstreicht. Die D1-Lymphadenektomie als Minimalforderung steht deshalb völlig außer Zweifel [28].

In der Hand des erfahrenen Chirurgen ist die D2-LAD durch konsequenten Verzicht auf die Splenektomie (mit/ohne distale Pankreasresektion) ohne signifikant erhöhte Morbidität und Mortalität möglich. Die Genauigkeit des Stagings ist

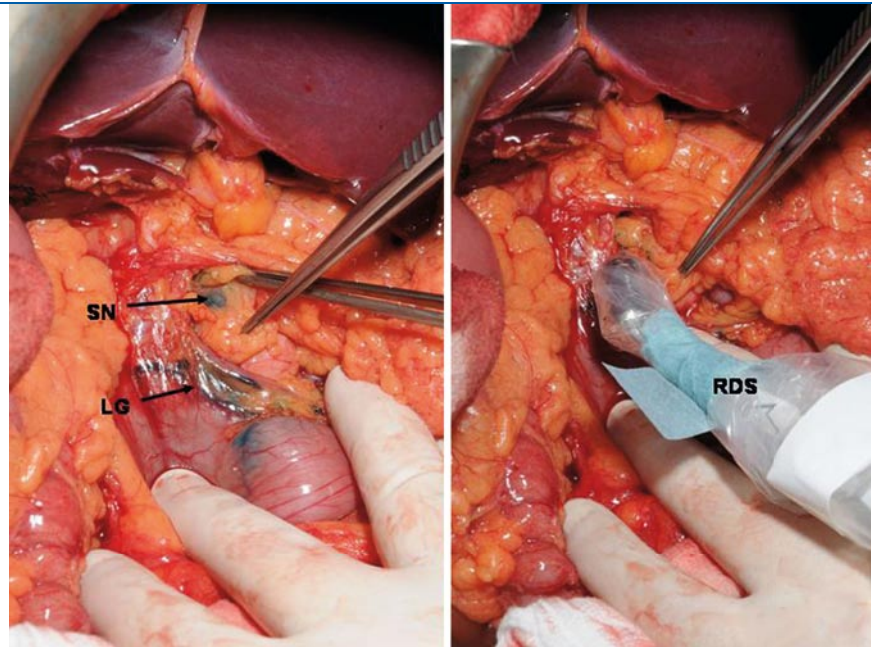


Abb. 9 ▲ Dual-Mode-Sentinel-Node-Technik bei einem Magenfrühkarzinom des unteren Drittels mittels intraoperativer endoskopischer Patentblau-V-Markierung links (LG Lymphgefäße, SN Sentinel-Node-Station 8 im Kompartiment II) und Detektion des am Vorabend endoskopisch injizierten Technetiumkolloids mit Radiodetektionssonde (RDS) rechts

hochgradig verbessert, und man kann einen gesicherten Prognosevorteil für Untergruppen (UICC-pN2-Kategorie) annehmen [28]. Aus den genannten Gründen ist die D2-LAD der Standard bei der operativen Behandlung des Magenkarzinoms an unserer Klinik.

Splenektomie, Pankreasschwanzresektion und erweiterte Resektionen bei T4-Tumoren

Von besonderer Bedeutung ist die Erkenntnis, dass die routinemäßige Splenektomie im Rahmen der Gastrektomie nicht gerechtfertigt ist [29]. Die Anwendung der distalen Pankreasresektion mit oder ohne Splenektomie oder sonstige Erweiterungen ist z. B. sinnvoll bei T4-Karzinomen unter der Voraussetzung, dass eine Ro-Resektion erzielt werden kann [30].

Minimal-invasive Chirurgie und limitierte Resektionen beim Magenkarzinom

Die Minimalisierung der therapeutischen Invasivität zur Verbesserung der Lebensqualität ist ein wichtiges Thema im künftigen Management des Magenfrühkarzinoms (EGC).

Ohgami et al. [31] entwickelten die laparoskopische Wedgeresektion des Magens (LWR), die im Unterschied zur endoskopischen Mukosaresektion (EMR) die komplette Resektion aller Schichten der Magenwand erlaubt (**Abb. 7**). Diese Technik ist allerdings limitiert auf die gut zugänglichen Bereiche des Magens, insbesondere der Magenvorderwand.

Nach der ersten laparoskopischen BI-Resektion eines Magenkarzinoms durch Kitano im Jahre 1991 [32] kam es zu einem sprunghaften Ansteigen der laparoskopisch assistierten distalen Magenresektion (LADG) mit über 1000 dieser Eingriffe im Jahre 2003 in Japan [33]. Kitano et al. führten eine prospektive randomisierte Studie zur LADG im Vergleich zur offenen Resektion durch und konnten weniger Schmerzen und eine bessere Lungenfunktion nach minimal-invasiver Operation eruieren [34].

Der Begriff der minimal-invasiven Magenkarzinomchirurgie muss nicht zwangsläufig auf laparoskopische Verfahren beschränkt bleiben, sondern beinhaltet ebenso funktionserhaltende Resektionsverfahren, die laparoskopisch, laparoskopisch assistiert aber auch offen durchgeführt werden können. **Abb. 7** zeigt eine Zusammenstellung dieser in

Japan zunehmend häufiger eingesetzten Techniken. Die pyloruserhaltende distale Magenresektion beim Magenfrühkarzinom des distalen Drittels wird mittlerweile häufig an japanischen Zentren eingesetzt, zeigt sehr gute funktionelle Ergebnisse und führt im Vergleich zu ausgedehnteren Resektionen zu gleichwertigen Überlebenschancen [35].

Es muss in diesem Zusammenhang aber darauf hingewiesen werden, dass die epidemiologischen Daten beim Magenkarzinom nicht nur hinsichtlich der Magenfrühkarzinome, sondern auch hinsichtlich der Lokalisation zwischen Ost und West erheblich variieren. In der östlichen Hemisphäre kommt das Magenkarzinom im distalen Drittel am häufigsten vor. Diese Lokalisation ist für die limitierte distale Magenresektion (mit/ohne Pyloruserhaltung) besonders geeignet. In der westlichen Hemisphäre ist das Magenkarzinom im unteren Drittel seit Jahren stark rückläufig und spielt zunehmend eine untergeordnete Rolle. Die Mehrzahl unserer Fälle sind dem Karzinom des oberen Drittels und der ösophagogastralen Übergangsregion zuzuordnen. Eine sinnvolle Bereicherung des operativen Spektrums für Frühkarzinome des proximalen Magendrittels könnte in der proximalen Magenresektion mit Interposition einer gestielten, isoperistaltischen Jejunumschlinge liegen [18].

Sentinel-Node-Konzept bei der Chirurgie des Magenkarzinoms

Seit Morton et al. das Konzept des Sentinel Node (SN) in einer klinischen Studie an Patienten mit malignem Melanom überprüft haben, wurde dieses auf andere solide Tumorentitäten ausgeweitet. Die Anwendung des Konzepts auf gastrointestinale Tumoren wurde wegen des multidirektionalen und teilweise komplizierten Lymphflusses sowie der hohen Anzahl von anatomischen Skipmetastasen zunächst kritisch beäugt. In den letzten fünf Jahren sind mehrere unizentrische Studien zur Validität des SN-Konzepts beim Magenkarzinom durchgeführt worden. Dabei erwies es sich, dass eine Kombination von radioaktiver Markierung und Farbstoffmarkierung (sog. Dual-Mode- oder Dual-Tracer-Sentinel-Node-Technik) durch en-

doskopische Injektion eines Technetiumkolloids am Vorabend der Operation mit der intraoperativen Farbstoffmarkierung (z. B. Patentblau V) die beste Genauigkeit besitzt (■ Abb. 9). Die Arbeiten mit dieser Kombinationstechnik zeigen, dass 5–10% der SN im zweiten Kompartiment und nicht in den perigastrischen Lymphknoten lokalisiert sind.

Das Sentinel-Node-Konzept wurde beim Magenkarzinom zunächst kritisch gesehen

Kitagawa et al. [36] betonen, dass diese Technik bei der Identifikation von Mikrometastasen beim cT1-Magenkarzinom besonders nützlich sein könnte und für diese Fälle auch zu einer Änderung der Therapiestrategie führen sollte (■ Abb. 8).

Insbesondere die Erweiterung des SN-Konzepts auf das „Sentinel Lymphatic Basin“, wie von Miwa et al. vorgeschlagen [37], kann die Sicherheit für die klinische Applikation deutlich erhöhen. Dieses Konzept hat ein großes Potenzial für die Übertragung auf limitierte Resektionen wie die laparoskopische Wedgeresektion, aber auch auf die laparoskopischen oder offenen limitierten, funktionserhaltenden Resektionen wie die proximale Gastrektomie, segmentale Gastrektomie oder pyloruserhaltende distale Magenresektion beim T1-Magenkarzinom.

Die Zukunft liegt wahrscheinlich in der Zusammenführung der endoskopischen und laparoskopischen Resektionstechniken mit der laparoskopischen SN-Technologie. Hier wäre insbesondere vorstellbar, dass laparoskopisch SN-negative Magenfrühkarzinome vom Submukosatyp durch eine laparoskopische Wedgeresektion behandelt werden, respektive dass die endoskopische Submukosadisektion (ESD) als definitive Methode beim Frühkarzinom bei laparoskopisch negativem SN diskutiert werden könnte [36].

Wir führen die Dual-Mode-Sentinel-Node-Technik bei allen Magenfrühkarzinomen und dem Frühkarzinomen des ösophagogastralen Übergangs im Rahmen einer prospektiven Studie am Universitätsspital Zürich durch (■ Abb. 9).

Fazit für die Praxis

Plattenepithelkarzinom des Ösophagus

- Für T1- und T2-Tumoren (außerhalb von Studien) ist die alleinige chirurgische Resektion die Therapie der Wahl.
- Für lokal fortgeschrittene, i. d. R. T3-, seltener T4-Tumoren sollte eine neoadjuvante Radiochemotherapie mit nachfolgender Resektion durchgeführt werden.
- Die definitive Radiochemotherapie ist kein gleichwertiger Ersatz für eine neoadjuvante Therapie mit nachfolgender Resektion, ist aber eine sinnvolle Alternative bei zu hohem operativen Risiko.
- Die transthorakale en bloc Ösophagektomie mit 2-Feld-LAD ist das Standardverfahren für die Resektion.
- Die Rekonstruktion der Nahrungspassage erfolgt, wenn möglich, durch einen schlanken Magenschlauch, gestielt an der A. gastroepiploica dextra. Dieser wird bevorzugt im hinteren Mediastinum hochgezogen und z. B. mittels hoch intrathorakaler (von den Autoren bevorzugt) Anastomose angeschlossen.
- Die Salvage-Ösophagektomie nach Versagen einer definitiven Radiochemotherapie bleibt Einzelfällen vorbehalten und verlangt eine große operative Erfahrung.
- Zervikale Ösophaguskarzinome können durch limitierte Resektion und Ersatz mittels eines freien, mikrovasculär angeschlossenen Jejunuminterponats adäquat behandelt werden.
- Eine Leberzirrhose muss präoperativ immer ausgeschlossen werden. In unserer Klinik stellt diese eine absolute Kontraindikation für eine operative Behandlung dar.

Adenokarzinom des ösophagogastralen Übergangs (AEG)

- Für die Klassifikation ist die Einteilung nach Siewert zunehmend international akzeptiert. Als Grundlage dient die Lage des Tumorzentrums in Bezug auf die endoskopische Kardia.

Hier steht eine Anzeige.



- Diese Klassifikation umfasst 3 Typen:
 - Typ I (Adenokarzinom im distalen Ösophagus, Barrett-Karzinom),
 - Typ II (echtes Kardiakarzinom),
 - Typ III (subkardiales Magenkarzinom mit Infiltration von Kardia/distalem Ösophagus).
- Das Standardverfahren für den Typ I ist die transthorakale en bloc Ösophagektomie mit 2-Feld-LAD und Rekonstruktion durch Schlauchmagenhochzug, bevorzugt mit hochintra-thorakaler Anastomose (sog. Ivor-Le-wis-Operation).
- Das Standardverfahren für die Typen II und III ist die transhiatal erweiterte Gastrektomie mit Rekonstruktion durch supradiaphragmale Ösophagojejunostomie Roux-Y. Die Lymphadenektomie umfasst das untere Mediastinum und eine D2-LAD. Diese kann um die Entfernung der paraaortalen Lymphknoten um den linken Nierens-tiel erweitert werden.
- Limitierte Resektionen für T1-Karzi-nome bei den AEG-Typen I–III mit mo-difizierter Rekonstruktion nach Me-rendino und Dillard sind aktuell in der Diskussion. Wir führen diese im Rah-men einer Studie in der Kombinati-on mit der Dual-Mode-Sentinel-Node-Technik durch.

Magenkarzinom

- Für das Magenkarzinom des unteren Drittels ist die subtotale Magenresektion (4/5-Resektion) ausreichend.
- Für alle anderen Fälle ist die „totale“ Gastrektomie das Verfahren der Wahl.
- Zur Vermeidung eines störenden Gal-lenrefluxes ist bei der subtotalen oder totalen Gastrektomie immer eine Roux-Y-Rekonstruktion mit mindes-tens 45 cm langer Schlinge anzustre-ben.
- Die D2-LAD ist das Verfahren der Wahl hinsichtlich des Ausmaßes der Lymphknotendissektion. Eine Erwei-terung bringt nach den neuesten Er-gebnissen aus Japan keinen prognos-tischen Gewinn.
- Weniger als eine D1-LAD, wie in den USA häufig praktiziert, ist keinesfalls akzeptabel.
- Limitierte Resektionen, offen oder minimal-invasiv, werden in klar defi-

nierten Situationen beim Frühkarzinom besonders häufig in Japan und mit sehr guten Ergebnissen durchge-führt.

- Die Dual-Mode-Sentinel-Node-Tech-nologie scheint eine sinnvolle Be-reicherung bei der Behandlung der Frühkarzinome zu sein. Diese Metho-de ist sehr aufwendig und bleibt des-halb Zentren vorbehalten.

Für alle Therapiestrategien beim Öso-phaguskarzinom, AEG und Magenkarzi-nom gilt, dass sie zunehmend komplexer geworden sind und eine differenzierte interdisziplinäre Diagnostik und Therapie zum Wohle der Patienten erfordern.

Korrespondenzadresse

Prof. Dr. P.M. Schneider



Klinik für Viszeral- und Transplantationschirurgie, Universitätsspital Zürich
Raemistr. 100, 8008 Zürich
Schweiz
paul.schneider@usz.ch

Interessenkonflikt. Der korrespondierende Autor gibt an, dass kein Interessenkonflikt besteht.

Literatur

1. Siewert JR, Stein HJ, Feith M et al (2001) Histologic tumor type is an independent prognostic parameter in esophageal cancer: Lessons from more than 1,000 consecutive resections at a single center in the Western world. *Ann Surg* 234: 360–367; discussion 368–369
2. Schneider PM, Vallböhmer D, Brabender J, Hölscher AH (2005) Preoperative evaluation of prognostic factors in esophageal squamous cell cancer. *Chirurg* 76: 1011–1017
3. Rice TW, Rusch VW, Apperson-Hansen C et al (2009) Worldwide esophageal cancer collaboration. *Dis Esophagus* 22: 1–8
4. Stahl M, Stuschke M, Lehmann N et al (2006) Chemoradiation with and without surgery in patients with locally advanced squamous cell carcinoma of the esophagus. *J Clin Oncol* 23: 2310–2317 (Erratum in: *J Clin Oncol* 24: 531)
5. Hulscher JB, van Sandick JW, de Boer AG et al (2002) Extended transthoracic resection compared with limited transhiatal resection for adenocarcinoma of the esophagus. *N Engl J Med* 347: 1662–1669
6. Lerut T, Nafteux P, Moons J et al (2004) Three-field lymphadenectomy for carcinoma of the esophagus and gastroesophageal junction in 174 R0 resections: Impact on staging, disease-free survival, and outcome: A plea for adaptation of TNM classification in upper-half esophageal carcinoma. *Ann Surg* 240: 962–972; discussion 972–974

7. Hofstetter W, Correa AM, Bekele N et al (2007) Proposed modification of nodal status in AJCC esophageal cancer staging system. *Ann Thorac Surg* 84: 365–373; discussion 374–375
8. Hölscher AH, Schröder W, Bollschweiler E et al (2003) How safe is high intrathoracic esophago-gastrostomy? *Chirurg* 74: 726–733
9. Stein HJ, Bartels H, Siewert JR (2001) Esophageal carcinoma: 2-stage operation for preventing medi-astinitis in high risk patients. *Chirurg* 72: 881–886
10. Ott K, Lordick F, Molls M et al (2009) Limited resec-tion and free jejunal graft interposition for squa-mous cell carcinoma of the cervical oesophagus. *Br J Surg* 96: 258–266
11. Tachimori Y, Kanamori N, Uemura N et al (2009) Salvage esophagectomy after high-dose chemora-diotherapy for esophageal squamous cell carcino-ma. *J Thorac Cardiovasc Surg* 137: 49–54
12. Pennathur A, Luketich JD (2008) Minimally inva-sive surgical treatment of esophageal carcinoma. *Gastrointest Cancer Res* 2: 295
13. Siewert JR, Hölscher AH, Becker K, Gössner W (1987) Cardia cancer: Attempt at a therapeutically relevant classification. *Chirurg* 58: 25–32
14. Siewert JR, Feith M (2007) Adenocarcinoma of the esophagogastric junction: Competition between Barrett and gastric cancer. *J Am Coll Surg* 205(4 Suppl): S49–S53
15. Sasako M, Sano T, Yamamoto S et al (2006) Left thoracoabdominal approach versus abdominal-transhiatal approach for gastric cancer of the car-dia or subcardia: A randomised controlled trial. *Lancet Oncol* 7: 644–651
16. Feith M, Stein HJ, Siewert JR (2006) Adenocarci-noma of the esophagogastric junction: Surgical therapy based on 1602 consecutive resected pa-tients. *Surg Oncol Clin N Am* 15: 751–764
17. Stein HJ, Feith M, Mueller J et al (2000) Limited resection for early adenocarcinoma in Barrett's esophagus. *Ann Surg* 232: 733–742
18. Katai H, Sano T, Fukagawa T et al (2003) Prospec-tive study of proximal gastrectomy for early gastric cancer in the upper third of the stomach. *Br J Surg* 90: 850–853
19. Bozzetti F, Marubini E, Bonfanti G et al (1997) To-tal versus subtotal gastrectomy: Surgical morbidity and mortality rates in a multicenter Italian rando-mized trial. The Italian Gastrointestinal Tumor Stu-dy Group. *Ann Surg* 226: 613–620
20. Gouzi JL, Huguier M, Fagniez PL et al (1989) Total versus subtotal gastrectomy for adenocarcinoma of the gastric antrum. A French prospective con-trolled study. *Ann Surg* 209: 162–166
21. Bonenkamp JJ, Hermans J, Sasako M et al (1999) Extended lymph-node dissection for gastric can-cer. *N Engl J Med* 340: 908–914
22. Cuschieri F, Fayers P, Fielding J et al (1996) Posto-perative morbidity and mortality after D1 and D2 resections for gastric cancer: Preliminary results of the MRC randomised controlled surgical trial. The Surgical Cooperative Group. *Lancet* 347(9007): 995–999
23. Degiuli M, Sasako M, Calgario M et al (2004) Morbi-dity and mortality after D1 and D2 gastrectomy for cancer: Interim analysis of the Italian Gastric Can-cer Study Group (IGCSG) randomised surgical trial. *Eur J Surg Oncol* 30: 303–308
24. McCulloch P, Nita ME, Kazi H, Gama-Rodrigues J (2004) Extended versus limited lymph nodes dis-section technique for adenocarcinoma of the sto-mach. *Cochrane Database Syst Rev*: CD001964
25. Wu CW, Hsiung CA, Lo SS et al (2006) Nodal dissec-tion for patients with gastric cancer: A randomised controlled trial. *Lancet Oncol* 7: 309–315

26. Sasako M, Sano T, Yamamoto S et al (2008) Japan Clinical Oncology Group. D2 lymphadenectomy alone or with para-aortic nodal dissection for gastric cancer. *N Engl J Med* 359: 453–462
27. Macdonald JS, Smalley SR, Benedetti J et al (2001) Chemoradiotherapy after surgery compared with surgery alone for adenocarcinoma of the stomach or gastroesophageal junction. *N Engl J Med* 345: 725–730
28. Brennan MF (2005) Current status of surgery for gastric cancer: A review. *Gastric Cancer* 8: 64–70
29. Csendes A, Burdiles P, Rojas J et al (2002) A prospective randomized study comparing D2 total gastrectomy versus D2 total gastrectomy plus splenectomy in 187 patients with gastric carcinoma. *Surgery* 131: 401–407
30. Martin RC 2nd, Jaques DP, Brennan MF, Karpeh M (2002) Extended local resection for advanced gastric cancer: Increased survival versus increased morbidity. *Ann Surg* 236: 159–165
31. Ohgami M, Otani Y, Kumai K et al (1999) Curative laparoscopic surgery for early gastric cancer: Five years experience. *World J Surg* 23: 187–192; discussion 92–93
32. Kitano S, Iso Y, Moriyama M, Sugimachi K (1994) Laparoscopy-assisted Billroth I gastrectomy. *Surg Laparosc Endosc Percutan Tech* 4: 146–148
33. Kitagawa Y, Kitano S, Kubota T et al (2005) Minimally invasive surgery for gastric cancer—toward a confluence of two major streams: A review. *Gastric Cancer* 8: 103–110
34. Kitano S, Shiraishi N, Fujii K et al (2002) A randomized controlled trial comparing open vs laparoscopy-assisted distal gastrectomy for the treatment of early gastric cancer: An interim report. *Surgery* 131(1 Suppl): S306
35. Shibata C, Shiiba KI, Funayama Y et al (2004) Outcomes after pylorus-preserving gastrectomy for early gastric cancer: A prospective multicenter trial. *World J Surg* 28: 857–861
36. Kitagawa Y, Fujii H, Kumai K et al (2005) Recent advances in sentinel node navigation for gastric cancer: A paradigm shift of surgical management. *J Surg Oncol* 90: 147–151; discussion 51–52
37. Miwa K, Kinami S, Taniguchi K et al (2003) Mapping sentinel nodes in patients with early-stage gastric carcinoma. *Br J Surg* 90: 178–182

Neue Studienergebnisse zur Behandlung der Hepatitis C

Auf der Jahrestagung der European Association for the Study of the Liver (Europäische Gesellschaft zum Studium der Leber/EASL) stellte das Kompetenznetz Hepatitis neue Ergebnisse zweier Studien vor, die wichtige Erkenntnisse für die Therapie von akuter und chronischer Hepatitis C erbracht haben.

Die „Akute HCV III-Studie hatte zum Ziel, zwei Therapieansätze zu vergleichen. Die Studie sollte die Frage klären, ob es sinnvoller ist, Hepatitis C-Patienten sofort 24 Wochen lang mit Interferon alpha zu behandeln oder die Patienten zunächst 12 Wochen lang zu beobachten und sie erst dann, wenn es zwischenzeitlich nicht zu einer spontanen Ausheilung der Infektion gekommen ist, mit einer Kombinationstherapie aus pegyliertem Interferon und Ribavirin zu behandeln. Die Ergebnisse der Studie zeigen, dass eine sofortige Behandlung mit pegyliertem Interferon alfa 2b für 24 Wochen die sicherste Therapie für Hepatitis C-Patienten ist. Bei einzelnen Patienten, die aus Sorge vor den Nebenwirkungen der Interferon-Therapie erst die Möglichkeit einer spontanen Ausheilung abwarten wollen, führt eine verzögerte Therapie aber auch fast immer zu einer Ausheilung. Die Voraussetzung dafür ist jedoch, dass die Patienten dann noch zur Behandlung erscheinen. Die „Akute HCV III-Studie“, an der HepNet-Zentren aus dem ganzen Bundesgebiet beteiligt waren, ist die bislang größte prospektive, randomisierte Studie zur akuten Hepatitis C in Europa. 107 Patienten in 72 HepNet-Zentren waren daran beteiligt. Die akute HCV III-Studie ist somit von großer Bedeutung für das Management von Patienten mit frischer Hepatitis C-Virusinfektion (zum Beispiel nach einer Nadelstich-Verletzung).

Die „REDD 2/3-Studie hatte zum Ziel herauszufinden, ob Patienten mit chronischer Hepatitis C und dem Genotyp 2 oder 3 auch in einer kürzeren Therapiedauer und mit reduzierter Medikamentendosis erfolgreich behandelt werden können. Es zeigte sich, dass beim Einsatz von pegyliertem Interferon alfa 2b weiterhin die 24wöchige Behandlung die beste ist. Wichtigstes Ergebnis der Studie ist, dass eine Verkürzung der Therapie

auf 16 Wochen nur bei einzelnen Patienten möglich ist. Dagegen zeigte eine niedrigere Interferon-Dosis (1.0 µg/kg statt 1.5 µg/kg) annähernd gleiche Ausheilungsraten. An dieser Studie, die zwischen 2003 und 2006 im Kompetenznetz Hepatitis durchgeführt wurde, waren in Deutschland über 350 Patienten als sogenannte „HepNet-Kohorte“ beteiligt. Ab 2005 wurden nochmals etwa 350 Patienten in zahlreichen asiatischen Zentren hinzugefügt. Damit stellt diese Studie die bisher größte Untersuchung für asiatische Patienten mit dem HCV Genotyp 3 dar. Von Bedeutung ist, dass die Studie in Deutschland unter sogenannten „Real World“ Bedingungen durchgeführt wurde und damit weitaus realistischere Ergebnisse liefert als viele von der Industrie gesponserten Zulassungsstudien, bei denen häufig Patienten mit zusätzlichen Erkrankungen von der Behandlung ausgeschlossen werden.

Quelle: Deutsche Leberstiftung