



**University of
Zurich**^{UZH}

**Zurich Open Repository and
Archive**

University of Zurich
University Library
Strickhofstrasse 39
CH-8057 Zurich
www.zora.uzh.ch

Year: 1999

Adhäsiv befestigte Kompositkronen auf ITI-Implantaten. Beschreibung der klinischen Anwendung

Göhring, T N ; Sägesser, D ; Lutz, F

Abstract: Aus früheren Untersuchungen ist bekannt, dass neben den guten ästhetischen Ergebnissen vor allem der Kaukomfort von Kompositkronen und Brücken von den Patienten geschätzt wird. Daher ist die Ausdehnung der Indikation von der Versorgung vitaler und devitaler Zähne auf Implantate eine logische Konsequenz. In diesem Bericht soll das klinische und labortechnische Vorgehen bei der Versorgung von Implantaten mit Kronen aus dem Ceromer Targis beschrieben werden.

Other titles: Adhesive-luted composite crowns on ITI implants. A description of their clinical application

Posted at the Zurich Open Repository and Archive, University of Zurich

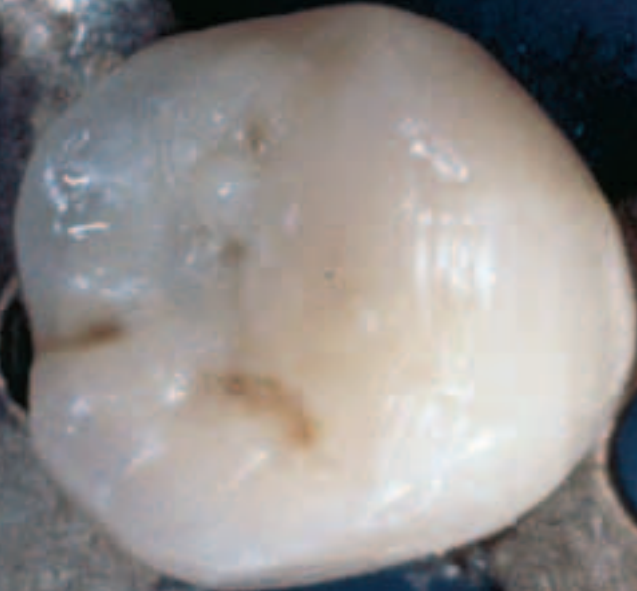ZORA URL: <https://doi.org/10.5167/uzh-1602>

Journal Article

Originally published at:

Göhring, T N; Sägesser, D; Lutz, F (1999). Adhäsiv befestigte Kompositkronen auf ITI-Implantaten. Beschreibung der klinischen Anwendung. Schweizer Monatsschrift für Zahnmedizin SMfZ, 109(7):729-733.

IVORY ©



Adhäsiv befestigte Kompositkronen auf ITI-Implantaten

Beschreibung der klinischen Anwendung

Till Nicolaus Göhring, David Sägesser und Felix Lutz
Klinik für Präventivzahnmedizin, Parodontologie und Kariologie, Zentrum für Zahn-, Mund- und Kieferheilkunde, Universität Zürich

Schlüsselwörter:
Kompositkronen, Implantate, Kronen, Adhäsivtechnik

Korrespondenzadresse:
Dr. med. dent. Till Nicolaus Göhring,
Klinik für Präventivzahnmedizin, Parodontologie und Kariologie, Zentrum für Zahn-, Mund- und Kieferheilkunde, Universität Zürich, Plattenstrasse 11, 8028 Zürich
Tel. 01/634 08 28, 01/634 32 84, Fax 01/634 43 08

(Texte français voir page 734)

Einleitung

Aus den Erfahrungen der in unserem Haus durchgeführten klinischen Studie zur Evaluation adhäsiver Kompositbrücken ist bekannt, dass neben den guten ästhetischen Ergebnissen vor allem der Kaukomfort von den Patienten geschätzt wird (GÖHRING 1999). Diese Erkenntnis und die positiven Erfahrungen mit adhäsiv eingesetzten Kompositkronen auf natürlichen Zähnen (BORETTI et al. 1998) liessen den Wunsch nach einem Verfahren zur Versorgung von Implantaten mit Kompositkronen aufkommen. Durch den adhäsiven Verbund zwischen Komposit und Zahnhartsubstanz ist es bei der Versorgung natürlicher Zähne mit Komposit-Einzelkronen möglich, auf eine Verstärkung durch ein Fasergerüst (Vectris), wie wir es bei der Anfertigung adhäsiver Brücken verwenden, zu verzichten (BORETTI et

al. 1998, KREJCI et al. 1994). Der Verzicht auf ein verstärkendes Gerüst, sei es aus Metall oder aus Glasfasern, vereinfacht die labortechnische Herstellung und reduziert den Zeitaufwand und damit die Kosten. Dies war das Ziel bei der Entwicklung des Werkstoffes Targis (KWF Projekt No. 2535.1). Der Verbund, der zwischen silanisiertem Titan und Komposit/Kunststoff erzielt werden kann, ist der beste Verbund, der im Dentallabor zwischen Metall und Kunststoff erreicht werden kann (MARX & GEURTSSEN 1992, MARX & BAUMANN 1992, KAPPERT 1994, VENNHOFF 1994). Daher ist es auch möglich, bei der Versorgung von Implantaten mit Einzelkronen, wenn diese adhäsiv auf Titansekundärteilen befestigt werden, auf ein verstärkendes Gerüst zu verzichten. Zudem sind durch die bei den meisten Implantaten im Vergleich zu präparierten Stümpfen recht zierlichen Sekundärteile die Wandstärken der Kompositkronen hier eher stärker zu erwarten. Im Folgenden soll beschrieben werden, wie vom Autor ITI-Bonefit-Implantate (Straumann AG, Waldenburg, CH) mit Kompositkronen auf Titansekundärteilen versorgt werden.

Material und Methodik

Als Standard-Implantatsystem wird in unserer Klinik das zweiteilige ITI Bonefit verwendet (Straumann AG, Waldenburg, CH,

Aus früheren Untersuchungen ist bekannt, dass neben den guten ästhetischen Ergebnissen vor allem der Kaukomfort von Kompositkronen und Brücken von den Patienten geschätzt wird. Daher ist die Ausdehnung der Indikation von der Versorgung vitaler und devitaler Zähne auf Implantate eine logische Konsequenz. In diesem Bericht soll das klinische und labortechnische Vorgehen bei der Versorgung von Implantaten mit Kronen aus dem Ceromer Targis beschrieben werden.

Die Insertion der silanisierten Kronen auf den ebenfalls silanisierten Implantaten erfolgt einzeln, aus Gründen des besseren Handlings.

L'insertion des couronnes silanisées sur les piliers implants également silanisés se fait une à une pour des raisons de facilité d'exécution.

Abb. 1). Bei diesem System wird nach der Einheilphase (Abb. 2) ein Sekundärteil über eine Konus-Klemmpassung fest mit dem Implantat verbunden. Da bei Einzelkronen kaum der Bedarf einer Verschraubung der prothetischen Versorgung besteht, wird üblicherweise ein 6° konisches Massivsekundärteil der Höhe 4 mm verwendet (Art.-Nr. 048.440, Abb. 3 und 4). Die achsialen Fräsungen dieses Sekundärteils reichen als mechanische Rotationssicherung aus. Eine gegebenenfalls notwendige Nachpräparation des Sekundärteils ist ohne Gefahr möglich (BRÄGGER et al. 1995). Die Abformung erfolgt mit der dazugehörigen Abdruckkappe (Art.-Nr. 048.017), einem konfektionierten, individualisierten Abformlöffel (Baker Rimlock) und Polyätherabformmaterial (Permadyne Penta, Permadyne 2:1, Espe, Seefeld, D). Der Gegenkiefer wird mit Alginat abgeformt (Blue-Print cremix, DeTrey Dentsply, D). Eine arbiträre schädelbezügliche Oberkieferregistrierung wird mit dem Axioquick ATB 370 K-Transferbogen (SAM Präzisionstechnik GmbH, D) durchgeführt. Eine Unterkieferregistrierung, wie sie im Falle einer Stützzenenauflösung vorgesehen ist, war bisher in keinem Fall notwendig. Nach der Modellherstellung werden die Modelle schädelbezüglich in einem SAM 3/ART 550 (SAM Präzisionstechnik GmbH, D) orientiert. Die exakte Montage der Modelle

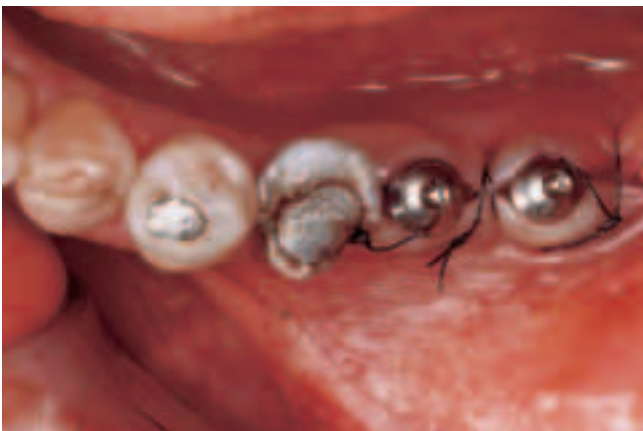

Abb. 1 Transgingival inserierte ITI-Bonefit-Vollschraubenimplantate regio 36 und 37

Fig. 1 Implants-vis pleins ITI Bonefit positionnés transgingivalemment région 36 et 37

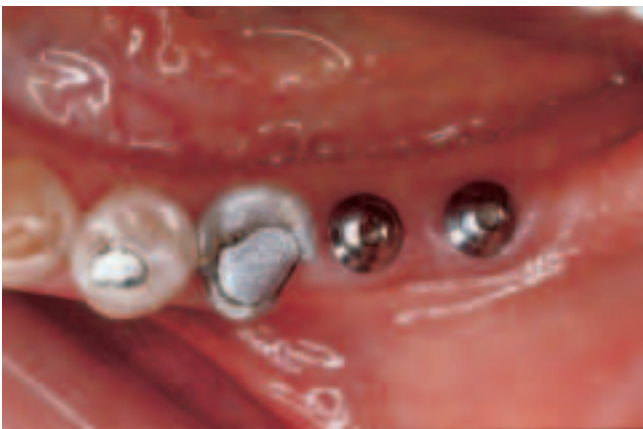

Abb. 2 Klinisch unauffällige Situation nach 3-monatiger Einheilungsphase

Fig. 2 Situation clinique discrète après trois mois de cicatrisation

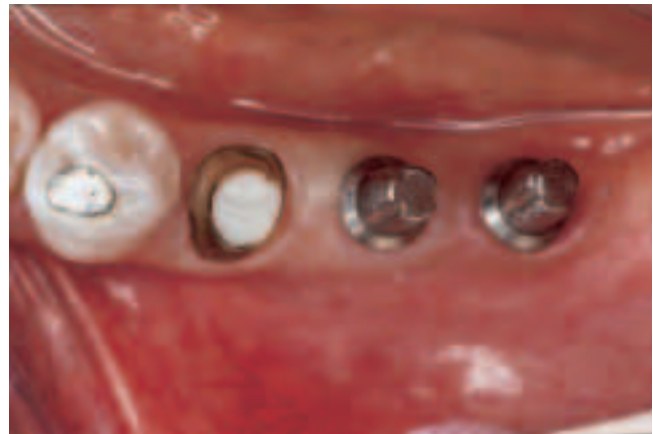

Abb. 3 Massivsekundärteile zur Versorgung der Implantate mit Einzelkronen und Präparation des wurzelbehandelten Zahnes 35

Fig. 3 Pièces secondaires (piliers pleins) fixées sur implants pour couronnes unitaires et préparation du pilier dévitalisé de la dent 35

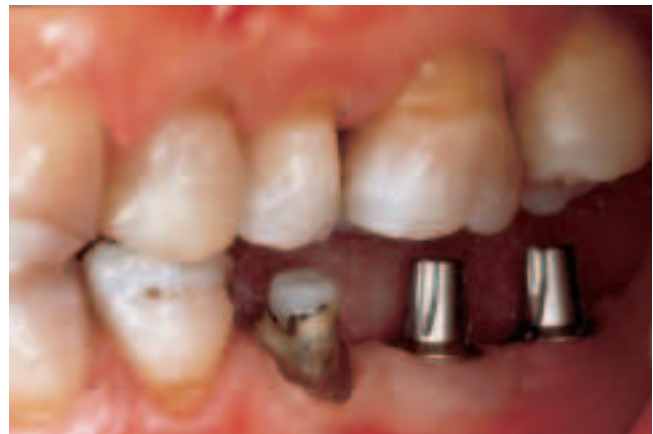

Abb. 4 In der Lateralansicht ist erkennbar, dass die 4 mm hohen und 6° konischen Massivsekundärteile genügend Platz für eine Kronenversorgung lassen.

Fig. 4 Vue latérale montrant suffisamment de place pour la reconstruction avec des couronnes unitaires au niveau des piliers pleins 4 mm de haut et 6° de conicité.

wird anhand der Okklusions-Dokumentation aus der Befundaufnahme überprüft.

Eine provisorische Versorgung der transgingivalen Implantate erfolgt nur, wenn der Patient dies aus ästhetischen Gründen wünscht. Die Möglichkeiten der provisorischen Versorgung wurden bereits alio loco beschrieben und unterscheiden sich im Prinzip nicht von der natürlicher Zähne (GÖHRING 1999). Gegebenenfalls kann eine Kunststoff-Schutzkappe für das Massivsekundärteil verwendet werden (Art.-Nr. 048.047V4), was bei subgingival eingehielten Implantaten zur Konditionierung und Stabilisierung empfohlen wird.

Zahntechnische Herstellung

Bei der Modellherstellung aus Superhartgips wird die Implantatschulter durch ein Kunststoff-Manipulierimplantat (Art.-Nr. 048.117) gebildet, der Implantatstumpf ist aus Superhartgips. Die Herstellung der Kronen erfolgt auf dem mit Targis-Isolierflüssigkeit isolierten Modell. Eine Faserverstärkung aus Vectris,

wie wir sie bei der Herstellung von adhäsiven Brücken gebrauchen, wird nicht verwendet (BISCHOFF 1997, DRUBEL 1997, GÖHRING 1999, KÖRBER 1996 und 1997). Stattdessen wird das Verblendmaterial Targis direkt auf die isolierte Gipsoberfläche inkrementweise aufgebracht und mit leichten Überschüssen modelliert. Die einzelnen Inkremente werden für 20 Sekunden polymerisiert. Die abschliessende Vergütung erfolgt nach Angaben des Herstellers (Targis Power: Programm 1, ca. 25 Minuten). Zur Ausarbeitung werden vorwiegend rotierende Diamant-Instrumente verwendet. Die abschliessende Politur erfolgt zunächst mit einem selbstabrasiven Bürstchen (KREJCI et al. 1996) und anschliessend mit einem Woll-Polierschwabbel.

Adhäsives Einsetzen

Nach der Reinigung der Implantatstümpfe wird die fertige Krone auf Farbe und Passgenauigkeit kontrolliert. Vorsichtige Überprüfungen der statischen Okklusion sind möglich, von Kontrollen der dynamischen Okklusion zu diesem Zeitpunkt rät der Autor ab. Die Farbe des Einsetzkomposits wird bestimmt und Kofferdam angelegt. Bei endständigen Implantaten ist es bei der heutigen Kofferdamtechnik notwendig, am distalen Implantat eine Klammer zu setzen (Abb. 5). Versuche, dazu Kunststoffklammern zu verwenden, mussten aufgrund der klobigen Form der derzeit auf dem Markt befindlichen Modelle wieder aufgegeben werden. Die Produktion von faserverstärkten Kunststoffklammern ist in Vorbereitung. Bis diese verfügbar sind, muss leider auf die vorhandenen Metallkofferdamklammern (Ivory 0A) zurückgegriffen werden, und es besteht möglicherweise die Gefahr, dass die polierte Oberfläche am Implantatthals beschädigt wird. Das Werkstück und anschliessend das Implantatsekundärteil werden konditioniert. Zur Konditionierung wird die gereinigte und getrocknete Krone von innen mit einem Mini-Sandstrahlgerät (Microetcher model er/erc Precision Sandblaster, Danville Engineering, USA) mit 50- μ m-Aluminiumoxid (Delta-Blast 50 micron, Dentex AG, CH) abgestrahlt und anschliessend mit *Monobond-S* (Ivoclar-Vivadent, FL) silanisiert. Nach 60 Sekunden wird die Brücke im Luftstrom getrocknet und *Heliobond* auf die so behandelten Flächen aufgetragen und verblasen. Um eine ungewollte Polymerisation zu vermeiden, wird die Krone mit einem lichtundurchlässigen Schutz bedeckt. Die Oberfläche des Implantatsekundärteils wird ebenfalls mit einem Mini-Sandstrahlgerät (Microetcher model er/erc Precision Sandblas-

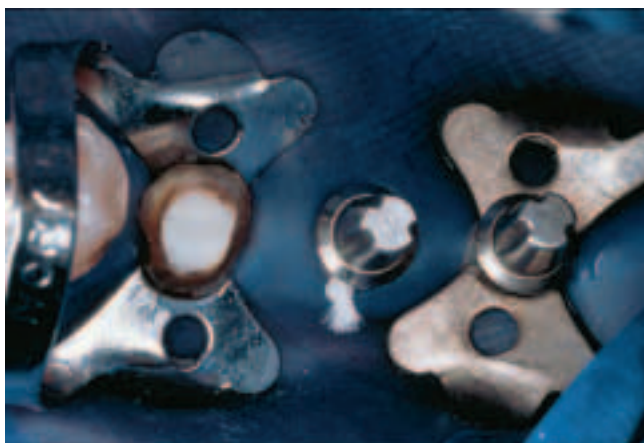


Abb. 5 Kofferdamapplikation mit Klammern am distalen Implantat und zur Verdrängung der Gingiva auch am subgingival präparierten Zahn 35

Fig. 5 Pose de la digue avec crampons sur l'implant distal et sur le pilier 35 afin d'écartier la gencive de la préparation sousgingivale

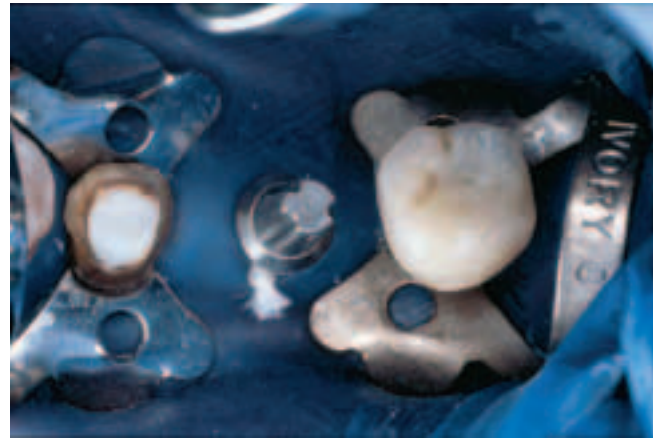

Abb. 6 Die Insertion der silanisierten Kronen auf den ebenfalls silanisierten Implantaten erfolgt einzeln, aus Gründen des besseren Handlings.

Fig. 6 L'insertion des couronnes silanisées sur les piliers implants également silanisés se fait une à une pour des raisons de facilité d'exécution.

ter, Danville Engineering, USA) mit 50- μ m-Aluminiumoxid (Delta-Blast 50 micron, Dentex AG, CH) abgestrahlt. Mit komprimierter Luft wird das Aluminiumoxid weggeblasen und gleichzeitig von der Gehilfin abgesaugt. Die Aktivierung der so angerauten Oberfläche erfolgt mit *Targis Link*, das mit einem Pinsel aufgetragen wird. Nach 60 Sekunden wird eventuell verbliebene Feuchtigkeit im Luftstrom getrocknet. *Heliobond* wird mit einem Pinsel dünn aufgetragen und anschliessend sorgfältig verblasen. Die vorbereitete Krone wird zu einem Viertel mit *Tetric* gefüllt und das Material sorgfältig an den Innenflächen der Krone verteilt. Die Insertion der Krone erfolgt mit Ultraschall. Während der nun sehr einfachen Überschussentfernung mit einer mit *Heliobond* benetzten Sonde wird die Krone in Position gehalten. Dazu belässt man den abgeschalteten Ultraschallansatz mit leichtem Druck auf der Krone, damit diese in Position bleibt. Bis zur Polymerisation wird die Brücke mit dem Ultraschallansatz (SP-Ansatz, EMS, CH) in ihrer Position fixiert. Die Lichthärtung beginnt von zervikal, von bukkal und oral für jeweils 60 Sekunden (Optilux 500 mit «Turbo-Lichtleiter», Demetron Inc., USA) (Abb. 6). Ebenfalls für 60 Sekunden wird von bukkal, oral und okkusal lichtpolymerisiert. Die Kronenränder werden vorsichtig mit Finierstreifen (Finishing-Strips 3M) ausgearbeitet. Abschliessend erfolgt eine Politur mit einem selbstabrasiven Bürstchen (*Occlubrush*, Hawe Neos Dental, CH) bei mittlerer Drehzahl und Wasserkühlung (Abb. 7 und 8). Nach Entfernung des Kofferdam folgt die Okklusionskontrolle mit Hilfe von Farbfolie (Hanel-Folie 8 μ m 2-S blau, Fa. Roeko, D) und Shimstockfolie. Dabei werden die Kontakte mit denen verglichen, die bei der Befundaufnahme in der ersten Behandlungssitzung vermerkt worden waren. Nach eventueller Korrektur der Okklusion mit 15- μ m- und 8- μ m-Finierdiamanten (8 μ m Diamant FG 9205, Intensiv S.A., CH) werden die Okklusalflächen nochmals mit dem selbstabrasiven Bürstchen überarbeitet. Dabei wird zunächst mit mittlerer Umdrehungszahl und Wasserkühlung poliert. Abschliessend, um einen stärkeren Hochglanz zu erreichen, niedertourig und ohne Wasserkühlung. Nach einer Mundhygieneinstruktion (Emoform: Duofloss regular, Triofofloss extrasoft, Dr. Wild & Co AG, CH und TePe Interdental brush xx fine, x fine, fine und medium, Mundhygieneprodukte AB, S) ist die Eingliederung der Krone abgeschlossen (Abb. 9 und 10).

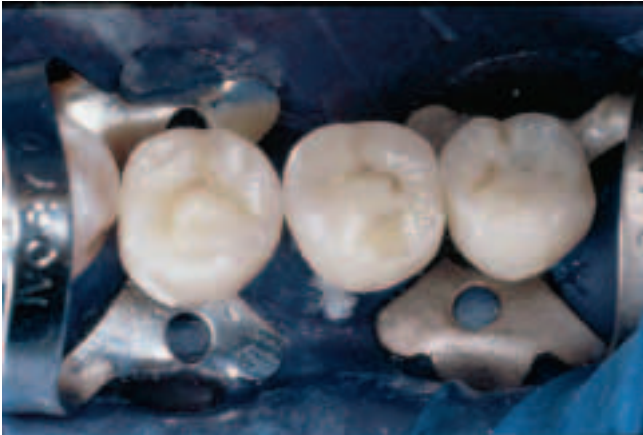

Abb. 7 Nach der Insertion der drei Komposit-Einzelkronen
Fig. 7 Après insertion des trois couronnes composites unitaires

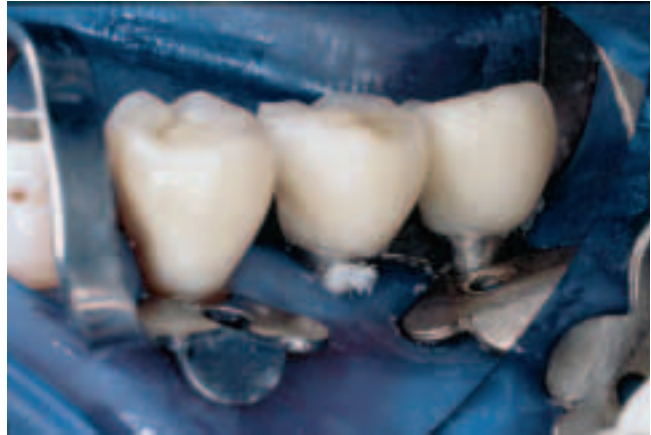

Abb. 8 In der Lateralansicht zeigt sich, wie gut sich die Gingiva an dem natürlichen Zahn und an den polierten Implantathälsen der ITI-Implantate verdrängen lässt.
Fig. 8 La vue latérale montre la facilité avec laquelle la gencive se laisse écarter au niveau de la dent naturelle et des collets polis des implants ITI.

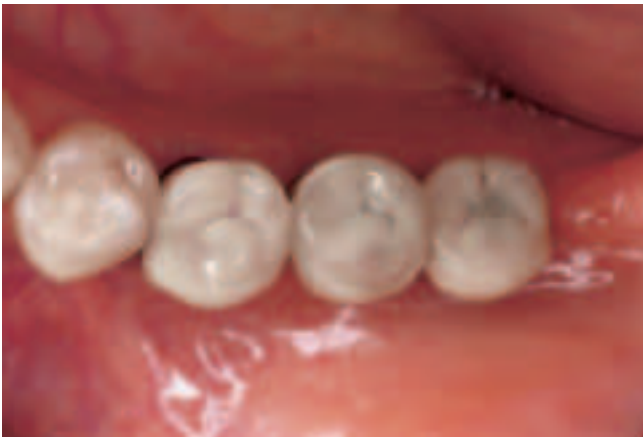

Abb. 9 Okklusalanzeige der Kronen nach 12 Monaten. Aus Gründen der besseren Hygienefähigkeit wurden die beiden Implantate mit Kronen in der Form von Prämolaren versorgt.
Fig. 9 Vue occlusale des couronnes après 12 mois. Pour des raisons de facilité d'entretien, les couronnes sur implants 36 et 37 ont une forme de prémolaire.

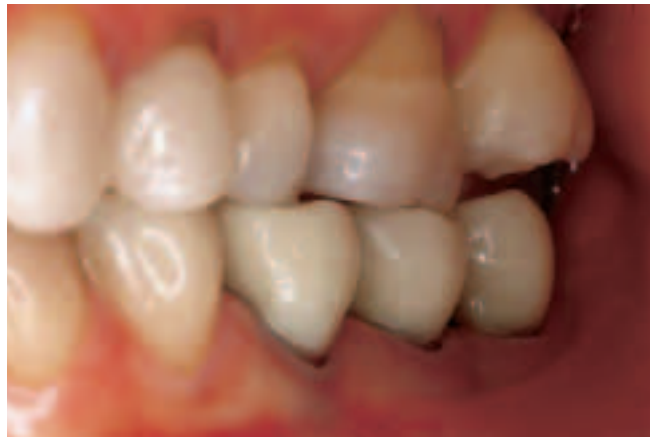

Abb. 10 Lateralansicht der Rekonstruktion nach 12 Monaten
Fig. 10 Vue latérale de la reconstruction après 12 moi

Nachkontrolle

Nach 10 bis 14 Tagen werden die Patienten nochmals einbestellt, um die Okklusion, die Ränder und die Mundhygiene der Patienten zu kontrollieren und gegebenenfalls zu korrigieren. Zur rasterelektronenmikroskopischen Randanalyse werden Überabformungen angefertigt, um diese später mit den Untersuchungsergebnissen nach einem, zwei und fünf Jahren vergleichen zu können (President light surface activated, Coltene, CH). Untersuchungen der Randveränderungen sind in den Recall-Terminen nach 12, 24 und 60 Monaten geplant.

Diskussion

Mit dem *Targis-Vectris*-System besteht nach unserem bisherigen Wissensstand die Möglichkeit, unter maximaler Zahnhartsubstanzschonung Inlays, Overlays, Einzelkronen und ein- und zweiseitige Brücken zur Versorgung von Lücken sowohl im Front- als auch im Seitenzahnbereich anzufertigen. Diese Ver-

sorgungen werden in unserer Klinik seit März 1997 routinemässig durchgeführt (GÖHRING et al. 1999). Publikationen der Ein-Jahres-Resultate sind in Vorbereitung (GÖHRING, Publikation in Vorbereitung). Dabei bestätigen sich klinisch die guten Ergebnisse der ausführlichen In-Vitro-Untersuchungen, mit deutlich über 80% an «perfektem Rand». Vielversprechende Fünf-Jahres-Resultate von mit Vorserienmaterialien angefertigten Einzelkronen sind bereits publiziert (BORETTI et al. 1998). Daher scheint es möglich zu sein, mit der vorgestellten Technik Implantate mindestens mittelfristig erfolgreich mit Kompositkronen zu versorgen. Unbedingte Voraussetzung dafür ist allerdings – wie auch bei der Versorgung natürlicher Zähne – die perfekte Beherrschung und Durchführung der Adhäsivtechnik (GÖHRING et al. 1999, KREJCI et al. 1998). Dies gilt sowohl für die klinische Behandlung als auch für die zahntechnische Herstellung. Ob es – wie in der Werbung von einem anderen Anbieter (Jeneric Pentron) – bei der Anwendung von Kompositkronen tatsächlich zu einer Dämpfung der Kraffeinleitung in den Knochen kommt, wird zurzeit vom Autor untersucht. Noch nicht

ganz zufrieden stellend gelöst ist die Befestigung des Kofferdam mit Hilfe von Klammern an den Implantaten. Um hier Beschädigungen der Titanoberfläche und Fremdmetallabrieb sicher zu vermeiden, sollten Klammern aus faserverstärkten Kunststoffen verwendet werden. Die Produktion von faserverstärkten Klammern ist bei der Industrie bereits angeregt worden, diese liegen aber zum jetzigen Zeitpunkt noch nicht vor. Erste Erfahrungen werden zurzeit auch mit klammerfreien Kofferdamapplikationen gesammelt. Allerdings liegen auch hierfür noch keine praxisreifen Kits vor. So stellt dieses Verfahren nicht nur eine metallfreie Alternative zu konventionellen Metallkeramik-Kronen dar (HEINENBERG 1997, KÖRBER et al. 1996), sondern auch eine willkommene Alternative bei der Versorgung von dentalen Implantaten. Behandler und Patienten sollten aber berücksichtigen, dass zur Lebensdauer von Ceromer-Rekonstruktionen vorläufig noch keine Daten verfügbar sind.

Literatur

- BISCHOFF H: Erste Erfahrungen mit metallfreien Ceromer-Brücken. *Dental Labor XLIV* 11: 1807–1815 (1996)
- BORETTI R, KREJCI I & LUTZ F: Long term clinical and SEM evaluation of metal free adhesive composite crowns and bridges. *J Dent Res* 77, 190, Abstr.-Nr. 674 (1998)
- BRÄGGER U, WERMUTH W, TÖRÖK E: Heat generated during preparation of titanium implants of the ITI Dental Implant System: An in vitro study. *Clin Oral Impl R* 6: 254–259 (1995)
- DRUBEL F: Metallfreie faserverstärkte Kronen- und Brückenrestaurationen: Zum praktischen Einsatz des Targis-vectris-Systems. *ZWR* 106: 218–223 (1997)
- GÖHRING T, KREJCI I, LUTZ F: Adhäsive Inlaybrücken aus glasfaserverstärktem Komposit. Step-by-Step-Beschreibung der klinischen Anwendung. *Schweiz Monatsschr Zahnmed* 109: 369–379 (1999)
- HEINENBERG B J: Targis-Vectris – Ein grosser Schritt in die metallfreie Zahnheilkunde. *Dental Spiegel* 17: 48–51 (1997)
- HEINENBERG B J: Metallfreie Kronen und Brücken mit Targis-Vectris. *Dental Spiegel Labor* 2: 6–8 (1997)
- KAPPERT H F: Titan als Werkstoff für die zahnärztliche Implantologie. *Dtsch Zahnärztl Z* 49: 2–12 (1994)
- KÖRBER K H, KÖRBER S: Mechanische Festigkeit von Faserverbund-Brücken Targis/Vectris. *ZWR* 105: 693–702 (1996)
- KÖRBER S, KÖRBER K H: Glasfaserbrücken-Zahnersatz – Erste Ergebnisse zur klinischen Bewährung des Glasfaserbrücken-Zahnersatzes Targis/Vectris. *Zahnarzt Magazin* 3: 32–42 (1996)
- KÖRBER K H, KÖRBER S, LUDWIG K: Metallfreie Brücken für die restaurative Zahnheilkunde. *dental labor XLV*: 465–476 (1997)
- KREJCI I, MÜLLER E & LUTZ F: Effects of thermocycling and occlusal force on adhesive composite Crowns. *J Dent Res* 73: 1228–1232 (1994)
- KREJCI I, LUTZ F: Zahnfarbene adhäsive Restaurationen im Seitenzahngelände. Verlag PPK, ISBN 3-85656-008-4, Zürich (1995)
- KREJCI I, LUTZ F, BAFFELI G, KILCHER B: Nondestruktive Politur mit einem neuentwickelten rotierenden Bürstchen. *ZWR* 105: 304–308 (1996)
- KREJCI I, BORETTI R, GIEZENDANNER P, LUTZ F: Adhäsive Kronen und Brücken aus optimiertem Kompositkunststoff mit Faserverbundgerüst. Teil 2: Labortechnische Herstellung, adhäsive Befestigung und Nachsorge. *Quintessenz* 49: 727–735 (1998)
- KWF: Projekt No. 2535.1: Entwicklung kostengünstiger, qualitativ hochstehender, zahnfarbener extrakoronaler Restaurationen auf Kunststoffbasis. Kommission zur Förderung der wissenschaftlichen Forschung, Bundesamt für Konjunkturforschung, Eidgenössisches Volkswirtschaftsdepartement, Bern 1996
- MARX R, BAUMANN W: Adhäsive Haftung von Kunststoff und Keramik auf Titan für die Verblendung und für Adhäsivrestaurationen. *Quintessenz Zahntechnik* 18: 1475–1497 (1992)
- MARX R, GEURTSSEN W: Haftfestigkeit von Kunststoff und Keramik auf Titan. *Zahnärztl Prax* 43: 82–88 (1992)
- VENNHOF G: Verbesserung der Verbundgüte im Kunststoff-Metall-Verbund durch das Silicoater MD- und das Rocatec-Verfahren. *Med Diss Freiburg i. Br.* 1994
- Verarbeitungsanleitung Targis. Ivoclar AG, Schaan, FL
- Verarbeitungsanleitung Vectris. Ivoclar AG, Schaan, FL