



**University of  
Zurich**<sup>UZH</sup>

**Zurich Open Repository and  
Archive**

University of Zurich  
University Library  
Strickhofstrasse 39  
CH-8057 Zurich  
[www.zora.uzh.ch](http://www.zora.uzh.ch)

---

Year: 2019

---

## **Der Kaiserschnitt beim Miniaturschwein - Ein Fallbericht**

Pendl, Wolfgang ; von Ah, Sereina ; Keller, Stefanie ; Kümmerlen, Dolf ; Kantyka, Marta

DOI: <https://doi.org/10.2376/0032-681X-18-45>

Other titles: Caesarean section in the miniature pig – A case report

Posted at the Zurich Open Repository and Archive, University of Zurich

ZORA URL: <https://doi.org/10.5167/uzh-161322>

Journal Article

Published Version

Originally published at:

Pendl, Wolfgang; von Ah, Sereina; Keller, Stefanie; Kümmerlen, Dolf; Kantyka, Marta (2019). Der Kaiserschnitt beim Miniaturschwein - Ein Fallbericht. *Der praktische Tierarzt*, 100(1):70-77.

DOI: <https://doi.org/10.2376/0032-681X-18-45>



## Open Access

10.2376/0032-681X-18-45

Abteilung für Schweinemedizin, Departement für Nutztiere, Vetsuisse Fakultät Zürich<sup>1</sup>, Abteilung für Kleintierreproduktion, Departement für Nutztiere, Vetsuisse Fakultät Zürich<sup>2</sup>, Abteilung für Anästhesiologie, Departement für Pferde, Vetsuisse Fakultät Zürich<sup>3</sup>  
Peer-reviewed | Eingegangen: 19.10.2018 | Angenommen: 14.11.2018

# Der Kaiserschnitt beim Miniaturschwein – Ein Fallbericht

**Wolfgang Pendl<sup>1</sup>, Sereina von Ah<sup>1</sup>, Stefanie Keller<sup>2</sup>, Marta Kantyka<sup>3</sup>, Dolf Kümmerlen<sup>1</sup>**

Korrespondenzadresse: wpendl@vetclinics.uzh.ch

**Zusammenfassung** Ursprünglich als Versuchstiere gezüchtet, werden Miniaturschweine zunehmend auch als Heimtiere gehalten. Kommt es im Rahmen der Geburt zu Problemen, wenden sich Minipig-Halter häufig an Kleintierpraktiker, die hinsichtlich Behandlung von Schweinen in der Regel wenig Erfahrung besitzen. Wissen über physiologische und pathologische Geburtsverläufe ist notwendig, um im Notfall die richtigen Entscheidungen treffen zu können. Schweregeburten, die einen Kaiserschnitt notwendig machen, stellen solch einen Notfall dar. Der folgende Beitrag beschreibt das Vorgehen bei einem Kaiserschnitt anhand eines Fallberichtes und beleuchtet Anästhesie und operative Verfahren.

**Schlüsselwörter** Minipig, Dystokien, laterale Flankeninzision

## Einleitung

Miniaturschweine, Minipigs oder Petpigs erfreuen sich immer größerer Beliebtheit. Praktiker berichten von zunehmenden Fallzahlen in den letzten Jahren. An der Abteilung für Schweinemedizin der Vetsuisse Fakultät Zürich nahmen in den letzten Jahren sowohl telefonische Anfragen von Tierärzten und Minipig-Haltern als auch Fallzahlen zu. Wurden in den Jahren 2007–2016 pro Jahr durchschnittlich vier Miniaturschweine an den Kliniken der Vetsuisse Fakultät Zürich behandelt, so waren es in den Jahren 2017 elf, 2018 mit Stand Oktober acht. Obwohl von steigenden Fallzahlen auszugehen ist, bleibt das Minipig dennoch ein relativ seltener Patient in der Tierarztpraxis. Um die bestmögliche Versorgung zu gewährleisten, zeigt der folgende Beitrag ein mögliches Vorgehen bei einem Kaiserschnitt. In diesem Fallbericht werden Anästhesie und operative Verfahren dargestellt.

## Indikationen und Entscheidungshilfe

Pathologische Verläufe der Geburt stellen meist Notfälle dar, die ein rasches Eingreifen erfordern. Um die richtigen Entscheidungen treffen zu können, ist es notwendig, physiologische Parameter rund um Trächtigkeit und Geburt zu kennen. Die Trächtigkeit des Schweines dauert durchschnittlich 114 Tage mit Schwankungsbreiten von etwa zwei Tagen. Werden Ferkel vor dem 112. Trächtigkeitstag geboren, ist mit einer verminderten Vitalität zu rechnen (Aurich et al. 2014, Noakes 2009a). Die Geburt umfasst drei Stadien: Vorbereitungs-, Öffnungs- und Austreibungsstadium. Das Vorbereitungsstadium beginnt bereits einige Tage vor dem Abferkeln. Sauen zeigen Nestbauverhalten, das Gesäuge bildet sich deutlich an und schließlich kommt es zum Milcheinschuss unmittelbar ante partum. Das Öff-

## Caesarean section in the miniature pig – A Case Report

**Summary** Initially bred as experimental animals, miniature pigs are increasingly being kept as pets. If problems arise during parturition, minipig owners often turn to small animal practitioners, who usually have little experience in treating pigs. Knowledge of physiological and pathological birth processes is necessary to make the right decisions in an emergency. Dystocia that require a caesarean section are such an emergency. The following article explains the procedure for a caesarean section on the basis of a case report and describes anesthesia and surgical procedures.

**Keywords** Minipig, Dystocia, lateral flank incision

nungsstadium markiert den eigentlichen Beginn der Geburt, bei dem sich der Muttermund zunächst passiv öffnet und im weiteren Verlauf die Wehen einsetzen. Mit dem Sprung der Fruchtblase der ersten Frucht beginnt das Austreibungsstadium. Dieses ist charakterisiert durch starke und häufige Presswehen, alle zehn bis 30 Minuten wird ein Ferkel geboren. Ferkel können in Vorder- und Hinterendlage in oberer und unterer Stellung entbunden werden. Beim Schwein dauert das Austreibungsstadium durchschnittlich vier Stunden, sollte jedoch nicht länger als sechs Stunden dauern (Aurich et al. 2014, Noakes 2009a, Taverne und Noakes 2009). Der Nachgeburtsabgang geschieht entweder nach jedem Ferkel oder es gehen zwischen der Geburt zweier Ferkel mehrere Nachgeburten ab. Innerhalb von vier Stunden post partum sollte der Abgang aller Nachgeburten erfolgt sein (Schröder und Waldmann 2008).

Sowohl bei Minipigs als auch bei Hausschweinen kommen Geburtsstörungen oder Dystokien seltener vor als bei monotoken Spezies. Studien bei Hausschweinen zeigen Inzidenzen von 0,25–2,9 % der Würfe (Noakes 2009a). Dystokien können maternalen oder fetalen Ursprungs sein. Bei maternalen Dystokien sind häufig mechanische Geburtshindernisse die Ursache. Zu diesen zählen unter anderem: persistierende Hymen, absolute Enge des knöchernen Geburtsweges, Spangen- und Doppelbildungen im Bereich von Vagina bzw. Zervix oder Ventroflexion des Uterus. Übermäßige Beckenbemuskelung, geburtsbedingte Quetschungen der Weichteile oder die Gravidität noch nicht zuchtreifer Jungsauen stellen mögliche Ursachen für eine zu enge Beckenpassage dar. Sind mechanisch bedingte Geburtshindernisse die Ursache für eine Geburtsstörung, sind meist im Becken eingekleite Feten palpierbar. Eine weitere Ursache für maternale Dystokien kann eine Wehenschwäche darstel-



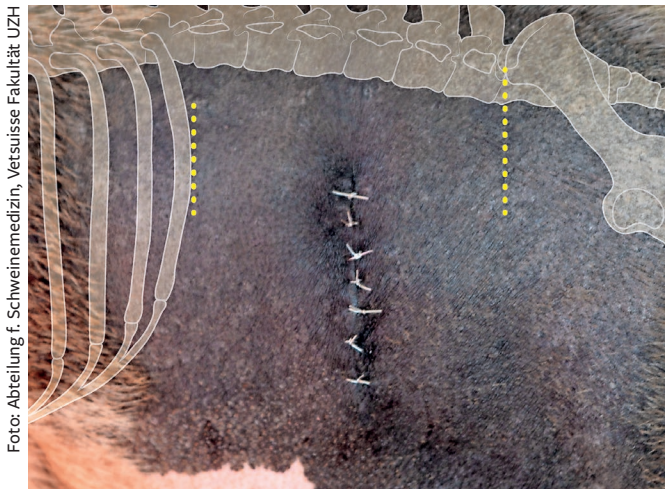


Foto: Abteilung f. Schweinemedizin, Vetsuisse Fakultät UZH

**Abb. 1:** Schnittführung bei sublumbaler Flankeninzision. Die Schnittführung beginnt beim Mittelpunkt zwischen letzter Rippe (linke gepunktete Linie) und kranialem Rand der Crista iliaca (rechte gepunktete Linie) und etwa 4 cm ventral der Lendenwirbelfortsätze. Der Schnitt wird in ventraler Richtung auf etwa sieben Zentimeter erweitert.

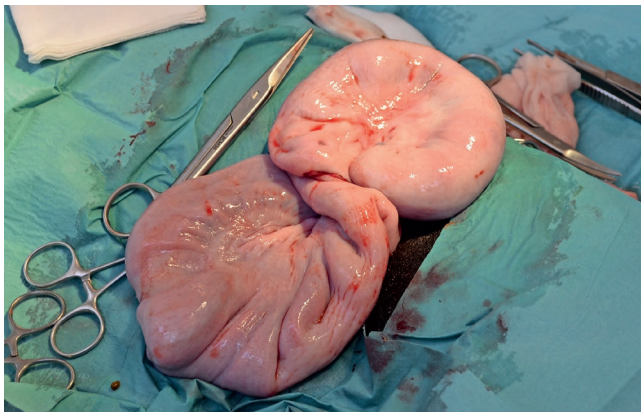


Foto: Abteilung f. Schweinemedizin, Vetsuisse Fakultät UZH

**Abb. 2:** Beide Uterushörner wurden durch die sublumbale Flankeninzision aus dem Abdomen vorverlagert.

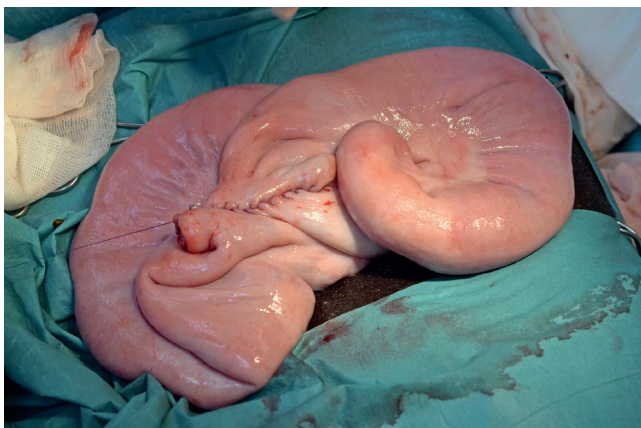

Foto: Abteilung f. Schweinemedizin, Vetsuisse Fakultät UZH

**Abb. 3:** Der Uterus wurde zweischichtig mit Cushing-Nähten verschlossen.

len. In diesem Fall ist im Bereich des Beckens kein Fetus palpierbar (Anderson und Jean 2012, Aurich et al. 2014, Noakes 2009a).

Dystokien fetalen Ursprungs können in zwei Kategorien unterteilt werden: fetomaternales Missverhältnis (relativ oder absolut zu große Frucht) und Fehllage oder -stellung des Fetus. Zu große Früchte treten meist in Zusammenhang mit geringen Ferkelzahlen oder bei körperlich unterentwickelten Jungsauen auf. Die häufigste Fehlposition, die ein Eingreifen erfordert, ist die Querlage von Feten. Weitere fetal bedingte Dystokien können durch die Flexionen von Gliedmaßen, mehrere Feten im Geburtsweg und fetale Missbildungen entstehen (Aurich et al. 2014, Noakes 2009a).

Von einem gestörten Geburtsverlauf ist auszugehen, wenn die Trächtigkeit länger als 116 Tage dauert, länger als sechs Stunden Milch im Strahl ermelkbar ist, die Geburtsdauer mehr als sechs Stunden beträgt, über 30 Minuten kein weiteres Ferkel geboren wurde oder Fruchtwasser mit Mekonium- oder Blutbeimengungen zu sehen ist (Aurich et al. 2014, Kirkwood et al. 2012, Noakes 2009a). Um Ursprung und Behandlung der Geburtsstörung zu ermitteln, bedarf es einer geburtshilflichen Untersuchung. Dieser sollte eine kurze Allgemeinuntersuchung vorausgehen, die Anamnese ist dabei auf das Wesentliche zu beschränken. Zu erfragen sind Verlauf und Dauer der Trächtigkeit (Vorliegen eines Geburtsproblems oder Abort), Beginn der Geburt und bereits erfolgte geburtshilfliche Eingriffe. Bei der Allgemeinuntersuchung ist vor allem auf die Herz- und Kreislaufbefunde des Muttertieres zu achten. Der Allgemeinzustand des Muttertieres ist oft entscheidend dafür, welche geburtshilfliche Maßnahme möglich ist. Die geburtshilfliche Untersuchung ist im Anschluss an die Allgemeinuntersuchung unter größtmöglicher Hygiene durchzuführen. Vulva und Umgebung werden mit Wasser und Seife gereinigt. Zur vaginalen Exploration werden Handschuhe getragen und Gleitgel verwendet (Aurich et al. 2014). Beim Miniaturschwein beschränkt sich die vaginale Untersuchung auf eine digitale Exploration. Nach der geburtshilflichen Untersuchung wird zunächst versucht, den Fetus/die Feten transvaginal zu entbinden. Ist dies nicht möglich, ist umgehend ein Kaiserschnitt durchzuführen (Anderson und Jean 2012, Noakes 2009b).

## Anästhesie

Der Kaiserschnitt wird in tiefer Sedierung und Lokalanästhesie oder unter Allgemeinanästhesie durchgeführt. Die Allgemeinanästhesie bietet die deutlich stressfreiere Lösung für Operateur und Patient. Zur Prämedikation kommen Ketamin und Azaperon zum Einsatz. Die verwendeten Dosierungen variieren in der Literatur zum Teil sehr stark. So werden für Ketamin Dosierungsbreiten von 2–20 mg/kg KM und für Azaperon 2–8 mg/kg KM angegeben (Anderson und Jean 2012, Clutton et al. 1997, Richard et al. 2009, Vermunt und Noakes 2009). Zur Aufrechterhaltung der Allgemeinanästhesie ist die kombinierte Gabe von Ketamin/Azaperon (8 mg Ketamin/kg KM und 3 mg Azaperon/kg KM), Ketamin/Midazolam (2 mg Ketamin/kg KM und 100 µg Midazolam/kg KM) und die Gabe von Thiopental-Natrium (2,4 mg/kg KM) beschrieben (Richard et al. 2009, Vermunt und Noakes 2009). Um eine Überdosierung zu vermeiden, können die genannten Dosierungen in einer Spritze aufgezogen und dann entsprechend der Wirkung intravenös über die Ohrtrandvene (V. auricularis lateralis) verabreicht werden. Bei Vorhandensein entsprechender Gerätschaften können Einleitung und Aufrechterhaltung der Anästhesie mit Isofluran (minimale alveoläre Konzentration 1,2–2,04 %) geschehen. Um die Aspiration von Mageninhalt zu verhindern, empfiehlt sich eine endotracheale Intubation



(Anderson und Jean 2012, Richard et al. 2009). Schmerzlinderung spielt bei der Anästhesie für einen Kaiserschnitt eine zentrale Rolle. Dies kann durch Einsatz von Lokalanästhetika erreicht werden. Dadurch kann die Menge an Anästhetika, die zur Aufrechterhaltung der Allgemeinanästhesie notwendig sind, reduziert werden. Zur Lokalanästhesie können Line-Block- und Epiduralanästhesie unter Verwendung von Procain, Lidocain oder Lidocain/Xylazin-Mischungen, wie von Skarda (1996) beschrieben, angewendet werden (Lendl und Henke 2012, Newcomer und Walz 2014, Plonait 2004, Raffé und Carpenter 2007).

### OP-Techniken

Für die Durchführung eines Kaiserschnitts stehen verschiedene operative Techniken zur Verfügung. So sind ventraler (median/paramedian) und lateraler (sublumbal oder paramammär) Zugang beschrieben (Anderson und Jean 2012). Die Auswahl der Operationstechnik hängt vom Allgemeinzustand des Patienten, der Möglichkeit der Fixierung und der Präferenz des Operateurs ab.

Bei ventralem Zugang wird der Patient in Rückenlage fixiert. Die Bauchhöhle wird entlang der Linea alba (medianer Zugang) oder paramedian der Linea alba (paramedianer Zugang) über einen 7 cm langen Schnitt, der 1 cm kaudal des Nabels beginnt und in kaudaler Richtung verläuft, eröffnet (Anderson und Jean 2012, Richard et al. 2009).

Bei lateralem Zugang wird der Patient in rechter oder linker Seitenlage fixiert. Die Schnittführung kann dorso-ventral (sublumbal) oder kaudo-kranial (paramammär) verlaufen (Anderson und Jean 2012). Bei sublumbaler Inzision führt der Schnitt vom Mittelpunkt zwischen letzter Rippe und kranialem Rand der Crista iliaca und etwa 4 cm ventral der Lendenwirbelfortsätze dorso-ventral bis maximal 5 cm dorsal der Kniefalte (McGrath und Davis 2004, Vermunt und Noakes 2009). Besondere Vorsicht gilt der V. epigastrica caudalis superficialis, die dorsal und parallel zum Gesäuge verläuft und bei Eröffnung zu schweren Blutungen führen kann. Die paramammäre Inzision verläuft parallel und 5–7 cm dorsal des Gesäuges beginnend auf Höhe der vorletzten Zitze. Der Schnitt wird in kranialer Richtung auf 7–10 cm erweitert (Anderson und Jean 2012, Carr 2001).

Die graviden Uterushörner werden vorverlagert, um peritoneale Verunreinigungen zu minimieren. Die Feten werden durch eine parallel zum Uterushorn verlaufende Inzision des Uterus entbunden. Meist können alle Feten über eine nahe der Bifurcatio uteri gesetzte Inzision entbunden werden. Bei bereits emphysematösen Feten kann es notwendig sein, multiple Inzisionen direkt über den Feten zu setzen (Anderson und Jean 2012, Vermunt und Noakes 2009). Nabelschnüre können vor Abtrennung ligiert oder abgeklemmt werden. Plazentaresten, die bei der Entbindung der Feten nicht selbstständig abgehen, sollten in situ belassen werden. Um sicherzustellen, dass alle Feten entbunden wurden, sind Corpus und Cornu uteri auf ganzer Länge zu palpieren (Vermunt und Noakes 2009).

Der Verschluss des Uterus geschieht zweischichtig einstülpend mit einer Lembert- oder Cushing-Naht (modifizierte Lembert-Naht im Matratzenstil) und resorbierbarem Nahtmaterial (Hendrickson und Turner 2007a). Der Uterus der Sau neigt dazu, ähnlich wie bei der Stute, bei zu starkem Festziehen der Naht zu reißen (Vermunt und Noakes 2009). Die Bauchdecke wird sowohl bei ventralem als auch bei lateralem Zugang in drei Schichten verschlossen. Die erste Schicht umfasst Peritoneum, Bauchfaszie und Muskulatur, darauf folgt eine Subkutan-Naht. Die ersten beiden Schichten werden fort-



**TAB. 1: GRÖSSEN- UND GEWICHTSANGABEN DER SAU UND DER FERKEL. FERKEL 1-3 WURDEN OHNE GEBURTSHILFE GEBOREN. FERKEL 4 WURDE PER KAISERSCHNITT ENTBUNDEN.**

TIER	GEWICHT [G]	SCHITTEL-STEISS-LÄNGE [MM]	KOPFBREITE [MM]	KOPFHÖHE [MM]	LEBEND/TOT GEB.
Sau	12.000	500	–	–	–
Ferkel 1	384	165	45	44	tot
Ferkel 2	375	160	38	35	tot
Ferkel 3	210	130	30	45	lebend
Ferkel 4	420	160	40	45	tot

laufend mit resorbierbarem Nahtmaterial vernäht, als dritte Schicht wird die Haut mit Einzelknopfnähten verschlossen. Hierbei kann resorbierbares oder nicht-resorbierbares Nahtmaterial verwendet werden (Hendrickson und Turner 2007a).

### Versorgung der Ferkel

Unmittelbar nach der Geburt kommt es bei den Ferkeln zu einem Abfall der Körpertemperatur. Um den Wärmeverlust bestmöglich zu vermeiden, werden die Ferkel getrocknet und in ein auf ca. 37–38 °C beheiztes Ferkelnest gelegt. Die Ferkel verbleiben in diesem Nest, bis die Sau imstande ist, die Ferkel zu versorgen (Carr 2001).

### Erfolgsaussichten

Die maternale Genesungsrate liegt, solange Uterus oder Feten keine schweren Infektionen präoperativ aufweisen, bei 75–95 % (Renard et al. 1980, X. Sidler, persönliche Kommunikation 2018). Kommt es zu maternalen Todesfällen, sind diese häufig das Resultat von Toxämien in Kombination mit dem operativen Schock und treten meist während oder unmittelbar nach der Operation auf. Zeigen Tiere bereits vor der Operation zyanotische Bereiche an den Extremitäten, Ohren oder dem Gesäuge, ist eine vorsichtige Prognose bezüglich der Überlebenschancen zu stellen. Einer Infektion aufgrund einer peritonealen Kontamination wird durch Vorverlagerung der Uterushörner vorgebeugt und spielt deshalb eine untergeordnete Rolle (Vermunt und Noakes 2009). Als Komplikationen können Konstipation und das Postpartale Dysgalaktie-Syndrom (PPDS) auftreten (Renard et al. 1980, Vermunt und Noakes 2009).

## Fallbeschreibung

### Anamnese

Ein zehn Monate altes und zwölf Kilogramm schweres Minipig wurde mit Vorbericht Dystokie an die Abteilung für Schweine-medicin der Vetsuisse Fakultät Zürich überwiesen. Das Minipig wurde in einer Hobbyhaltung gemeinsam mit einem intakten Eber und drei Sauen gehalten. Der Deckzeitpunkt und somit die Trächtigkeitsdauer waren nicht bekannt. Vorberichtlich war das Tier seit mindestens sieben Stunden in Geburt und hatte bereits ein lebendes und zwei tote Ferkel geboren. Der überweisende Tierarzt konnte bei der Untersuchung des Geburtskanals mindestens einen Fetus palpieren. Eine einmalige Gabe von 2 U.I. Oxytocin brachte keinen Erfolg. Manuelle Geburtshilfe war aufgrund der Größe des Muttertieres nicht möglich.

### Klinische Untersuchung

Bei der Erstuntersuchung zeigte die Sau ein ruhiges und aufmerksames Allgemeinverhalten und einen guten Ernährungszustand. Die innere Körpertemperatur betrug 38,8 °C, die Pulsfrequenz 72 Schläge/min und die Atemfrequenz 16 Atemzüge/Min. Während der Untersuchung konnte keine Wehentätigkeit festgestellt werden. Bei der Untersuchung des Geburtskanals war der Kopf eines Fetus palpierbar. Der Fetus lag in Vorderendlage, oberer Stellung und gebeugter Haltung im Bereich des kranialen Beckeneingangs. Der palpatorische Befund gab deutliche Hinweise, dass ein fetomaternales Missverhältnis vorlag, der Fetus konnte den Geburtskanal aufgrund der Größe nicht passieren. Eine vaginale Extraktion des Fetus war nicht möglich. Um die Geburt nicht weiter zu verzögern, wurde entschieden, einen Kaiserschnitt durchzuführen.

### Anästhesie

Der Kaiserschnitt wurde unter Allgemeinanästhesie durchgeführt. Nach der Beurteilung der Vitalparameter des Patienten wurde zur Sedierung eine intramuskuläre Injektion in die Nackenmuskulatur mit 2 mg/kg KM Azaperon (Stresnil®, Elanco Tiergesundheits AG, Basel) und 5 mg/kg KM Ketamin (Ketanarkon®, Streuli Pharma AG, Uznach) durchgeführt. Nach dem Ablegen des Muttertieres wurde ein intravenöser Katheter in die V. auricularis lateralis gelegt. Die Vollnarkose wurde mit 3 mg/kg KM intravenösem Ketamin induziert. Das Tier wurde mit einem Endotrachealtubus (5 mm interner Durchmesser) endotracheal intubiert. Die Allgemeinanästhesie wurde durch die Verwendung von Isofluran (Attane™ Isoflurane ad us. vet., Provect AG, Lyssach b. Burgdorf) in einem Sauerstoff- und Luft-Gasgemisch bei endtidalen Isoflurankonzentrationen zwischen 1 und 1,4 % aufrechterhalten. Vor Beginn der Operation wurde eine Inzisionslinienblockade mit 1 mg/kg KM Lidocain (Lidocain®, Streuli Pharma AG, Uznach) durchgeführt. Vor dem Schließen des Abdomens wurde intraperitoneal Lidocain in einer Dosis von 2 mg/kg KM verabreicht.

## Blick zurück in die Zukunft < ● >>

### Das Minipig – gestern, heute, morgen

In den 1980er-Jahren fanden die ersten Minipigs den Weg in die Wohnzimmer Europas. Als Ausgangsrassen für die heutige Zucht gelten das Minnesota-Minipig, in den 1940er-Jahren in den USA gezüchtet, und das Vietnamesische Hängebauschwein, traditionell in Vietnam gehalten und in den 1960er-Jahren von Zoos in Nordamerika und Europa importiert. Ausgehend von den Zoos traten die Minipigs ihren Siegeszug als Heimtiere an. Wie ihre gewichtigeren Verwandten, die Hausschweine, sind die Tiere erst mit etwa fünf Jahren vollständig ausgewachsen, was bei so manchem Tierbesitzer für Überraschung sorgt. Für Minipigs gelten dieselben gesetzlichen Grundlagen wie für Hausschweine mit denselben Restriktionen in der Applikation vieler Medikamente. Um in Zukunft eine optimale tierärztliche Versorgung gewährleisten zu können, wäre es wünschenswert, in absehbarer Zukunft Minipigs rechtlich eindeutig als nicht-lebensmittelliefernde Tiere deklarieren zu können.



**TAB. 2: MÖGLICHE ANÄSTHESIEPROTOKOLLE IN DEUTSCHLAND UND DER SCHWEIZ KONFORM MIT DEN NATIONALEN ARZNEIMITTELGESETZGEBUNGEN**

LAND	PRÄMEDIKATION	ERHALTUNG	LOKAL-/EPIDURAL-ANÄSTHESIE
Deutschland	Azaperon/Ketamin	Azaperon/Ketamin	Procain
Schweiz	Azaperon/Ketamin	Azaperon/Ketamin Isofluran	Lidocain

**Operation**

Das Schwein wurde in rechter Seitenlage gelagert, das Operationsfeld ausgeschoren und für eine aseptische Operation vorbereitet. Die Operation erfolgte über eine sublumbale Flankeninzision auf der linken Seite. Das Abdomen wurde in dorso-ventraler Richtung in einer Länge von 7 cm eröffnet, beginnend 4 cm kaudal der letzten Rippe und 4 cm ventral der Lendenwirbelfortsätze (► Abb. 1).

Beide Uterushörner wurden aus dem Abdomen vorverlagert, um peritoneale Kontaminationen zu minimieren (► Abb. 2). Durch Palpieren beider Uterushörner, beginnend kranial direkt kaudal der Ovarien bis zum Corpus uteri, konnte ein Fetus lokalisiert werden. Der Kopf des Fetus wurde mit einer Hand fixiert und darüber eine ca. 8 cm lange Inzision des Uterushorns gesetzt, durch die der Fetus anschließend entwickelt wurde. Das Ferkel zeigte keine Lebenszeichen, Reanimationsversuche blieben erfolglos.

Der Uterus wurde zweischichtig jeweils mit einer Cushing-Naht (► Abb. 3) vernäht und anschließend in den Peritonealraum zurück-

verlagert. Der Verschluss der Bauchdecke erfolgte dreischichtig: 1. Peritoneum mit Bauchfaszie und Muskulatur, 2. Unterhaut, 3. Haut. Die ersten beiden Schichten wurden fortlaufend, die Haut mit Einzelknopfnähten verschlossen.

**Post-OP-Versorgung**

Postoperativ wurde der Patient unter einer Rotlichtlampe gelagert. Zur Schmerztherapie sowie zur antibiotischen Abdeckung wurden 0,4 mg/kg KM Meloxicam (Metacam®, Boehringer Ingelheim GmbH, Basel) und 225.000 U.I. Penicillin G-Procain (Procacillin®, MSD Animal Health GmbH, Luzern) i. m. verabreicht. Diese Therapie wurde in den darauffolgenden drei Tagen durch den Haustierarzt wiederholt. Nachdem das Schwein wieder voll steh- und gehfähig war, wurde das bereits vor dem Kaiserschnitt geborene Ferkel zugesetzt. Der Patient und das Ferkel verblieben eine Nacht an der Klinik und wurden am darauffolgenden Tag den Besitzern übergeben. Nahtkontrolle und -entfernung wurden durch den Haustierarzt durchgeführt.



## Fazit für die Praxis

Der Kaiserschnitt bei Miniaturschweinen ist mit Wissen über Anästhesie und Operationstechnik ein Eingriff, der in jeder Praxis durchgeführt werden kann. Da Minipigs, ebenso wie Hausschweine, zu den lebensmittelliefernden Tieren zählen, unterliegen sie, je nach Land, unterschiedlich starken Restriktionen bei der Applikation vieler Anästhetika. Die Möglichkeit, individuelle Minipigs rechtlich eindeutig als nicht-lebensmittellieferndes Tier zu deklarieren, wie bei den Kaninchen als Hobbytier oder bei den Pferden über den Equidenpass möglich, sollte geschaffen werden.

### Ferkel

Insgesamt entwickelte das Minipig vier Ferkel, ein lebend geborenes und drei Totgeburten. In ► Tabelle 1 sind die Gewichte und Größen der entwickelten Ferkel sowie die Größe der Mutter angegeben.

### Diskussion

Dystokien sind maternalen oder fetalen Ursprungs. Jedoch ist es in manchen Fällen schwierig, die Hauptursache eindeutig zu identifizieren. Der Ursprung der Dystokie kann sich im Laufe der Geburt verändern (Noakes 2009b). Im vorliegenden Fall lag der Grund der Dystokie in einem fetomaternalen Missverhältnis und einem zu engen Becken des Muttertiers. Das fetomaternal Verhältnis wird durch die Größe des Fetus im Verhältnis zum Muttertier bestimmt. Je kleiner die Würfe sind, desto größer sind die jeweiligen Feten und desto höher ist das Risiko von Dystokien aufgrund fetaler Riesen (Noakes 2009a). Hausschweine gebären pro Wurf durchschnittlich zehn bis elf Ferkel mit einem Geburtsgewicht von ein bis eineinhalb Kilo pro Ferkel (Noakes 2009c). Daher sind bei Hausschweinen fetale Riesen bei weniger als 5 % der Geburtsstörungen die Ursache (Jackson 2004). Würfe von Minipigs sind mit Wurfgrößen von vier bis acht Ferkeln deutlich kleiner. Das einzelne Ferkel ist aber in Relation zur Mutter mit 250–500 g größer als bei Hausschweinen, das Risiko für Schweregeburten dadurch erhöht (Noakes 2009c, Schröder und Waldmann 2008).

Die Beckengröße und dadurch die Größe des knöchernen Geburtskanals werden maßgeblich durch Größe und Alter des Muttertieres bestimmt. Da Miniaturschweine infolge vielfacher Kreuzungen unterschiedlicher kleinwüchsiger Schweinerassen entstanden, kann keine einheitliche Angabe zu Körpergröße oder Gewicht gemacht werden. Angaben zu adulten Tieren reichen von 10–60 kg Körpergewicht und von 25–60 cm Schulterhöhe. Mit circa vier Monaten tritt bei Miniaturschweinen die Geschlechtsreife ein, die Zuchtreife wird mit dem siebten Lebensmonat erreicht, ausgewachsen sind die Tiere mit 18–24 Monaten (Schröder und Waldmann 2008). Trächtigkeit vor Erreichen der Zuchtreife ist ein Risikofaktor für Komplikationen bei der Geburt (Aurich et al. 2014, Noakes 2009d). Der Patient war zum Zeitpunkt des Abferkelns zehn Monate alt. Bei einer Trächtigkeitsdauer von 115 Tagen wurde das Tier im Alter von ungefähr sechseinhalb Monaten und somit vor Erreichen der Zuchtreife gedeckt. Vorberichtlich lebte das Schwein in einer Gruppe von fünf Minipigs, vier intakten Sauen und einem unkastrierten Eber. Da alle fünf Tiere zu jeder Zeit gemeinsam gehalten wurden, deckte der Eber das noch nicht zuchtreife Tier. Um dies zu verhindern, sollten fertile weibliche Miniaturschweine nach Erreichen des vierten Lebensmonats getrennt von intakten

Ebern gehalten werden. Wenn Tiere nicht für die Zucht eingesetzt werden, sollten sowohl weibliche als auch männliche Tiere kastriert werden (Carr 2001, Richard et al. 2009).

Ein optimales Anästhesieprotokoll für den Kaiserschnitt bietet ausreichende Analgesie, Muskelrelaxation und Sedierung oder Narkose für optimale Operationsbedingungen, ohne dabei Mutter oder Feten zu gefährden (Lendl und Henke 2012). Die meisten Anästhetika, mit Ausnahme der Muskelrelaxanzien, durchdringen die Blut-Plazenta Schranke sehr schnell, was zu einer Depression des zentralen Nervensystems einschließlich der Verringerung der Atemfunktion und Thermoregulation bei den Feten führt. Daher gibt es kein ideales Anästhesieregime für trächtige Schweine (Lendl und Henke 2012, Raffé und Carpenter 2007). Grundsätzlich sollten kurz wirkende und/oder antagonistisierbare Medikamente verwendet werden. Miniaturschweine gelten, wie auch Hausschweine, als lebensmittelliefernde Tiere. Dies beschränkt den Einsatz von Anästhetika auf wenige Wirkstoffe bzw. macht eine Umwidmung von nicht zugelassenen Medikamenten notwendig. Azaperon und Ketamin können ohne Umwidmung eingesetzt werden, haben jedoch lange Wirksamkeiten. Um die Dosis systemisch applizierter Anästhetika zu senken und damit die Auswirkungen auf die Früchte zu vermindern, wird die Lokalanästhesie empfohlen. Die Lokalanästhesie bietet den Vorteil einer totalen Unterbindung der Reizleitung bei gleichzeitig geringen Nebenwirkungen und ist daher bei einem Kaiserschnitt anzuwenden (Lendl und Henke 2012, Skarda 1996). Sämtliche in diesem Fall verwendeten Anästhetika sind in der Schweiz für den Einsatz beim Schwein zugelassen. In Deutschland steht der Einsatz von Lidocain und Isofluran beim Schwein (Stand November 2018) jedoch im Konflikt mit dem deutschen Arzneimittelgesetz. Als alternatives Anästhesieprotokoll kann die chirurgische Toleranz ebenso mit den in Deutschland zugelassenen Wirkstoffen Azaperon/Ketamin in entsprechend hohen Dosierungen (Lahrman 2006, Rintisch et al. 2012) und einer Analgesieverlängerung durch Lumbosakralanästhesie (epidural) mit Procain erreicht werden (► Tab. 2) (Lahrman 2006, Plonait 2004).

Zur Durchführung des Kaiserschnittes sind verschiedenste Operationstechniken beschrieben. Jede dieser Techniken bietet sowohl Vor- als auch Nachteile (Anderson und Jean 2012, Carr 2001, Richard et al. 2009, Vermunt und Noakes 2009).

So führt der Zugang über die Linea alba zu einer geringeren Beeinträchtigung der Rumpfmuskulatur als der laterale Zugang. Auch ästhetische Gründe sprechen für den ventralen Zugang, da nach Abheilung der Wunde die Narbe am ventralen Abdomen beim stehenden Tier nicht zu sehen ist (Richard et al. 2009). Nachteile des ventralen Zugangs sind, abhängig von Körpergröße und Gewicht des Tieres, die erhöhte Kreislaufbelastung durch die Rückenlage. Ein weiterer Nachteil, vor allem bei paramedianem Zugang, ist die Schnittführung in unmittelbarer Nähe des Gesäuges und der mammären Gefäße. Die Position der Wunde am ventralen Abdomen birgt ein hohes Risiko für Nahtdehiszenzen und postoperative Infektionen aufgrund von Kontamination der Wunde durch den Kontakt mit dem Boden und Trauma durch den Saugakt der Ferkel (Anderson und Jean 2012, Richard et al. 2009).

Der laterale Zugang, sowohl sublumbal als auch paramammär, bietet den Vorteil, dass in dieser Region weniger Fett und keine großen Gefäße die Schnittführung stören. Die Lagerung für die Operation in lateraler Seitenlage ist auch bei sehr großen und schweren Tieren problemlos. Risiken für Nahtdehiszenzen und postoperative Infektionen sind geringer als bei ventralem Zugang. Die postoperative Beurteilung der Wunde kann ohne Fixation des Tieres geschehen. Das Entfernen des kutanen Nahtmaterials kann am wachen Tier





durchgeführt werden, bei nicht kooperativen Tieren ist hierfür der Patient mittels Oberkieferschlinge zu fixieren (Carr 2001, McGrath und Davis 2004). Der laterale Zugang ist bezüglich der Wundheilung dem ventralen vorzuziehen, da die Kontamination durch Verunreinigungen am Boden oder der Ferkel geringer ist. Ein Nachteil des lateralen Zugangs liegt darin, dass bei etwaigen Komplikationen während der Operation nur ein eingeschränkter Zugang zum Abdomen besteht. Des Weiteren kann es unter Umständen nicht möglich sein, beide Uterushörner vorzuverlagern (Anderson und Jean 2012, Carr 2001, Hendrickson und Turner 2007b, Vermunt und Noakes 2009). Aufgrund der besseren Heilungsaussichten, der weniger belastenden Lagerung des Tieres und der einfacheren Post-OP-Versorgung der Wunde wurde der sublumbale Zugang gewählt (Anderson und Jean 2012, Hendrickson und Turner 2007b).

Aussagen zur postoperativen Fertilität können aufgrund fehlender Studien nicht getroffen werden, grundsätzlich bleibt die Fertilität erhalten (Anderson und Jean 2012, Richard et al. 2009, Vermunt und Noakes 2009). Werden Minipigs nicht zu Zuchtzwecken gehalten, sollte eine Kastration im Rahmen eines Kaiserschnitts in Erwägung gezogen werden: Zum einen, um eine erneute ungewünschte Trächtigkeit zu vermeiden, zum anderen zeigen fertile weibliche Minipigs häufig zyklusbedingte Verhaltensänderungen, die vom Tierbesitzer ungern toleriert werden. Hierzu gehören vaginaler Ausfluss, Besteigen und Zerstören von Objekten, Inappetenz oder gesteigerte Aggressivität (Carr 2001, Richard et al. 2009).

### Conflict of Interest

Die Autoren erklären, dass keine geschützten, finanziellen, beruflichen oder anderweitigen Interessen an einem Produkt oder einer Firma bestehen, welche die in dieser Veröffentlichung genannten Inhalte oder Meinungen beeinflussen könnten. ■

### Literatur

- Anderson DE, Jean GS (2012): Anesthesia and surgical procedures in swine. In: Zimmerman JJ, Karriker LA, Ramirez A, Schwartz KJ, Stevenson GW (eds.), *Diseases of Swine*. Wiley-Blackwell, Chichester, 119–140.
- Aurich J, Günzel-Apel AR, Waberski D, Aurich C (2014): Geburtshilflicher Untersuchungsgang. In: Baumgartner W (Hrsg.), *Klinische Propädeutik der Haus- und Heimtiere*. Enke, Stuttgart, 360–371.
- Carr J (2001): Reproductive surgery in the pet pig. In *Pract* 23: 98–101.
- Clutton R, Blissitt K, Bradley A, Camburn M (1997): Comparison of three injectable anaesthetic techniques in pigs. *Vet Rec* 141: 140–146.
- Hendrickson DA, Turner AS (2007a): Suture Patterns. In: Hendrickson DA, Turner AS (eds.), *Techniques in Large Animal Surgery*. Blackwell, Ames, Iowa, 77–91.
- Hendrickson DA, Turner AS (2007b): Casarean Section in the Sow. In: Hendrickson DA, Turner AS (eds.), *Techniques in Large Animal Surgery*. Blackwell, Ames, Iowa, 292–295.
- Jackson PG (2004): *Handbook of Veterinary Obstetrics*. 2nd ed. Saunders, Edinburgh.
- Kirkwood RN, Althouse GC, Yaeger MJ, Carr J, Almond GW (2012): Diseases of the reproductive system. In: Zimmerman JJ, Karriker LA, Ramirez A, Schwartz KJ, Stevenson GW (eds.), *Diseases of Swine*. Wiley-Blackwell, Chichester, 329–347.
- Lahrman K (2006): Klinisch-experimentelle Untersuchung zur Ketamin/Azaperon-Allgemeinanästhesie bei Schweinen. *Prakt Tierarzt* 87: 713–725.
- Lendl C, Henke J (2012): Anästhesie des trächtigen Kleintieres. In: Erhardt W (Hrsg.), *Anästhesie und Analgesie beim Klein- und Heimtier*. Schattauer, Stuttgart, 550–563.
- McGrath H, Davis E (2004): Lateral flank approach for ovariohysterectomy in small animals. *Comp Cont Educ Pract Vet* 26: 922–931.
- Newcomer B, Walz P (2014): Anesthetic management for specific procedures. In: Lin H, Walz P, Lin H (eds.), *Farm Animal Anesthesia: Cattle, Small Ruminants, Camelids, and Pigs*. Wiley, Somerset, 155–173.
- Noakes DE (2009a): General considerations. In: Noakes DE, Parkinson TJ, England GCW (eds.), *Veterinary Reproduction and Obstetrics*. Saunders Elsevier, Edinburgh, 207–222.
- Noakes DE (2009b): The approach to an obstetric case. In: Noakes DE, Parkinson TJ, England GCW (eds.), *Veterinary Reproduction and Obstetrics*. Saunders Elsevier, Edinburgh, 223–231.
- Noakes DE (2009c): Fetal dystocia: aetiology, incidence and prevention. In: Noakes DE, Parkinson TJ, England GCW (eds.), *Veterinary Reproduction and Obstetrics*. Saunders Elsevier, Edinburgh, 247–265.
- Noakes DE (2009d): Dystocia due to fetomaternal disproportion: treatment. In: Noakes DE, Parkinson TJ, England GCW (eds.), *Veterinary Reproduction and Obstetrics*. Saunders Elsevier, Edinburgh, 280–285.
- Plonait H (2004): Geburt, Puerperium und perinatale Verluste. In: Waldmann KH, Wendt M (Hrsg.), *Lehrbuch der Schweinekrankheiten*. Parey, Stuttgart, 472–512.
- Raffe MR, Carpenter RE (2007): Anesthetic Management of Cesarean Section Patients. In: Tranquilli WJ, Thurmon JC, Grim KA, Lumb WV (eds.), *Lumb and Jones' Veterinary Anesthesia and Analgesia*. Blackwell, Ames, Iowa, 955–968.
- Renard A, St-Pierre H, Lamothe P, Couture Y (1980): Caesarean section in the sow. Indications and post-operative complications. *Med Vet Québec* 10: 6–11.
- Richard H, Clemens N, Reiner G (2009): Die Kastration weiblicher Miniaturschweine. *Tierärztl Prax K* 37: 396–398.
- Rintisch U, Baars J, Lahrman K (2012): Beurteilung der perioperativen Analgesie mit dem nozizeptiven Flexorreflex bei Schweinen unter Ketamin-Azaperon-Allgemeinanästhesie. *Berl Münch Tierärztl Wochenschr* 7: 96–102.
- Schröder C, Waldmann K (2008): Das Minipig – der etwas andere Patient in der Kleintierpraxis. *Prakt Tierarzt* 89: 909–915.
- Skarda RT (1996): Local and regional anesthesia in ruminants and swine. *Vet Clin Food Anim Pract* 12: 579–626.
- Taverne M, Noakes DE (2009): Parturition and the care of parturient animals. In: Noakes DE, Parkinson TJ, England GCW (eds.), *Veterinary Reproduction and Obstetrics*. Saunders Elsevier, Edinburgh, 155–193.
- Vermunt J, Noakes DE (2009): The caesarean operation and the surgical preparation of teaser males. In: Noakes DE, Parkinson TJ, England GCW (eds.), *Veterinary Reproduction and Obstetrics*. Saunders Elsevier, Edinburgh, 347–390.

## Wolfgang Pendl



Studium der Veterinärmedizin in Wien von 2007–2014. Assistenzzeit am Institut für Tierernährung und der Abteilung für Schweinemedizin der Vetsuisse Fakultät Zürich. Promotion zum Thema: Auswirkungen einer Bestandsbetreuung auf das Vorkommen des Postpartalen Dysgalaktie Syndroms (PPDS) und die Tierbehandlungsinzidenz. Resident des ECPHM. Derzeit tätig in der Abteilung für Schweinemedizin der Vetsuisse-Fakultät Zürich.

### Korrespondenzadresse:

Dr. med. vet. Wolfgang Pendl, Winterthurerstrasse 260, CH-8057 Zürich, wpendl@vetclinics.uzh.ch