



**University of
Zurich**^{UZH}

**Zurich Open Repository and
Archive**

University of Zurich
Main Library
Strickhofstrasse 39
CH-8057 Zurich
www.zora.uzh.ch

Year: 2018

Neurochirurgische Möglichkeiten bei Hirntumoren im Kindesalter

Krayenbühl, Niklaus

Abstract: Aufgrund des technischen Fortschritts in den letzten Jahrzehnten haben sich die Möglichkeiten der Neurochirurgie bei der Behandlung von Hirntumoren im Kindesalter weiterentwickelt. Die mikrochirurgische Behandlung konnte mittels neurophysiologischen Monitorings sicherer gemacht und die Resektionsrate mittels bildgebender Verfahren verbessert werden. Dies ist entscheidend, da die Prognose bei vielen Hirntumoren bei Kindern vom Resektionsausmass abhängt.

Posted at the Zurich Open Repository and Archive, University of Zurich

ZORA URL: <https://doi.org/10.5167/uzh-168337>

Journal Article

Published Version

Originally published at:

Krayenbühl, Niklaus (2018). Neurochirurgische Möglichkeiten bei Hirntumoren im Kindesalter. *Pädiatrie*, 1(18):27-30.

Neurochirurgische Möglichkeiten bei Hirntumoren im Kindesalter

Aufgrund des technischen Fortschritts in den letzten Jahrzehnten haben sich die Möglichkeiten der Neurochirurgie bei der Behandlung von Hirntumoren im Kindesalter weiterentwickelt. Die mikrochirurgische Behandlung konnte mittels neurophysiologischen Monitorings sicherer gemacht und die Resektionsrate mittels bildgebender Verfahren verbessert werden. Dies ist entscheidend, da die Prognose bei vielen Hirntumoren bei Kindern vom Resektionsausmass abhängt.

Von Niklaus Krayenbühl

Seit William Macewen beschrieb 1897 erstmalig die chirurgische Behandlung eines Kindes mit einem Hirntumor. Das im Alter von 14 Jahren an einem Meningeom operierte Mädchen verstarb leider acht Jahre später an einer anderen Ursache. In der danach durchgeführten Autopsie konnte man keinen intrakraniellen Tumor mehr nachweisen, woraus geschlossen wurde, dass Hirntumoren möglicherweise durch eine chirurgische Behandlung geheilt werden können. Seit dieser Zeit hat sich die Neurochirurgie stark verändert. Der wahrscheinlich wichtigste Schritt war die Einführung und die Entwicklung der Mikroneurochirurgie durch M. Gazi Yasargil in den 1970er-Jahren in Zürich (1). Sein Konzept des Operierens unter dem Mikroskop mit mikrochirurgischer Technik und bipolarer Koagulation sowie die transsystemale, transsulcale Navigation durch das Gehirn, um Tumoren zu erreichen, waren Meilensteine in der Neurochirurgie. Mit dieser Technik war es nun möglich, eine reine Läsionektomie durchzuführen, das heisst, den Tumor zu entfernen ohne das umliegende Hirngewebe zu schädigen. Auch heute noch ist dies der Grundpfeiler der neurochirurgischen Behandlung bei Hirntumoren.

Fortschritte in der Bildgebung

Auch die stark verbesserte Bildgebung durch die Einführung der Magnetresonanztomografie (MRT) in den 1980er-Jahren trug wesentlich zur Verbesserung der operativen Resultate bei. Mit ihr konnte die Ausdehnung der Tumoren sowie deren Beziehung zum umliegenden Hirngewebe besser dargestellt werden. Weitere technische Fortschritte in der MRT-Technologie sowie Geräte mit höherer Feldstärke (aktuell 3 Tesla) erlauben es heute, neben der rein anatomischen Darstellung des Tumors auch Informationen über die Durchblutung und den Stoffwechsel zu erhalten. Arterien und Venen lassen sich mit MR-Angiografie oder MR-Venografie selektiv

darstellen. Mittels Diffusions-Tensor-Imaging (DTI) und Traktografie kann man die Faserverbindungen im Gehirn und deren Relation zum Tumor genau verfolgen.

Die funktionelle MR-Bildgebung erlaubt es, Funktionen wie Motorik und Sprache relativ genau zu lokalisieren, wobei dies bei Kindern aufgrund der Kooperation erst ab einem gewissen Alter möglich ist. Mittels Computertechnik kann auch der Tumor in Relation zum Gehirn und zu den Blutgefässen dreidimensional dargestellt werden (2). Dadurch lassen sich heute Tumoroperationen noch genauer planen, und das operative Risiko im Hinblick auf neurologische Funktionseinbussen kann so noch besser abgeschätzt werden.

Die bestmögliche Tumorresektion bei gleichzeitigem Vermeiden neuer neurologischer Ausfälle ist eine Gratwanderung.

Auch im Operationssaal hat die Technik Einzug gehalten, und verschiedenste Hilfsmittel und Geräte, auf die später noch eingegangen wird, stehen heute zur Verfügung, um neurochirurgische Operationen noch sicherer, effizienter und weniger invasiv zu machen. Daneben braucht es aber auch eine spezifische Ausbildung und Erfahrung der Chirurgen sowie eine genügend hohe Fallzahl von Hirntumoroperationen. Speziell bei Kindern mit häufig komplexen Tumoren ist dies notwendig, um das bestmögliche chirurgische Resultat zu erzielen und um Morbidität und Mortalität so gering wie möglich zu halten (3).

Individuelle Indikationsstellung

Die Operation ist häufig nur ein Teil der interdisziplinären neuroonkologischen Behandlung, und der Neurochirurg sollte integriert sein in ein Behandlungsteam, das aus spezialisierten Neuroonkologen, Radioonkologen und Neurologen besteht. Dieses Team sollte gemeinsam bei

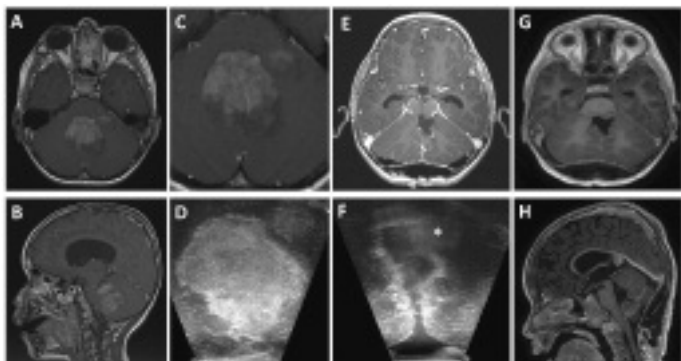


Abbildung 1: MRT-Aufnahmen eines 5-jährigen Knaben mit Hirndruckzeichen. Das Medulloblastom zeigt im MRT ein bifokales Auftreten mit einem feinen Gewebesaum dazwischen (A, B, C). Dies konnte durch den intraoperativen Ultraschall bestätigt werden (D). Nach Resektion des Haupttumors konnte das Bestehen des zweiten Tumors gezeigt werden (F*). Der Randsaum um die Resektion erscheint hyperechogen. Die intraoperative (E) und postoperative MRT (G, H) zeigen eine vollständige Tumorresektion. Der Junge hatte postoperativ keine neuen neurologischen Ausfälle.

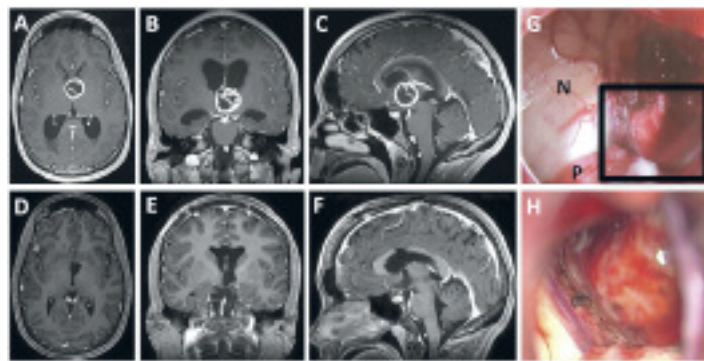


Abbildung 2: Prä- (A, B, C) und postoperative MRT-Aufnahmen (D, E, F) eines 16-jährigen Mädchens mit Hirndruckzeichen und einem pilomyxoiden Astrozytom, ausgehend vom linken Hypothalamus. Das am Ende der Operation benutzte Endoskop (G) bietet eine bessere Übersicht über den Operationssitus als das Mikroskop (H). Beim Blick über den linken Seitenventrikel und den 3. Ventrikel zeigen sich Nucleus caudatus (N) und Plexus choroideus (P). Der schwarze Rahmen entspricht dem Sichtfeld des Mikroskops von (H). Das Kind war postoperativ intakt und ist seit zwei Jahren rezidivfrei.

jedem Kind den jeweiligen individuellen Therapieplan festlegen, zumal ein neurochirurgischer Eingriff nicht immer zwingend notwendig ist. Einige Tumoren, wie beispielsweise Keimzelltumoren oder subependymale Riesenzellastrozytome (SEGA), können auch anderweitig behandelt werden.

Sollte die Indikation zu einer Operation gestellt werden, hat diese meistens zum Ziel, den Tumor unter Erhaltung der neurologischen oder neuroendokrinen Funktionen so weit wie möglich zu entfernen. Es gibt aber auch Fälle, bei denen die Entnahme einer Biopsie ausreicht. Zusätzlich

Das intraoperative neurophysiologische Monitoring hilft, gesunde Areale zu schützen; es können aber nicht alle Funktionsareale gleichermassen erfasst werden.

gibt es weitere Indikationen für neurochirurgische Eingriffe bei Hirntumoren, wie die Behebung eines durch den Tumor bedingten Hydrozephalus oder die Implantation von Kathetern zur chemotherapeutischen Behandlung.

Im Weiteren werden verschiedene technische Möglichkeiten und deren Bedeutung und Nutzen in der aktuellen Neurochirurgie aufgezeigt.

Neuronavigation

Neuronavigation wird heutzutage bei fast allen mikrochirurgischen Tumoroperationen eingesetzt. Dabei wird ein zuvor angefertigter 3-D-MRT-Datensatz des Kindes, welcher als «Landkarte» genutzt wird, mit der Oberfläche des fest fixierten Kopfes über eine Spezialkamera abgeglichen und in einen dreidimensionalen Raum gesetzt. Mit genau definierten Instrumenten, welche von der Kamera erfasst werden, kann sich nun der Chirurg während der Operation mithilfe der MRT-Aufnahmen anzeigen lassen, wo er sich gerade befindet, analog der Navigation im Auto.

Dadurch lässt sich die Kraniotomie sehr präzise an die Größe und die Ausdehnung des Tumors anpassen.

Ebenso kann der Zugang zum Tumor exakt bestimmt und durchgeführt werden. Aufgrund der Verschiebung des Gehirns durch die Reduktion der Tumormasse und den Verlust oder das gezielte Ablassen von Liquor während der Operation nimmt die Navigationsgenauigkeit mit dem Fortschreiten der Operation jedoch ab. Aus diesen Gründen ist die Neuronavigation sehr hilfreich zur Planung von Eingriffen, aber als Mittel zur genauen Tumorresektion leider nur begrenzt nutzbar.

Die Neuronavigation lässt sich auch nutzen, um grössere Läsionen in der Tiefe zu biopsieren oder um den Seitenventrikel zu punktieren – sei es für endoskopische Eingriffe oder zum Einlegen eines Ventrikelkatheters für die intrathekale Chemotherapie.

Intraoperative Bildgebung

Unter intraoperativer Bildgebung versteht man Verfahren, die es erlauben, während der Operation das Tumorgewebe im Verhältnis zum umliegenden Gehirn darzustellen. Dabei werden im Wesentlichen drei Techniken verwendet:

- die intraoperative Computertomografie (CT)
- der intraoperative Ultraschall
- die intraoperative MRT.

Jede Technik hat ihre Vor- und Nachteile.

Die CT-Untersuchung wird aufgrund der mangelnden Auflösung und der Strahlenbelastung bei Kindern praktisch nicht verwendet und hat somit keinen grossen Stellenwert in der Behandlung von Hirntumoren im Kindesalter.

Der intraoperative Ultraschall ist ein sehr hilfreiches und einfach anzuwendendes Instrument, um in Echtzeit zu navigieren. Da es eine dynamische Untersuchungsmethode ist und sowohl Darstellung als auch Interpretation vom Untersucher abhängig sind, braucht es eine gewisse Übung und Routine für den Gebrauch. Wie auch in anderen Bereichen der Medizin gibt es mittlerweile verschiedene Schallköpfe, welche verschiedene Bereiche der Auflösung abdecken. Das kann vom Übersichtsbild bis zur hochauflösenden Aufnahme zur Detaildarstellung

lung reichen. Der Vorteil des Ultraschalls gegenüber anderen Methoden beruht darauf, dass er beliebig und einfach angewendet werden kann und es keine besondere Infrastruktur oder personelle Ressourcen dazu braucht. Da sich Hirngewebe durch chirurgische Manipulation im Echosignal verändert und ähnlich wie Tumorgewebe hyperechogen erscheinen kann, ist das Erkennen von kleineren Tumorresten schwierig. In dieser Hinsicht ist der Ultraschall der MR-Technik derzeit sicherlich noch unterlegen (4).

Die Möglichkeit, intraoperativ eine MRT durchzuführen, hat sich in den letzten Jahren stark weiterentwickelt. Heute werden, auch aus wirtschaftlichen Gründen, meist MRT-Geräte verwendet, die auch in der Diagnostik eingesetzt werden. In einer sogenannten Zweiraumlösung werden diese angrenzend an den Operationssaal installiert. Die Räume sind über eine Sicherheitsschleuse miteinander verbunden. Während der Operation kann das Kind mit temporär verschlossener Wunde und steril abgedeckt zur MRT transferiert werden, um eine Bildgebung zur Resektionskontrolle durchzuführen. Die neuen Daten können dann erneut in die Neuronavigation eingespeist und deren Genauigkeit so aktualisiert werden. Ebenso können die neuen Bilder mit den präoperativen und in der Auflösung praktisch identischen Aufnahmen verglichen werden. Möglicher Resttumor kann so noch entfernt werden, und, falls eine vollständige Resektion nachgewiesen ist, dem Kind eine postoperative MRT-Untersuchung in Narkose erspart werden (*Abbildung 1*).

Der Aufwand und die Ressourcen für solche Untersuchungen sind natürlich beträchtlich, weshalb in der Regel nur eine intraoperative MRT durchgeführt wird. Zudem kann der Patient aufgrund der Konfiguration des MR-Tomografen nicht frei gelagert werden, weshalb je nach Tumorlokalisierung nicht alle Patienten dafür infrage kommen.

Wenn man die Literatur zu diesem Thema anschaut, scheint es – was die Resektionsrate anbelangt – einen Nutzen für die intraoperative MRT zu geben, mit einem vergleichbaren Komplikationsrisiko wie bei Operationen ohne MRT. Noch gibt es keine Daten über die Langzeitergebnisse bei Kindern mit Hirntumoren, welche mit MRT-Unterstützung operiert wurden, sowie keine randomisierten Studien (5). Doch dürften solche in den kommenden Jahren zu erwarten sein.

Intraoperatives neurophysiologisches Monitoring

Das intraoperative Monitoring erlaubt es, während der Operation gewisse Hirn- oder Nervenfunktionen zu messen, um deren Aufgabe zu erhalten. Bei Veränderung im Monitoring kann der Chirurg möglicherweise frühzeitig reagieren, um die betroffenen Strukturen zu schonen oder seine Strategie ändern.

Beim neurophysiologischen Monitoring gibt es einerseits Methoden, bei denen man Hirnnerven, den primären Motorkortex oder die Pyramidenbahn direkt elektrisch stimuliert und die Reizantwort im Kennmuskel elektrisch misst und eventuell auch visuell nachweisen kann. Andererseits gibt es die Möglichkeit, die Funktion sensorischer oder motorischer Bahnen von aussen durch einen Reiz an der Körperoberfläche zu stimulieren und so deren Funktion zu überprüfen, wie zum Beispiel mit so-

matosensorischen Potenzialen (SEP), akustisch evozierten Potenzialen (AEP) oder motorisch evozierten Potenzialen (MEP).

Allgemein kann man sagen, dass sich das neurophysiologische Monitoring zum Goldstandard entwickelt hat, was die Erhaltung der Funktion anbelangt. Es können aber nicht alle Funktionen des Gehirns gemessen werden, und speziell bei Kindern gilt es, dem sich entwickelnden Nervensystem Rechnung zu tragen, was Messungen im Vergleich zu Erwachsenen schwieriger machen kann (6).

Endoskopie

Die Endoskopie wird häufig benutzt, um supra- und intraselläre Raumforderungen wie Kraniopharyngeome oder Hypophysenadenome transnasal/transsphenoidal zu entfernen. Das Endoskop erlaubt in diesen Fällen eine gute Ausleuchtung und Visualisierung des Operationssitus. Eine sehr feine, bimanuelle Präparation der Strukturen kann sich aber aufgrund der engen Platzverhältnisse zum Teil schwierig gestalten.

Die Endoskopie spielt zusätzlich eine wichtige Rolle bei der Behandlung des obstruktiven Hydrozephalus bei Tumoren, welche den Liquorabfluss im Bereich des Aquädukts oder des 4. Ventrikels behindern. Dabei wird über eine Ventrikulostomie am Boden des 3. Ventrikels ein neuer Abfluss des Liquors in die Cisterna interpe-

Die Stereotaxie erlaubt es unter anderem, Katheter in Hirntumoren einzuführen, um Chemotherapeutika gezielt zu applizieren.

duncularis und die präpontine Zisterne geschaffen, wodurch die Einlage eines Shunts häufig vermieden werden kann. In gewissen Fällen, wie zum Beispiel bei Keimzelltumoren, welche sich in der Pinealisregion oder am Boden des 3. Ventrikels manifestieren, kann auch gleichzeitig über das Endoskop eine Biopsie durchgeführt werden. Selten können zudem kleinere intraventrikuläre Tumore oder Zysten endoskopisch komplett entfernt werden.

Die Endoskopie kann auch zusätzlich als Ergänzung zur mikrochirurgischen Technik genutzt werden. Speziell abgewinkelte Optiken von 30 oder 45 Grad erlauben es, mit dem Mikroskop verdeckte Ecken einzusehen und so noch mögliche Tumorreste zu identifizieren und zu entfernen. Zudem erlaubt das Endoskop eine grössere Übersicht über den Operationssitus aufgrund des weiteren Blickwinkels (*Abbildung 2*).

Stereotaxie

Die Stereotaxie ist eine Methode, um gewisse Strukturen im Gehirn auf den Millimeter genau zu treffen. Sie wird verwendet, um von sehr kleinen, tief oder sehr eloquent* gelegenen Tumoren eine Biopsie zu entnehmen, wie zum Beispiel von Tumoren im Bereich des Hirnstamms oder des Diencephalons. Dabei wird in Narkose ein Rahmen am Kopf des Kindes angelegt, welcher als Koordinatensystem dient. Mit diesem Rahmen wird danach eine MRT durchgeführt. Sie erlaubt, den Zielpunkt mit höchster Genauigkeit zu berechnen und den Weg zum Ziel genau zu definieren. Im Operationssaal erfolgt

* Als eloquente Hirnareale bezeichnet man beispielsweise Areale wie Motorkortex, Sprachregion und Sehrinde. Läsionen in eloquenten Hirnbereichen können besonders gravierende Folgen haben.

dann die Probeentnahme über ein kleines Bohrloch. Dazu wird eine Zielvorrichtung an den Rahmen montiert und anhand der berechneten Koordinaten die genaue Richtung sowie die Länge der Biopsienadel eingestellt, welche dann über das Bohrloch zum Zielpunkt vorge-schoben wird.

Eine weitere Möglichkeit, diese stereotaktische Technik zu nutzen, besteht darin, Katheter in Hirntumoren einzuführen und darüber Chemotherapeutika zu applizieren, welche sonst die Blut-Hirn-Schranke kaum oder gar nicht überwinden könnten. Insbesondere beim diffusen intrinsischen pontinen Gliom (DIPG), einem sehr malignen und schwierig zu behandelnden Hirntumor, scheint dies ein möglicher therapeutischer Ansatz für die Zukunft zu sein (7).

Mortalität und Prognose

Dank des technischen Fortschritts haben sich die Möglichkeiten der Neurochirurgie bei der Behandlung von Hirntumoren im Kindesalter weiterentwickelt, sowohl die Sicherheit der Eingriffe als auch das Resektionsausmass wurden gesteigert. Dies ist ein bedeutender Fortschritt, weil die Prognose bei vielen Hirntumoren bei Kindern vom Resektionsausmass abhängig ist.

Dennoch stellt die Gratwanderung zwischen bestmöglicher Tumorresektion und dem Vermeiden neuer neurologischer Ausfälle grosse Herausforderungen an das Behandlungsteam. In Abhängigkeit der Grösse, der anatomischen Lokalisation und der möglichen Histologie des Tumors und unter Berücksichtigung des Alters und des klinischen Zustandes des Kindes muss im neuroonkologischen Team gemeinsam das Ziel der Behandlung festgelegt werden.

Die 30-Tage-Mortalität nach neurochirurgischen Interventionen bei Kindern mit Hirntumoren liegt gemäss Literatur bei 1,2 bis 2,7 Prozent und bei Kleinkindern, bei denen die aggressivsten Hirntumoren auftreten, bei bis zu 7,23 Prozent (8). Diese Zahl erscheint relativ hoch und widerspiegelt möglicherweise, dass nach wie vor Kinder an wenig spezialisierten Zentren mit niedrigen Fallzahlen behandelt werden. Vielleicht wurden aber auch die Kinder erst spät überwiesen und präsentierten sich in einem klinisch sehr schlechten Zustand. Wie unsere Erfahrung am Kinderspital Zürich über die letzten 20 Jahre zeigt,

kann die Mortalität der neurochirurgischen Behandlung auf deutlich unter 1 Prozent gesenkt werden, zumal der letzte mit einer Operation in Zusammenhang stehende Todesfall im Jahr 1997 vorkam.

Die Gesamtprognose von Kindern mit Hirntumoren hängt aber weiterhin von verschiedenen Faktoren ab. Es besteht Hoffnung, dass Fortschritte in der medikamentösen oder immunologischen Therapie die Heilungsrate von Hirntumoren weiter verbessern. Die Neurochirurgie wird dabei nach Möglichkeiten suchen, um diese Wirkstoffe noch minimalinvasiver und gezielter an den Wirkungsort zu bringen und somit hoffentlich auch in Zukunft einen Beitrag zur neuroonkologischen Behandlung leisten zu können.

Korrespondenzadresse:

PD Dr. med. Niklaus Krayenbühl
Co-Leiter pädiatrische Neurochirurgie
Universitäts-Kinderspital Zürich – Eleonorenstiftung
Steinwiesstrasse 75
8032 Zürich
E-Mail: Niklaus.Krayenbuehl@kispi.uzh.ch

Interessenlage: Der Autor deklariert keine potenziellen Interessenkonflikte.

Literatur:

1. Yasargil MG: A legacy of microneurosurgery: memoirs, lessons, and axioms. *Neurosurgery* 1999; 45(5): 1025–1092.
2. Harput MV et al.: Three-dimensional reconstruction of the topographical cerebral surface anatomy for presurgical planning with free OsiriX Software. *Neurosurgery* 2014; 10 (Suppl 3): 426–435.
3. Smith ER et al.: Craniotomy for resection of pediatric brain tumors in the United States, 1988 to 2000: Effect of provider caseloads and progressive centralization and specialization of care. *Neurosurgery* 2004; 54(3): 553–565.
4. Smith H et al.: Correlation between intraoperative ultrasound and postoperative MRI in pediatric tumor surgery. *J Neurosurg Pediatr* 2016; 18(5): 578–558.
5. Choudhri AF et al.: 3T intraoperative MRI for management of pediatric CNS neoplasms. *AJNR Am J Neuroradiol* 2014; 35(12): 2382–2387.
6. Coppola A et al.: Intra-operative neurophysiological mapping and monitoring during brain tumour surgery in children: an update. *Childs Nerv Syst* 2016; 32(10): 1849–1859.
7. Anderson RC et al.: Convection-enhanced delivery of topotecan into diffuse intrinsic brainstem tumors in children. *J Neurosurg Pediatr* 2013; 11(3): 289–295.
8. Hankinson TC et al.: Short-term mortality following surgical procedures for the diagnosis of pediatric brain tumors: outcome analysis in 5533 children from SEER, 2004–2011. *J Neurosurg Pediatr* 2016; 17(3): 289–297.