



**University of  
Zurich**<sup>UZH</sup>

**Zurich Open Repository and  
Archive**

University of Zurich  
Main Library  
Strickhofstrasse 39  
CH-8057 Zurich  
[www.zora.uzh.ch](http://www.zora.uzh.ch)

---

Year: 2014

---

## Therapie der extraintestinalen CED-Manifestationen

Zeitz, J ; Vavricka, S R

Abstract: Morbus Crohn und Colitis ulcerosa sind chronisch-entzündliche Darmerkrankungen (CED), die nicht auf das Gastrointestinalesystem beschränkt sind. Zusätzlich können diverse Organsysteme mit betroffen sein, was die CED zu einer Systemerkrankung macht. Die häufigsten extraintestinalen Manifestationen beinhalten muskuloskelettale, ophthalmologische, dermatologische und hepatobiliäre Erkrankungen, obwohl prinzipiell jedes Organsystem betroffen sein kann. Sie können signifikant zur Morbidität von CED-Patienten beitragen und die Lebensqualität deutlich einschränken. Die Betreuung sollte aufgrund der Vielfalt der betroffenen Organsysteme interdisziplinär durch ein in der CED-Behandlung geschultes medizinisches Personal erfolgen. Ein frühes Erkennen von extraintestinalen Manifestationen ermöglicht eine gezielte Therapie und verringert die Gesamtmorbidität der betroffenen Patienten. Insbesondere kann eine effektive Erhaltungstherapie das Auftreten von Manifestationen, die eng mit der Krankheitsaktivität der zugrunde liegenden CED verknüpft sind, vermeiden helfen. Neben spezifischen Interventionen, die nicht mit der Krankheitsaktivität der CED verknüpft sind, spielt eine antiinflammatorische oder immunmodulatorische Therapie eine entscheidende Rolle. Zudem gewinnt die Verwendung einer TNF-Hemmer-Therapie in der Behandlung von verschiedenen extraintestinalen Manifestationen zunehmend an Bedeutung.

DOI: <https://doi.org/10.1007/s00053-014-0470-9>

Posted at the Zurich Open Repository and Archive, University of Zurich

ZORA URL: <https://doi.org/10.5167/uzh-172009>

Journal Article

Published Version

Originally published at:

Zeitz, J; Vavricka, S R (2014). Therapie der extraintestinalen CED-Manifestationen. *Colo-Proctology*, 36(6):439-446.

DOI: <https://doi.org/10.1007/s00053-014-0470-9>

# Therapie der extraintestinalen CED-Manifestationen

## Eine schwierige Herausforderung

### Vorbemerkungen

Die chronisch-entzündlichen Darmerkrankungen (CED), Morbus Crohn und Colitis ulcerosa (CU), betreffen hauptsächlich den Gastrointestinaltrakt. Sie sind jedoch auch häufig mit einer Vielzahl an extraintestinalen Manifestationen (EIM) vergesellschaftet [1]. Dazu werden Hautmanifestationen wie Erythema nodosum und das Pyoderma gangraenosum, Augenbeteiligungen wie die Episkleritis und Uveitis, Gelenkmanifestationen wie die periphere und axiale Arthritis gezählt. Eine weitere Entität ist die primär sklerosierende Cholangitis (PSC). EIM finden sich bei Patienten mit Morbus Crohn in 20–40% und bei Patienten mit Colitis ulcerosa in 15–20% der Fälle [2–4]. Während das Erythema nodosum, die periphere Arthritis und die Episkleritis größtenteils in Abhängigkeit von der CED-Aktivität verlaufen, können die Uveitis, das Pyoderma gangraenosum und die PSC unabhängig davon auftreten [5].

Trotz intensiver Forschung und zunehmender klinischer Erfahrung im Umgang mit EIM bleibt ihre Behandlung ein schwieriges Thema. Aufgrund der Fülle von involvierten Organsystemen sollte sie am besten durch ein spezialisiertes interdisziplinäres Team durchgeführt werden. In diesem Artikel werden das klinische Management und die Behandlungsmöglichkeiten bei den verschiedenen ex-

traintestinalen CED-Manifestationen beleuchtet (Zusammenfassung in **Tab. 1**).

### Arthritis und Arthropathie

#### Epidemiologie

Die Diagnose einer CED-assoziierten nichtaxialen Arthritis und Arthropathie erfolgt klinisch. Die Einteilung wurde durch die Oxfordgruppe festgelegt [6]:

- Typ I ist eine akute, selbstlimitierende (<10 Wochen), pauciartikuläre (<5 Gelenke betreffend) Arthropathie der großen Gelenke.
- Typ II ist eine polyartikuläre Arthropathie und betrifft die kleinen Gelenke. Die Symptome können für Monate bis Jahre persistieren.

Während der Typ I im Rahmen der Aktivität der CED auftritt, ist der Typ II größtenteils unabhängig von der zugrunde liegenden CED [6]. Die Prävalenz vom Typ II beträgt für CU und M. Crohn 2–4%. Zu der axialen Arthritis werden die ankylosierende Spondylitis und die Sakroiliitis gezählt, sie treten bei 2–6% der CED-Patienten auf [7]. Eine Arthritis tritt häufiger bei M.-Crohn- als bei CU-Patienten auf, auch sind Frauen und Patienten mit einer Kolonbeteiligung häufiger betroffen [2, 3, 6].

### Behandlung

Die Behandlung einer mit CED-assoziierten Arthritis und Arthropathie ist hauptsächlich empirisch und sollte sich an der Schwere der Symptome und der Assoziation mit der Aktivität der Grundkrankheit orientieren.

**Typ-I-Arthritis.** Der Krankheitsverlauf der Typ-I-Arthritis ist eng mit der Aktivität der zugrunde liegenden CED verknüpft. Zur Verwendung kommen Steroide, Immunmodulatoren und TNF-Hemmer [8, 9]. Da diese Form der Arthritis selbstlimitierend ist, sind die Symptome meist nach spätestens 10 Wochen rückläufig [6]. Zur Linderung der Symptome kommen zusätzlich Physiotherapie und Ruhigstellung in Frage. Als analgetische Therapie werden nichtsteroidale Antirheumatika (NSAR) wie auch selektive COX-2-Inhibitoren eingesetzt; jedoch sollten sie nur über einen kurzen Zeitraum verwendet werden, da sie die zugrunde liegende CED verstärken können [10]. Eine Verbesserung der Symptome kann durch die Zugabe von Sulfasalazin erreicht werden: auf der einen Seite durch den antiarthritischen Effekt und auch durch die Verhinderung eines Re-

zidivis [11]. Symptomatische Schmerzlin-  
derung kann zusätzlich durch Ruhe und  
Physiotherapie erreicht werden. Des Wei-  
teren kann eine Steroidinjektion in die am  
stärksten betroffenen Gelenke versucht  
werden, was jedoch meist nur eine tem-  
poräre Linderung der Beschwerden ver-  
schafft.

**Typ-II-Arthritis.** Da die Symptome bei  
der Typ-II-Arthritis über Jahre persistie-  
ren können, ist oft eine Langzeitbehand-  
lung indiziert. Zur Verwendung kommen  
häufig Sulfasalazin oder auch bei schwe-  
reren Verlaufsformen Methotrexat (MTX)  
und systemische Steroide. In einigen Stu-  
dien konnte auch ein beeindruckender Ef-  
fekt einer TNF-Hemmer-Therapie mit In-  
fliximab (IFX) gezeigt werden [12, 13].

**Axiale Arthritis.** Bei der Behandlung der  
axialen Arthritis spielt intensive Physio-  
therapie eine entscheidende Rolle, die  
Hauptstützen der medikamentösen The-  
rapie sind NSAR [8]. Sulfasalazin, Metho-  
trexat und Azathioprine werden bei der  
ankylosierenden Spondylitis mit axialer  
Symptomatik als ineffektiv oder nur mäßig  
effektiv angesehen. Sollte eine NSAR-  
Therapie sich als nicht effektiv genug zei-  
gen oder nicht vertragen werden, dann  
können IFX oder Adalimumab (ADA)  
zum Einsatz kommen [14]. Das dabei vor-  
handene (wenn auch geringe) Risiko von  
schweren Infektionen sollte nicht außer  
Acht gelassen werden.

## Hautbeteiligung

### Epidemiologie

Die Prävalenz von verschiedenen Hautbe-  
teiligungen im Rahmen einer CED wird  
zwischen 2 und 34% angegeben [15]. Die  
Diagnose einer Hautmanifestation bei  
CED ist eine klinische Diagnose, basie-  
rend auf ihren charakteristischen klini-  
schen Merkmalen und dem Ausschluss  
anderer spezifischer Hauterkrankungen  
[8, 9]. Zu den häufigsten Hautbeteiligun-  
gen gehören:

- Pyoderma gangraenosum (■ Abb. 1),
- Erythema nodosum (■ Abb. 2),
- aphtöse Stomatitis.

Das Erythema nodosum tritt meist wäh-  
rend aktiver CED-Phasen auf und ist  
durch schmerzhafte erhabene, rötlich-  
violette Knoten, häufig im Bereich der  
Schienbeine, charakterisiert. Patienten  
mit M. Crohn (10–15%) sind häufiger be-  
troffen als solche mit CU (3–10%; [2, 3, 16,  
17]).

Den Hautläsionen des Pyoderma  
gangraenosum geht häufig ein Trauma  
voraus, das auch viele Jahre zurückliegen  
kann. Es kann am ganzen Körper auftre-  
ten, meist, wie auch im Falle des Erythe-  
ma nodosum, im Bereich der Schienbei-  
ne oder auch an angrenzenden Bereichen  
von Stomas. Das Pyoderma gangraeno-  
sum ist eine Ausschlussdiagnose und  
wird häufig fehlagnostiziert. Es ist mit  
1–2% sowohl bei M. Crohn als auch bei  
CU deutlich seltener anzutreffen als das  
Erythema nodosum.

Die aphtöse Stomatitis ist bei 10% der  
M.-Crohn- und 4% der CU-Patienten an-  
zutreffen, in einer Schweizer Kohorten-  
studie war sie mit einer Gesamtprävalenz  
von 7,4% die zweithäufigste anzutreffen-  
de EIM [3].

Das Sweet-Syndrom (■ Abb. 3) wird  
in einigen Arbeiten ebenfalls als EIM bei  
CED beschrieben [18, 19]. Es gehört zu  
den akuten neutrophilen Dermatosen, zu  
denen auch das Pyoderma gangraeno-  
sum zählt, kann jedoch durch das Ausse-  
hen, die Verteilung und die histologischen  
Merkmale davon unterschieden werden.  
Es besteht eine Prädisposition für Patien-  
ten mit Kolonbeteiligung (100%), Patien-  
ten mit anderen EIM (77%) und Frauen  
(87%). Die Hautveränderungen gehen  
meist mit aktiver Krankheitsaktivität ein-  
her (67–80%), jedoch können diese auch  
in 21% der Fälle den intestinalen Sympto-  
men vorausgehen [15].

### Behandlung

**Pyoderma gangraenosum.** Da das Pyo-  
derma gangraenosum invalidisierend sein  
kann, sollte das primäre therapeutische  
Ziel eine schnelle Heilung sein. Kern der  
Behandlung ist eine effektive Immunsup-  
pression. Am häufigsten kommen dabei  
hochdosierte systemische Steroide zum  
Einsatz (0,5–2 mg/kg/Tag), während in-  
travenöses Cyclosporin oder Tacrolimus

für steroidrefraktäre Fälle vorgesehen  
sind [11, 20, 21].

Seit der Einführung einer TNF-hem-  
menden Therapie mit Infliximab (IFX)  
haben sich neue Möglichkeiten für eine  
effektive Therapie ergeben. In einer ers-  
ten randomisierten placebokontrollierten  
Multizenterstudie ließ sich 2006 ein kli-  
nisches Ansprechen von insgesamt 69%  
nach 4- und 6-wöchiger Behandlung mit  
5 mg/kg intravenösem IFX erreichen; 21%  
der Patienten waren bei Woche 6 in kom-  
pletter Remission [22].

**Erythema nodosum.** Bei der Therapie  
des Erythema nodosum steht die Behand-  
lung der zugrunde liegenden CED im Vor-  
dergrund. Dabei kommen Steroide zum  
Einsatz. In schwereren oder steroidrefrak-  
tären Fällen kann eine immunmodulato-  
rische Therapie oder eine TNF-Hemmer-  
Therapie mit IFX oder ADA, allein oder in  
Kombination, diskutiert werden [9, 11].

**Aphtöse Stomatitis.** Bei der aphtösen  
Stomatitis kann eine Behandlung der  
CED erfolgreich sein. Zur symptomati-  
schen Therapie kann 2%iges Lidocain-Gel  
verwendet werden. Zusätzlich kann eine  
topische Steroidtherapie mit 0,1% Triam-  
cinolon-Paste oder 0,5 mg/5 ml Dexam-  
ethason-Mundspülung oder auch eine to-  
pische antientzündliche Therapie mit  
5%iger Amlexanox-Paste zu einer verbes-  
serten Heilung führen [24].

**Sweet-Syndrom.** Beim Sweet-Syndrom  
sind in der Literatur diverse Therapieop-  
tionen beschrieben (u. a. Prednison p.o.,  
Methylprednisolon i.v., Dapson, Colchi-  
zin, Indemethacin, Cyclosporin, TNF-  
Hemmer, topische Steroide). Als primäre  
Therapie sollte, sobald die Diagnose  
gestellt werden konnte, eine topische und  
systemische Therapie mit Steroiden (0,5–  
1 mg/kg/Tag) initiiert werden [23].

## Augenbeteiligung

### Epidemiologie

Bei CED-Patienten kann es im Verlauf  
der Erkrankung in 4–12% der Fälle zu  
einer Augenbeteiligung kommen [25].  
Am häufigsten sind dabei die Episkleritis  
und die Uveitis anzutreffen. Die Häufig-

keit wird in verschiedenen Kohortenstudien M. Crohn und CU mit 3–6% angegeben [2, 4]. In einer kürzlich durchgeführten Schweizer Kohortenstudie zeigte sich eine Prävalenz der Uveitis von 4% bei CU- und von 6% bei M.-Crohn-Patienten [3]. Die Uveitis tritt in Verbindung mit einer CED häufig beidseitig auf, kann sehr langdauernd sein und ist durch verschwommene Sicht, Photophobie, Augen- und Kopfschmerzen gekennzeichnet. Die Episkleritis äußert sich meist durch hyperämische Skleren und ist meist schmerzlos. Die Diagnose kann erst nach Ausschluss einer Uveitis gestellt werden.

### » Bei Patienten mit Langzeitsteroidtherapie müssen regelmäßige ophthalmologische Kontrollen stattfinden

Als Komplikation eines chronischen Steroidgebrauchs kann es bei bis zu 25% der Patienten, die eine Steroiddosis von  $\geq 15$  mg Prednison über einen Zeitraum von einem Jahr einnehmen, zu einem posterioren subkapsulären Katarakt kommen. Deshalb sollten bei Patienten mit einer Langzeitsteroidtherapie regelmäßige ophthalmologische Kontrollen stattfinden [26].

### Behandlung

**Episkleritis.** Die Episkleritis ist meist selbstlimitierend und muss für gewöhnlich nicht spezifisch behandelt werden. Im Vordergrund stehen eine Behandlung der zugrunde liegenden CED, zusammen mit einer Analgesie und topischen Steroiden [25, 27]. Bei der Gabe von topischen Steroiden muss streng auf die mögliche Entwicklung von Infektionen, Ulzerationen und Uveitiden geachtet werden.

**Uveitis.** Bei der Uveitis handelt es anders als bei der Episkleritis aufgrund des potenziellen Risikos eines Sehverlustes um einen *ophthalmologischen Notfall*. Die Therapie umfasst üblicherweise eine Kombination aus topischen und systemischen Steroiden. Azathioprin, Methotrexat und TNF-Hemmer sind therapierefraktären Fällen vorbehalten [8, 9].

coloproctology 2014 · 36:439–446 DOI 10.1007/s00053-014-0470-9  
© Springer-Verlag Berlin Heidelberg 2013

J. Zeitz · S.R. Vavricka

## Therapie der extraintestinalen CED-Manifestationen. Eine schwierige Herausforderung

### Zusammenfassung

Morbus Crohn und Colitis ulcerosa sind chronisch-entzündliche Darmerkrankungen (CED), die nicht auf das Gastrointestinalsystem beschränkt sind. Zusätzlich können diverse Organsysteme mit betroffen sein, was die CED zu einer Systemerkrankung macht. Die häufigsten extraintestinalen Manifestationen beinhalten muskuloskeletale, ophthalmologische, dermatologische und hepatobiliäre Erkrankungen, obwohl prinzipiell jedes Organsystem betroffen sein kann. Sie können signifikant zur Morbidität von CED-Patienten beitragen und die Lebensqualität deutlich einschränken. Die Betreuung sollte aufgrund der Vielfalt der betroffenen Organsysteme interdisziplinär durch ein in der CED-Behandlung geschultes medizinisches Personal erfolgen. Ein frühes Erkennen von extraintestinalen Manifestationen ermöglicht eine gezielte Therapie und verringert die Gesamt-

morbidität der betroffenen Patienten. Insbesondere kann eine effektive Erhaltungstherapie das Auftreten von Manifestationen, die eng mit der Krankheitsaktivität der zugrunde liegenden CED verknüpft sind, vermeiden helfen. Neben spezifischen Interventionen, die nicht mit der Krankheitsaktivität der CED verknüpft sind, spielt eine antiinflammatorische oder immunmodulatorische Therapie eine entscheidende Rolle. Zudem gewinnt die Verwendung einer TNF-Hemmertherapie in der Behandlung von verschiedenen extraintestinalen Manifestationen zunehmend an Bedeutung.

### Schlüsselwörter

Chronisch-entzündliche Darmerkrankungen (CED) · Morbus Crohn · Colitis ulcerosa · Immunmodulatorische Therapie · TNF-Hemmertherapie

## Therapy of extraintestinal manifestation in CIBD. A difficult challenge

### Abstract

Crohn's disease and ulcerative colitis are chronic inflammatory bowel diseases (CIBD) which are not limited to the gastrointestinal system. Diverse other organ systems can be affected which makes CIBD into a systemic disease. The most common extraintestinal manifestations include musculoskeletal, ophthalmological, dermatological and hepatobiliary diseases although every organ system can principally be affected. They can make a significant contribution to morbidity in patients with CIBD and severely limit the quality of life. Due to the multitude of affected organ systems treatment is interdisciplinary and carried out by medical personnel trained in the treatment of CIBD. Early recognition of extraintestinal manifestations allows targeted therapy and reduces the total morbidity of

affected patients. An effective maintenance therapy in particular can help to avoid the occurrence of manifestations which are closely linked to the disease activity of the underlying CIBD. Apart from specific interventions which are not linked to the disease activity of CIBD, anti-inflammatory and immunomodulatory therapies play a decisive role. Additionally, the use of tumor necrosis factor (TNF) inhibition therapy is becoming increasingly more important for the treatment of various extraintestinal manifestations.

### Keywords

Chronic inflammatory bowel diseases (CIBD) · Crohn's disease · Ulcerative colitis · Immunomodulatory therapy · Tumor necrosis factor inhibition therapy

## Primär sklerosierende Cholangitis

### Epidemiologie

Die primär sklerosierende Cholangitis (PSC) ist eine seltene chronisch-cholestatische Erkrankung des hepatobiliären Systems, bei der es durch chronische Entzündung und Fibrose zu einer Destruk-

tion der intra- und extrahepatischen Gallenwege kommt. Sie kann unbehandelt zu Leberversagen und Tod führen. PSC-Patienten haben ein 10–20%iges Lebenszeitrisiko eines cholangiozellulären Karzinoms [28]. Ein erster Zusammenhang zwischen PSC und CED wurde erstmals 1965 beschrieben [29]. In einer schwedischen Kohorte von 1500 CU-Patienten

**Tab. 1** Behandlungsmöglichkeiten extraintestinaler CED-Manifestationen

Extraintestinale Manifestation	Beschreibung	Chance <sup>a</sup>	EIM-Prävalenz	Urs. Beh. <sup>b</sup>	Therapie	Lokale Therapie
<b>Gelenke</b>						
Typ-1-Arthropathie	Große Gelenke, selbstlimitierend (<10 Wochen), pauciartikulär (<5 Gelenke)	+	MC 6–11 CU 2,7–3,6%	+	Sulfasalazin, Steroide, TNF-Ak, kurzzeitig NSAR und COX-2-Hemmer	Physiotherapie, intraartikulär Steroide
Typ-2-Arthropathie	Kleine Gelenke, polyartikulär (>5 Gelenke), Dauer: Monate bis Jahre	–	2–4% bei CED	–	Sulfasalazin, MTX, IFX	
Sakroiliitis	Gesäßschmerzen nach längerem Sitzen oder Liegen, die sich bei Bewegung bessern	–	2–6% bei CED	–	IFX, ADA, kurzzeitig NSAR und COX-2-Hemmer	
Ankylosierende Spondylitis	Chronisch-entzündliche Rückenschmerzen (in der Nacht und in Ruhe, gebessert durch Bewegung), Morgensteifigkeit, eingeschränkte Flexion der Wirbelsäule	–	2–6% bei CED			
<b>Haut</b>						
Erythema nodosum	Schmerzhafte, rötlich-violette Knoten, v. a. Schienbein	+	MC 10–15% CU 3–10%	+	Steroide, AZA, TNF-Ak	
Pyoderma gangraenosum	Vorangegangene Traumata, v. a. Schienbein, rund um Stomas	+	1–2% bei CED	+	Steroide, iv. CyA, Tacrolimus, TNF-Ak	Topische Steroide
Sweet-Syndrom	Schmerzhafte rote Papeln oder Knoten meist im Bereich von Gesicht, Hals und Extremitäten. Häufig asymmetrisch verteilt. Patienten mit Kolonbeteiligung, v. a. Frauen	+	Selten, aktuell nur Fallbeschreibungen	+	Steroide, Dapson, Colchizin, Indomethazin, CyA, TNF-Ak	Topische Steroide
Aphtöse Stomatitis	Oberflächliche runde Ulzerationen mit zentraler fibrinöser Membran und erythematösem Hof	+	MC 10% CU 4%	+		Lidocain-Gel, topische Steroide, Amlexanox-Paste

Fortsetzung auf Seite 443

ließ sich eine PSC-Prävalenz von 3,7%, in einer ungarischen von 1,6% nachweisen.

Rund 70% der PSC-Patienten leiden an einer CU. Für M. Crohn sind niedrigere Prävalenzen von 1–2% beschrieben [2, 3, 11, 30].

Bei knapp 10% der PSC-Patienten mit werden erhöhte IgG4-Konzentrationen im Serum gefunden. Diese sog. IgG4-assoziierte Cholangitis muss von der eigentlichen PSC unterschieden werden. Die

Cholangitis bei diesen Patienten spricht auf eine Steroidtherapie an [31].

Tab. 1 Behandlungsmöglichkeiten extraintestinaler CED-Manifestationen (Fortsetzung)						
Extraintestinale Manifestation	Beschreibung	Chance <sup>a</sup>	EIM-Prävalenz	Urs. Beh. <sup>b</sup>	Therapie	Lokale Therapie
<b>Augen</b>						
Episkleritis	Gerötete Skleren und Konjunktiven. Kann schmerzlos sein, Brennen und Juckreiz möglich	(+)	4–12% bei CED	–	Selbstlimitierend	Topische Steroide
Uveitis	Häufig beidseitig, schwerwiegend und langandauernd. Augenschmerzen, verschwommene Sicht, Photophobie, Kopfschmerzen	–	3–6% bei CED	–	Systemische Steroide, AZA; MTX, TNF-Ak	Topische Steroide
<b>Verschiedene</b>						
Primär sklerisierende Cholangitis IgG4-assoziierte Cholangitis	Chronisch-cholestatiche Erkrankung des hepato-biliären Systems. Destruktion der intra- und extrahepatischen Gallenwege durch chron. Entzündung und Fibrose	–	CU 3,7% MC 1–2%	–	UDCA 10–15 mg/kg (Nutzen nicht gesichert, s. Text), Lebertransplantation, bei IgG4-assoziiierter Cholangitis Steroidtherapie	ERCP
Osteoporose	Reduktion der Knochendichte. Auftreten von Frakturen ohne adäquates Trauma. Keilwirbelbildung im Bereich der Wirbelsäule	(+)	18–42%	–	Vitamin D und Kalziumsubstitution, Biphosphonate	–
Thrombosen	Tiefe Venenthrombosen und Lungenembolien	+	1–6%	–	Therapeutische Antikoagulation Risikostratifizierung und bei Bedarf Thromboseprophylaxe	–

<sup>a</sup>Abhängig von der CED-Aktivität, <sup>b</sup>Behandlung der zugrunde liegenden Krankheit. ADA Adalimumab, AZA Azathioprin, CU Colitis ulcerosa, CyA Cyclosporin A, ERCP endoskopisch retrograde Cholangiopankreatikographie, IFX Infliximab, MC Morbus Crohn, MTX Methotrexat, TNF-Ak Antikörper gegen Tumornekrosefaktor, UDCA Ursodeoxycholsäure

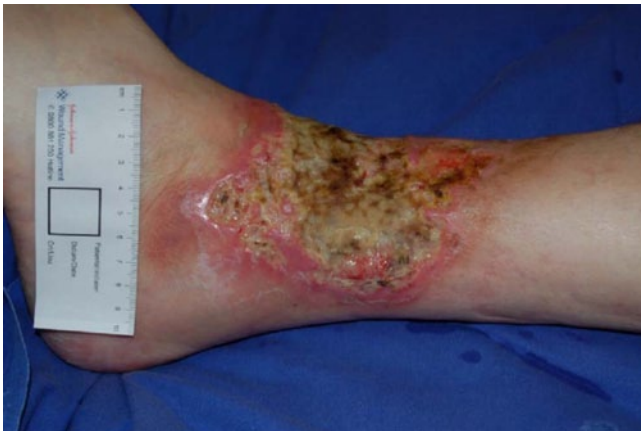## Behandlung

In der Vergangenheit wurden verschiedenste Therapieoptionen für die PSC evaluiert. Obwohl der Nutzen nicht gesichert ist, ist aktuell die Therapie der Wahl eine Behandlung mit Ursodeoxycholsäure (UDCA). Es wird entsprechend der aktuellen Studienlage in einer niedrigen bis mittleren Dosierung von 10–15 mg/kg angewendet. Die Studienlage zur Frage einer chemopräventiven Wirkung von UDCA auf die Entwicklung einer kolorektalen Neoplasie bzw. eines cholangiozellulären Karzinoms ist ebenfalls unklar.

In einer kürzlich durchgeführten Metaanalyse zeigten sich jedoch Hinweise für eine Reduktion des Adenom- bzw. Kolonkarzinomrisikos durch Anwendung von UDCA [32]. Ob eine Hochdosis-UDCA-Therapie einen Vorteil gegenüber einer niedrigen Dosierung hat, wird kontrovers diskutiert [28]. Bei Patienten mit CU und PSC wurde sogar ein erhöhtes Risiko für die Entwicklung einer kolorektalen Neoplasie nach hochdosierter UDCA-Therapie nachgewiesen [33]. Auch der PCS-Verlauf scheint unter einer Hochdosistherapie mit UDCA ungünstiger zu sein [34].

Aktuell gibt es keinen sicheren Hinweis für den Nutzen einer TNF-hemmenden Therapie mit Infliximab oder Adalimumab [35]. Auch für die Anwendung von weiteren Therapieoptionen (z. B. Steroide, Cyclosporin, Tacrolimus, Methotrexat) gibt es nur limitierte klinische Erfahrung mit Verbesserung der Leberwerte, aber ohne sichere Hinweise für eine histologische Verbesserung [11]. Allerdings muss eine IgG4-assoziierte Cholangitis ausgeschlossen werden, da diese auf eine Steroidtherapie anspricht [31].

Eine endoskopische Therapie von dominanten Strikturen kann den langfristi-



**Abb. 1** ◀ Pyoderma gangraenosum am linken Fuß eines 50-jährigen Patienten mit M. Crohn

gen Verlauf positiv beeinflussen. Durch eine orthotope Lebertransplantation wird ein gutes Outcome bei Patienten mit einer PSC im Endstadium ermöglicht [34].

## Osteoporose und Osteopenie

### Epidemiologie

Bei CED wird häufig eine erniedrigte Knochendichte beobachtet, hauptsächlich bedingt durch Vitamin-D- und Kalziummangel, Malnutrition und eine mögliche Steroidtherapie. Der Goldstandard für die Messung der Knochendichte ist die DEXA („dual-energy X-ray absorptiometry“).

Die WHO hat die Osteoporose definiert als eine Knochendichte von 2,5 Standardabweichungen unter dem Durchschnittswert für junge erwachsene Frauen [36]. Die Hälfte der CED-Patienten entwickelt im Verlauf eine signifikante Reduktion der Knochendichte [37].

Die Prävalenz von Osteoporose bei CED-Patienten wird in der Literatur zwischen 18 und 42% angegeben [38]. Bei CU-Patienten scheint sie niedriger zu sein als bei Patienten mit M. Crohn [39, 40].

### Behandlung

Da es nicht genug klinische Daten zur Osteoporosetherapie von CED-Patienten gibt, richten sich die meisten Therapieempfehlungen nach den Erfahrungen bei postmenopausalen Frauen oder bei steroidinduzierter Osteoporose. Durch eine Behandlung mit 500–1000 mg Calcium/Tag und 800–1000 IU Vitamin D/Tag kann eine Zunahme der Knochendichte erreicht werden. Zusätzlich konnte gezeigt wer-

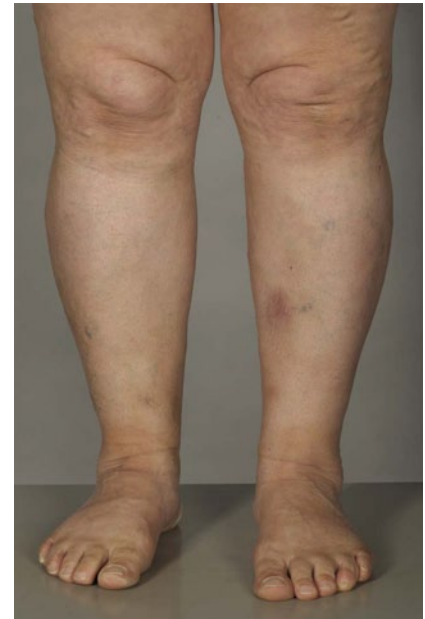den, dass verschiedene Bisphosphonate zu einer Verbesserung der Knochendichte bei M.-Crohn- und CU-Patienten führen [37]. Bisphosphonate sollten daher bei Patienten mit nachgewiesener Osteoporose, höherem Alter oder Langzeitsteroidtherapie zur Anwendung kommen. Es konnte auch gezeigt werden, dass eine TNF-Hemmer-Therapie mit einer Verbesserung der Knochendichte bei M. Crohn assoziiert ist. Unter einer Erhaltungstherapie ließ sich ein positiver Effekt auf die Knochendichte nachweisen. Bei M. Crohn führte Infliximab zu einem verbesserten Knochenstoffwechsel [41, 42].

## Thrombosen

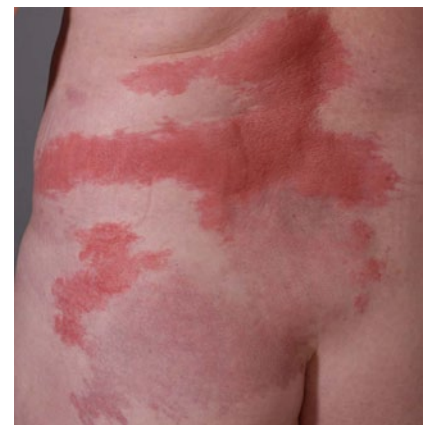### Epidemiologie

CED-Patienten haben ein erhöhtes Risiko für venöse Thromboembolien (VTE). Die Prävalenz liegt hier zwischen 1,2 und 6,7% [43–45]. VTE treten meist unprovokiert und bei aktiver Erkrankung auf, zusätzlich besteht ein erhöhtes Risiko für rezidivierende Ereignisse [45, 46]. Die häufigste Manifestation stellt mit bis zu 90,4% eine tiefe Venenthrombose bzw. eine Lungenembolie dar.

Patienten mit VTE sind älter als solche ohne VTE. Rund 10–20% der Krankenhauspatienten können sekundär eine VTE entwickeln [47, 48]. Grundsätzlich sollten CED-Patienten über VTE-Risikofaktoren wie die Verwendung von oralen Kontrazeptiva und Immobilisation im Rahmen von Flug- oder Busreisen aufgeklärt werden.



**Abb. 2** ▲ Erythema nodosum am linken Unterschenkel einer 76-jährigen Patientin mit Colitis ulcerosa



**Abb. 3** ▲ Sweet-Syndrom, tieflumbal links, bei einer 56-jährigen Patientin mit M. Crohn

## Behandlung

Die Behandlung von tiefen Venenthrombosen und Lungenembolien richtet sich nach internationalen Richtlinien. Besonderes Augenmerk liegt auf der Risikostratifizierung und im Bedarfsfall der Initiierung einer Thromboseprophylaxe [49]. Durch eine effektive Thromboseprophylaxe kann das Risiko für das Auftreten einer VTE im Allgemeinen halbiert werden [50, 51]. Eine akute tiefe Venenthrombose bzw. Lungenembolie bedarf der therapeutischen Antikoagulation. In der Akutphase kommen niedermolekulares oder unfractioniertes Heparin oder auch

Faktor-Xa-Inhibitoren zu Einsatz, danach Vitamin-K-Antagonisten wie Marcumar. Die Dauer sollte mindestens 3 Monate betragen. Bei Patienten mit rezidivierenden VTE sollte eine Langzeittherapie ins Auge gefasst werden. Es gibt aktuell keine Daten, ob für CED-Patienten unter Antikoagulation ein höheres Blutungsrisiko als Nicht-CED-Patienten besteht.

Die Hospitalisation aufgrund einer akuten medizinischen Problematik ist mit einem 4- bis 8-fach erhöhten Risiko für VTE und einer 2,5-fach erhöhten Mortalität verbunden. Dies trifft insbesondere für Patienten mit schwerer oder fulminanter CU oder M. Crohn zu, aber auch für solche mit aktiver fistulierender Erkrankung, insbesondere im Rahmen verlängerter Immobilisation. Das Risiko kann durch eine Thromboseprophylaxe mit niedermolekularem oder unfraktioniertem Heparin oder Faktor-Xa-Inhibitoren verringert werden [52]. Des Weiteren sollte nach abdominaler Chirurgie eine Thromboseprophylaxe gemäß den etablierten Richtlinien durchgeführt werden.

## Fazit für die Praxis

- Die CED muss nicht auf das Gastrointestinalsystem beschränkt bleiben. Zusätzlich können diverse Organsysteme mit betroffen sein, am häufigsten finden sich muskuloskeletale, ophthalmologische, dermatologische und hepatobiliäre Manifestationen.
- Die Betreuung sollte interdisziplinär durch ein in der CED-Behandlung geschultes medizinisches Personal erfolgen.
- Die Früherkennung von extraintestinalen Manifestationen ermöglicht eine gezielte Therapie und verringert die Gesamtmorbidität der betroffenen Patienten.
- Neben spezifischen Interventionen, die nicht mit der Krankheitsaktivität der CED verknüpft sind, spielt eine antiinflammatorische oder immunmodulatorische Therapie eine entscheidende Rolle. Zudem gewinnt die Verwendung einer TNF-Hemmer-Therapie in der Behandlung von verschiedenen extraintestinalen Manifestationen zunehmend an Bedeutung.

## Korrespondenzadresse



**PD Dr. S.R. Vavricka**  
 Klinik für Gastroenterologie  
 und Hepatologie,  
 Stadtspital Triemli  
 Birmensdorferstr. 497,  
 8063 Zürich, Schweiz  
 stephan.vavricka@  
 triemli.stzh.ch

**Interessenkonflikt.** Der korrespondierende Autor gibt für sich und seinen Koautor an, dass kein Interessenkonflikt besteht.

## Literatur

1. Peyrin-Biroulet L et al (2011) Long-term complications, extraintestinal manifestations, and mortality in adult Crohn's disease in population-based cohorts. *Inflamm Bowel Dis* 17: 471–478
2. Lakatos L et al (2003) Association of extraintestinal manifestations of inflammatory bowel disease in a province of western Hungary with disease phenotype: results of a 25-year follow-up study. *World J Gastroenterol* 9: 2300–2307
3. Vavricka SR et al (2011) Frequency and risk factors for extraintestinal manifestations in the Swiss inflammatory bowel disease cohort. *Am J Gastroenterol* 106: 110–119
4. Bernstein CN et al (2001) The prevalence of extraintestinal diseases in inflammatory bowel disease: a population-based study. *Am J Gastroenterol* 96: 1116–1122
5. Bernstein CN (2002) Treatment of the extraintestinal manifestations of inflammatory bowel disease. *Curr Gastroenterol Rep* 4: 513–516
6. Orchard TR, Wordsworth BP, Jewell DP (1998) Peripheral arthropathies in inflammatory bowel disease: their articular distribution and natural history. *Gut* 42: 387–391
7. Russell AS (1977) Arthritis, inflammatory bowel disease, and histocompatibility antigens. *Ann Intern Med* 86: 820–821
8. Van Assche G et al (2010) The second European evidence-based Consensus on the diagnosis and management of Crohn's disease: special situations. *J Crohns Colitis* 4: 63–101
9. Van Assche G et al (2012) Second European evidence-based consensus on the diagnosis and management of ulcerative colitis Part 3: Special situations. *J Crohns Colitis*
10. Singh S, Graff LA, Bernstein CN (2009) Do NSAIDs, antibiotics, infections, or stress trigger flares in IBD? *Am J Gastroenterol* 104: 1298–1313 (quiz 1314)
11. Lakatos PL et al (2012) Treatment of extraintestinal manifestations in inflammatory bowel disease. *Digestion*, 86(Suppl 1): 28–35
12. Herfarth H et al (2002) Improvement of arthritis and arthralgia after treatment with infliximab (Remicade) in a German prospective, open-label, multicenter trial in refractory Crohn's disease. *Am J Gastroenterol* 97: 2688–2690
13. Kaufman I et al (2005) The effect of infliximab on extraintestinal manifestations of Crohn's disease. *Rheumatol Int* 25: 406–410

14. Zochling J et al (2006) Current evidence for the management of ankylosing spondylitis: a systematic literature review for the ASAS/EULAR management recommendations in ankylosing spondylitis. *Ann Rheum Dis* 65: 423–432
15. Ardizzone S et al (2008) Extraintestinal manifestations of inflammatory bowel disease. *Dig Liver Dis* 40(Suppl 2): S253–S259
16. Orchard TR et al (2002) Uveitis and erythema nodosum in inflammatory bowel disease: clinical features and the role of HLA genes. *Gastroenterology* 123: 714–718
17. Farhi D et al (2008) Significance of erythema nodosum and pyoderma gangrenosum in inflammatory bowel diseases: a cohort study of 2402 patients. *Medicine* 87: 281–293
18. Travis S et al (1997) Sweet's syndrome: an unusual cutaneous feature of Crohn's disease or ulcerative colitis. The South West Gastroenterology Group. *Eur J Gastroenterol Hepatol* 9: 715–720
19. Orchard T (2003) Extraintestinal complications of inflammatory bowel disease. *Curr Gastroenterol Rep* 5: 512–517
20. Juillerat P et al (2007) Extraintestinal manifestations of Crohn's disease. *Digestion* 76: 141–148
21. Bennett ML et al (2000) Pyoderma gangrenosum. A comparison of typical and atypical forms with an emphasis on time to remission. Case review of 86 patients from 2 institutions. *Medicine* 79: 37–46
22. Brooklyn TN et al (2006) Infliximab for the treatment of pyoderma gangrenosum: a randomised, double blind, placebo controlled trial. *Gut* 55: 505–509
23. Dabade TS, Davis MD (2011) Diagnosis and treatment of the neutrophilic dermatoses (pyoderma gangrenosum, Sweet's syndrome). *Dermatol Ther* 24: 273–284
24. Trost LB, McDonnell JK (2005) Important cutaneous manifestations of inflammatory bowel disease. *Postgrad Med J* 81(959): 580–585
25. Manganelli C, Turco S, Balestrazzi E (2009) Ophthalmological aspects of IBD. *Eur Rev Med Pharmacol Sci* 13 (Suppl 1): 11–13
26. Biancone L et al (2008) European evidence-based Consensus on the management of ulcerative colitis: Special situations. *J Crohns Colitis* 2: 63–92
27. Mintz R et al (2004) Ocular manifestations of inflammatory bowel disease. *Inflamm Bowel Dis* 10: 135–139
28. Michaels A, Levy C (2008) The medical management of primary sclerosing cholangitis. *Medscape J Med* 10: 61
29. Smith MP, Loe RH (1965) Sclerosing Cholangitis; review of recent case reports and associated diseases and four new cases. *Am J Surg* 110: 239–246
30. Olsson R et al (1991) Prevalence of primary sclerosing cholangitis in patients with ulcerative colitis. *Gastroenterology* 100: 1319–1323
31. Ghazale A et al (2008) Immunoglobulin G4-associated cholangitis: clinical profile and response to therapy. *Gastroenterology* 134: 706–715
32. Ashraf I et al (2012) Ursodeoxycholic acid in patients with ulcerative colitis and primary sclerosing cholangitis for prevention of colon cancer: a meta-analysis. *Indian J Gastroenterol* 31: 69–74
33. Eaton JE et al (2011) High-dose ursodeoxycholic acid is associated with the development of colorectal neoplasia in patients with ulcerative colitis and primary sclerosing cholangitis. *Am J Gastroenterol* 106: 1638–1645
34. Barnabas A, Chapman RW (2012) Primary sclerosing cholangitis: is any treatment worthwhile? *Curr Gastroenterol Rep* 14: 17–24




35. Barrie A, Regueiro M (2007) Biologic therapy in the management of extraintestinal manifestations of inflammatory bowel disease. *Inflamm Bowel Dis* 13: 1424–1429
36. (o A) 2001 NIH Consensus Development Panel on Osteoporosis Prevention, Diagnosis, and Therapy, March 7–29, 2000: highlights of the conference. *South Med J* 94: 569–573
37. Reinshagen M (2008) Osteoporosis in inflammatory bowel disease. *J Crohns Colitis* 2: 202–207
38. Miheller P, Lorinczy K, Lakatos PL (2010) Clinical relevance of changes in bone metabolism in inflammatory bowel disease. *World J Gastroenterol* 16: 5536–5542
39. Jahnsen J et al (1997) Bone mineral density is reduced in patients with Crohn's disease but not in patients with ulcerative colitis: a population based study. *Gut* 40: 313–319
40. Ghosh S et al (1994) Low bone mineral density in Crohn's disease, but not in ulcerative colitis, at diagnosis. *Gastroenterology* 107: 1031–1019
41. Bernstein M, Irwin S, Greenberg GR (2005) Maintenance infliximab treatment is associated with improved bone mineral density in Crohn's disease. *Am J Gastroenterol* 100: 2031–2035
42. Miheller P et al (2007) Changes of OPG and RANKL concentrations in Crohn's disease after infliximab therapy. *Inflamm Bowel Dis* 13: 1379–1384
43. Miehsler W et al (2004) Is inflammatory bowel disease an independent and disease specific risk factor for thromboembolism? *Gut* 53: 542–548
44. Nguyen GC, Sam J (2008) Rising prevalence of venous thromboembolism and its impact on mortality among hospitalized inflammatory bowel disease patients. *Am J Gastroenterol* 103: 2272–2280
45. Papay P et al (2012) Clinical presentation of venous thromboembolism in inflammatory bowel disease. *J Crohns Colitis*
46. Novacek G et al (2010) Inflammatory bowel disease is a risk factor for recurrent venous thromboembolism. *Gastroenterology* 139: 779–787, 787 e1
47. Cohen AT et al (2008) Venous thromboembolism risk and prophylaxis in the acute hospital care setting (ENDORSE study): a multinational cross-sectional study. *Lancet* 371 (9610): 387–394
48. Geerts WH et al (2008) Prevention of venous thromboembolism: American College of Chest Physicians Evidence-Based Clinical Practice Guidelines (8th Edition). *Chest* 133 (Suppl 6): 381S–453S
49. Dobromirski M, Cohen AT (2012) How I manage venous thromboembolism risk in hospitalized medical patients. *Blood* 120: 1562–1569
50. Lloyd NS et al (2008) Anticoagulant prophylaxis to prevent asymptomatic deep vein thrombosis in hospitalized medical patients: a systematic review and meta-analysis. *J Thromb Haemost* 6: 405–414
51. Kahn SR et al (2012) Prevention of VTE in nonsurgical patients: antithrombotic therapy and prevention of thrombosis, 9th ed: American College of Chest Physicians Evidence-Based Clinical Practice Guidelines. *Chest*. 141 (Suppl 2): e195S–e226S
52. Qaseem A et al (2011) Venous thromboembolism prophylaxis in hospitalized patients: a clinical practice guideline from the American College of Physicians. *Ann Intern Med* 155: 625–632



## e.Tutorial plus „Ambulant erworbene Pneumonien“

Vertiefen Sie in der DGIM | e.Akademie Ihr internistisches Fachwissen!



Das Modul 2 der Modulerie „Infektionen“ ist:

- ▶ mit 3 CME-Punkten zertifiziert,
- ▶ interaktiv und multimedial,
- ▶ praxisnah mit zahlreichen Fallbeispielen und Empfehlungen,
- ▶ kostenfrei für DGIM-Mitglieder und e.Med-Abonnenten.

Punkten Sie jetzt in der DGIM | e.Akademie!

Sie finden diese und weitere mit bis zu 5 CME-Punkten zertifizierte Fortbildungen in der DGIM | e.Akademie unter:

[www.springermedizin.de/dgim-eakademie](http://www.springermedizin.de/dgim-eakademie)

### Die Serie im Überblick

Zur Modulerie „Infektionen“ ist bereits ein weiteres Modul erschienen. Das dritte Modul ist für Anfang 2015 geplant:

- ▶ Modul 1: Infektiöse Enteritis
- ▶ Modul 3: Nosokomiale Infektionen

