



**University of  
Zurich**<sup>UZH</sup>

**Zurich Open Repository and  
Archive**

University of Zurich  
Main Library  
Strickhofstrasse 39  
CH-8057 Zurich  
[www.zora.uzh.ch](http://www.zora.uzh.ch)

---

Year: 2019

---

## **Female Genitale Mutilation / Cutting (FGM/C) - Die weibliche Genitalbeschneidung**

Vorburger, Denise ; Betschart, Cornelia ; Fink, Daniel

Posted at the Zurich Open Repository and Archive, University of Zurich

ZORA URL: <https://doi.org/10.5167/uzh-181608>

Journal Article

Published Version

Originally published at:

Vorburger, Denise; Betschart, Cornelia; Fink, Daniel (2019). Female Genitale Mutilation / Cutting (FGM/C) - Die weibliche Genitalbeschneidung. *Gynäkologie*, 1:21-24.

# Weibliche Genitalbeschneidung

## Female Genital Mutilation/Cutting (FGM/C): Epidemiologie bis Behandlung

Die Kenntnis im Umgang mit der weiblichen Genitalbeschneidung ist ein globales Anliegen. Das Engagement von internationalen, aber auch von schweizerischen Organisationen zur Schulung des Gesundheitspersonals ist gross, um den betroffenen oder gefährdeten Mädchen und Frauen sowohl emotional als auch in Bezug auf die medizinische Versorgung gerecht zu werden. In diesem Artikel werden Hintergründe, Formen der FGM/C, medizinische Folgen und Behandlungsmöglichkeiten beschrieben.

DENISE VORBURGER, CORNELIA BETSCHAT, DANIEL FINK



Denise Vorburger

Rund 200 Millionen Frauen und Mädchen sind von der weiblichen Genitalbeschneidung betroffen. In 30 Ländern, hauptsächlich Afrikas, des mittleren Ostens und Asiens, wird FGM/C mit unterschiedlicher Prävalenz durchgeführt (Abbildung 1). Dabei variiert die Prävalenz auch stark unter den ethnischen Gruppen. In ländlichen und ärmeren Regionen mit niedrigerem Bildungsniveau wird FGM/C häufiger praktiziert. Bedingt durch Migrations- und Fluchtbewegungen sind geschätzt 15 000 in der Schweiz lebende Frauen und Mädchen von FGM/C betroffen oder bedroht (1).

### Kultureller Hintergrund

FGM/C wird seit über 2000 Jahren praktiziert und ist *kein* religiöser Brauch. Eltern, die ihre Töchter beschneiden, tun dies aus dem Motiv zu helfen und nicht zu schaden im Glauben, dass die Genitalbeschneidung ihre Reinheit und Jungfräulichkeit sichert und sie vor einem Leben in Isolation schützt, sie sozusagen heiratsfähig macht. Das weibliche Genital wird in seiner originalen Form als Vermännlichung betrachtet, sodass die Genitalbeschneidung mit dem Ziel, «ganz Frau, ganz rein» zu werden, gerechtfertigt

wird. So wird FGM/C in der Muttersprache des jeweiligen Landes nicht als «Genitalverstümmelung» bezeichnet, sondern beispielsweise als «Reinwerden». In der Hälfte der praktizierenden Länder sind die meisten Mädchen bei der Durchführung von FGM/C jünger als 5 Jahre, in den übrigen Ländern meistens zwischen 5 und 12 Jahren.

### Klassifikation der Genitalbeschneidung

Nach Definition der World Health Organisation (WHO) umfasst FGM/C alle Prozeduren, die – ohne medizinischen Grund durchgeführt – die partielle oder komplette Entfernung oder sonstige Verletzung des äusseren weiblichen Genitals umfassen. Dabei werden vier verschiedene Typen klassifiziert (Tabelle 1, Abbildung 2). Die Kenntnis darüber ist für medizinisches Personal wichtig, um FGM/C einerseits zu erkennen und andererseits daraus die unterschiedlichen medizinischen Konsequenzen ableiten zu können.

### Medizinische Folgen von FGM/C

Bei der Durchführung von FGM/C handelt es sich nicht um Präzisionseingriffe, weshalb es auch Mischformen der oben genannten Typen von FGM/C gibt. Meistens wird der Eingriff durch nicht medizinisches Personal mit nicht medizinischem Instrumentarium ohne Anästhesie und ohne die Einhaltung der Asepsis durchgeführt. Folgeschwer können somit die Auswirkungen in Form von gesundheitlichen Sofortkomplikationen sein. Im Sudan, so wird geschätzt, verstirbt nach FGM/C bei fehlendem Zugang zu Antibiotika jedes dritte Mädchen an den Folgen schwerer Infektionen (2). Der Eingriff bringt keinen gesundheitlichen Nutzen, weshalb die medizinische Rechtfertigung hierfür fehlt. Die kurz- und langzeitigen Komplikationen können die physische und psychische Gesundheit der Betroffenen stark gefährden. Die lebenslangen Konsequenzen von FGM/C werden in drei Hauptbereiche eingeteilt (3):

### Merkmale

- **FGM/C ist ein globales Anliegen; in der Schweiz** sind geschätzt **15 000 Frauen** und Mädchen davon betroffen oder bedroht.
- **Vier verschiedene Typen von FGM/C** werden unterschieden, wobei durch den FGM/C Typ III (Infibulation) die grössten urogynäkologischen, geburtshilflichen und sexuellen **Langzeitkomplikationen** zu erwarten sind.
- **Kenntnisse über die kulturellen wie auch medizinischen** Aspekte von FGM/C sind für medizinisches Personal essenziell, um betroffenen Frauen in jeder Hinsicht gerecht zu werden.
- **Defibulation ist die effektivste Methode zur Behandlung** von FGM/C Typ III und sollte aus geburtshilflicher Sicht präpartal angeboten und durchgeführt werden.
- **In der Schweiz existiert ein nationales Netzwerk** zur Prävention und Intervention von/bei FGM/C, was in mehreren nationalen und internationalen Organisationen abgebildet ist.

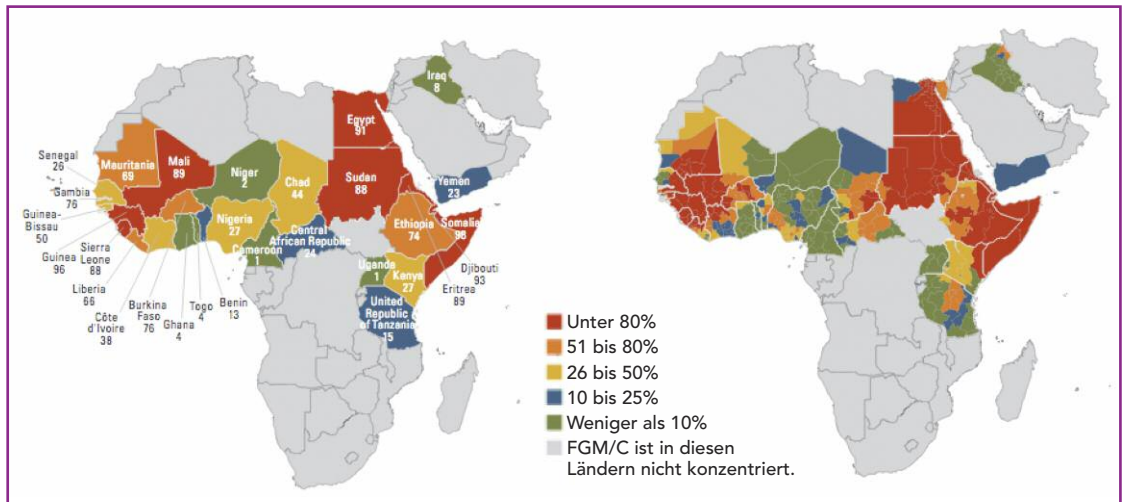


Abbildung 1: Häufigkeit (Prävalenz in %), mit der weibliche Genitalbeschneidung (FGM/C) praktiziert wird  
 Modifiziert nach: UNICEF. Female genital mutilation/cutting: a statistical overview and exploration of the dynamics of change, UNICEF, New York 2016.

- gynäkologischer Bereich
- geburtshilflicher Bereich
- sexuelle Gesundheit/psychologischer Bereich.

Die Konsequenzen im *gynäkologischen Bereich* sind in *Tabelle 2* zusammengefasst.

**Geburtshilflicher Bereich**

Die Evidenzlage ist dünn betreffend nachteiligem, geburtshilflichem Outcome von Frauen mit FGM/C versus ohne FGM/C. Eine Studie der WHO hat eine

prospektive Untersuchung an über 28 000 Frauen aus sechs verschiedenen afrikanischen Ländern durchgeführt mit dem Ziel, die Auswirkungen der verschiedenen Typen (I–III) von FGM/C auf diverse mütterliche und neonatale Faktoren während und unmittelbar nach der Geburt zu untersuchen (4). Dabei zeigte sich, dass die Typen FGM/C II und III sowohl eine signifikant höhere Kaiserschnitttrate hatten als auch einen signifikant höheren peripartalen Blutverlust von 500 ml oder mehr, verglichen mit Frauen ohne FGM/C. Auch die Episiotomierate lag bei FGM/C III signifikant höher als bei Frauen ohne FGM/C. Die Verlegung auf die Neonatologiestation war bei Kindern von Müttern mit FGM/C II–III ebenso signifikant höher. Der genaue Mechanismus dieser Auswirkungen ist unklar. Es wird aber vermutet, dass die Länge der Austreibungsperiode ursächlich mit den oben genannten Auswirkungen auf Mutter und Kind zusammenhängt. Dennoch wird erwähnt, dass die relative Risikoerhöhung für Verletzungen oder neonatalen Tod auf einem hohen Hintergrundrisiko für die peripartale Morbidität und Mortalität im untersuch-

Tabelle 1:

**WHO-Klassifikation der FGM/C**

FGM/C	Verletzung
Typ I	Exzision des Präputiums, mit oder ohne Teil- oder Totalexzision der Klitoris
Typ II	Klitoridektomie und Partial- oder Totalexzision der Labia minora
Typ III	Infibulation, teilweise oder gesamte Entfernung des äusseren Genitals mit Readaptation der Rest-Labia majora, einen kleinen Neointroitus belassend
Typ IV	Alle anderen Formen der Verletzung der Genitalregion (piercen, bohren, dehnen, verbrennen, verätzen) oder andere Manipulationen des äusseren Genitals

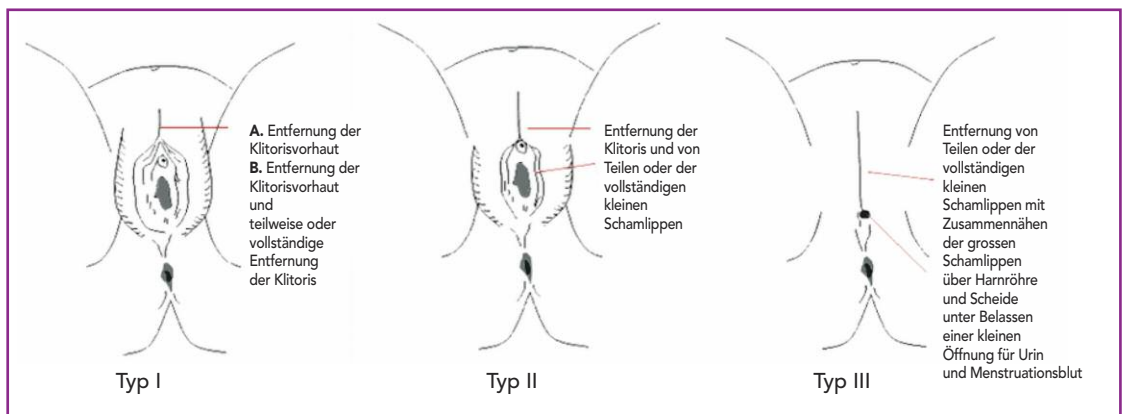


Abbildung 2: Typ I bis III der FGM/C  
 (Quelle: Wikipedia commons, 2010)

ten Kollektiv beruht. Ebenso nicht untersucht wurden die Langzeitauswirkungen, wie postpartale Infektionen, Fisteln und die kindliche Langzeitmorbidity und Mortalität. Anhand der vorliegenden Daten wird jedoch angenommen, dass FGM/C für 1 oder 2 zusätzliche perinatale Todesfälle auf 100 Geburten afrikanischer Frauen, die von FGM/C betroffen sind, verantwortlich sein könnte.

**Sexuelle Gesundheit und psychologischer Bereich**

Die körperliche Integrität und das sexuelle Empfinden sind multifaktoriell bedingt. Nicht zuletzt aber ist die Kohabitations- und Orgasmusfähigkeit auch von anatomischen Gegebenheiten abhängig, die durch FGM/C genommen werden können.

Durch die Migration ist das Gesundheitspersonal der Schweiz zunehmend mit Frauen konfrontiert, die von FGM/C betroffen sind. Vielerorts sind die Erfahrungen der Spitäler im Umgang mit Betroffenen jedoch gering.

Als Positivbeispiel besonders erwähnenswert ist die Frauenklinik des Universitätsspitals Genf, das mit einer eigens für FGM/C subspezialisierten Abteilung der Frauenklinik grosse Erfahrung in der Prävention und im Komplikationsmanagement von FGM/C zeigt. Die Gruppe um PD Dr. med. Jasmine Abdulcadir bietet den Frauen ein multidisziplinäres Team von Ärzten, Pflegepersonal, Psychologen und Sexualtherapeuten, welches sowohl medizinisch-chirurgisch als auch im kulturell respektvollen Umgang mit den Betroffenen geschult ist.

**Chirurgische Therapiemöglichkeiten**

**Defibulation**

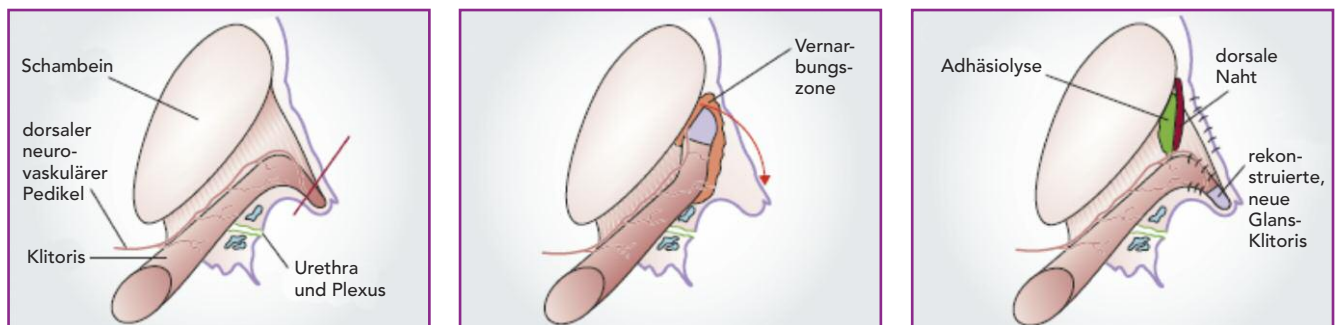
Die Infibulation (FGM/C Typ III) verursacht durch die Readaptation der Rest-Labia majora signifikante urogynäkologische, geburtshilfliche und psychosexuelle Komplikationen (5–8). Die effektivste Behandlungsmöglichkeit von Komplikationen der Infibulation ist die Defibulation. Dabei wird die Infibulationsnarbe wiedereröffnet, die grossen und kleinen Labien werden rekonstruiert mit folglich freier Sicht auf die

Tabelle 2:  
**(Uro-)Gynäkologische Akut- und Langzeitkomplikationen**

Akutkomplikationen	Folgen
Blutungen	Anämie
	Schock
Infektionen	Tetanus
	Sepsis
	Abszesse
	Pelvic inflammatory disease (PID)
Harnröhrenverletzungen	Urethraödem
	Harnverhalt
Frakturen	Clavicula
	Humerus
	Femur
Langzeitkomplikationen	Folgen
Harntrakt	Urethrastrikturen
	Chronische Harnwegsinfektionen
Vernarbung	Fibrose/Keloidbildung
	Partial-/Komplettfusionen
	Hämatokolpos
	Inklusions- oder Epidermoidzysten, Vulvaabszesse
Schmerzen	Neurinome
	Chronische Vaginalinfekte
	Dyspareunie/Vaginismus
	Dysmenorrhö
	Menorrhagien
Infertilität	Vaginalstenosen
	Dyspareunie
	Aponeurie
	Tubenschädigung (PID)

Scheidenöffnung, den Meatus urethrae externus sowie eventuell auf die Klitoris (9, 10). Ein visuelles Lerninstrument zur Defibulation, entwickelt durch Abdulcadir und Kolleginnen (11), bietet dem Gesundheitspersonal einen Leitfaden zum sicheren chirurgischen Umgang, zur Patientinnenkommunikation, zur Nachsorge und in der Beratung von Frauen mit FGM/C Typ III. Der direkte Zusammenhang zwischen Infibulation und gesundheitsschädigenden urogynäkologischen, sexuellen und geburtshilflichen Auswirkungen sollte vor einer operativen Therapie einfühlsam in aufklärenden Gesprächen dargelegt werden. Beim

Abbildung 3: Schemadarstellung des operativen Vorgehens zur Rekonstruktion der Klitoris (adaptiert nach [3])



3.1. Anatomie einer normalen Klitoris (Rote Linie: Schnittlinie bei der Beschneidung)

3.2. Fixierte Klitoris nach Vernarbung, Befreiung vom Knochen

3.3. Schema nach Rekonstruktion (adaptiert nach [12])

Eingriff ist insbesondere Vorsicht geboten, Verletzungen der Urethra oder einer unter der Narbe verborgenen, intakten Klitoris zu vermeiden. Der Eingriff soll, auch sub partu durchgeführt, in adäquater Anästhesie erfolgen.

Durch die Defibulation ergeben sich relevante gesundheitliche Vorteile: Die Defibulation kann Dyspareunie lindern oder Geschlechtsverkehr mit vaginaler Penetration erst möglich machen. Die Miktion kann sich normalisieren, und Menstruationsblut wird besser drainiert. Auch in der geburtshilflichen Überwachung oder der Zervixkarzinomvorsorge bringt die Defibulation wesentliche gesundheitliche Vorteile. Wenn eine Frau postpartal die Re-Infibulation wünscht, sollte im Hinblick auf die gesundheitlichen Nachteile dringend davon abgeraten werden.

### Klitorisrekonstruktion

Die WHO empfiehlt zur funktionellen Verbesserung in vielen Bereichen nach Infibulation die Defibulation. Die wenigsten Frauen haben jedoch Zugang zu rekonstruktiven Verfahren wie der Klitorisrekonstruktion. Die chirurgische Technik wurde ursprünglich in Burkina Faso entwickelt. Auch in der Schweiz wird der Eingriff angeboten und durchgeführt. Ursprünglich wurde die Operation zur Schmerzreduktion entwickelt, soll aber auch zur Verbesserung des sexuellen Empfindens und der Wiederherstellung der körperlichen Integrität dienen.

Foldès und Kollegen (12) haben in einer prospektiven Kohortenstudie die Kurz- und Langzeitauswirkungen der rekonstruktiven Klitorischirurgie untersucht. Dabei wurde an über 2900 Frauen eine Klitorisrekonstruktion durchgeführt. Die Erwartungen der Frauen vor der Operation betrafen die Wiederherstellung der eigenen Identität (99%), ein verbessertes Sexualleben (81%) sowie die Schmerzreduktion (29%). Dabei zeigte sich, dass die Klitorisrekonstruktion machbar ist, das Sexualleben dadurch verbessert werden kann und eine Schmerzreduktion möglich ist. Dennoch, so die Autoren, soll erwähnt sein, dass der Operation eine Adaptationsperiode folgt, und dass die Operation nur ein Potenzial wiederherstellen kann. Sexualität und sexuelles Empfinden sind weit aus komplexer als eine rekonstruktive Operation mit dem, was von einem Organ wie der Klitoris übrig geblieben ist. Eine schematische Darstellung zum operativen Vorgehen zeigt *Abbildung 3*.

### Rechtsgrundlage der Strafbarkeit von FGM/C

FGM/C verletzt mehrere etablierte Menschenrechte, darunter:

- das Gleichstellungsgesetz und den Schutz vor Diskriminierung auf der Grundlage des Geschlechtes

- das Recht auf Leben (wenn die Komplikationen von FGM/C tödlich verlaufen)
- das Recht auf Gewaltfreiheit und die Kinderrechte (9).

Dies wurde in der UN-Konvention über die Rechte des Kindes und der UN-Konvention zur Beseitigung jeder Form von Diskriminierung und Gewalt an Frauen (CEDAW) festgehalten. In der Schweiz wird die Rechtsgrundlage im Schweizerischen Strafgesetzbuch (StGB), Art. 124 – Verstümmelung weiblicher Genitalien – abgebildet, und die Tat ist strafbar, auch wenn sie von in der Schweiz wohnhaften Personen im Ausland verübt wird.

### Organisationen in der Schweiz – Netzwerk gegen FGM/C

Diverse nationale und internationale Organisationen bilden ein nationales Netzwerk zur Prävention und Intervention von/bei FGM/C:

Bundesamt für Gesundheit (BAG); Bundesamt für Migration und Flüchtlinge (BAMF), Caritas, SGGG Guidelines, Terre des Femmes Schweiz, UNICEF Schweiz. ■

Dr. med. Denise Vorburger  
(Erstautorin; Korrespondenzadresse)  
E-Mail: denise.vorburger@usz.ch

PD Dr. Cornelia Betschart  
Prof. Dr. med. Daniel Fink

Klinik für Gynäkologie  
Universitätsspital Zürich  
8091 Zürich

Interessenkonflikte: keine.

Quellen:

1. Schweizerisches Kompetenzzentrum für Menschenrechte (SKMR). Prävention, Versorgung, Schutz und Intervention im Bereich der weiblichen Genitalbeschneidung (FGM/C) in der Schweiz. 2014. <http://www.skmr.ch/de/themenbereiche/geschlechterpolitik/publikationen/studie-genitalverstuemmelung.html>
2. Fox EF, de Ruiter A, Bingham JS.: Female genital mutilation. Int J STD AIDS. 1997; 8(10): 599–601.
3. Reisel D, Creighton SM.: Long term health consequences of Female Genital Mutilation (FGM). Maturitas. 2015; 80(1): 48–51.
4. Banks E, Meirik O, Farley T, Akande O, et al. (WHO study group): Female genital mutilation and obstetric outcome: WHO collaborative prospective study in six African countries. Lancet 2006; 367(9525): 1835–1841.
5. UNICEF: Female genital mutilation/cutting: a global concern; Available from: [https://www.unicef.org/media/files/FGMC\\_2016\\_brochure\\_final\\_UNICEF\\_SPREAD\(2\).pdf](https://www.unicef.org/media/files/FGMC_2016_brochure_final_UNICEF_SPREAD(2).pdf). Accessed November 20, 2016.
6. UNICEF: Female genital mutilation/cutting: a statistical overview and exploration of the dynamics of change. New York: UNICEF; 2013.
7. Berg R, Underland V, Odgaard-Jensen J, et al.: Effects of female genital cutting on physical health outcomes: a systematic review and meta-analysis. BMJ Open 2014; 21: 11; e006316.
8. Berg R, Odgaard-Jensen J, Fretheim A, et al.: An updated systematic review and meta-analysis of the obstetric consequences of female genital mutilation/cutting. Obstet Gynecol Int 2014; 2014: 542859.
9. WHO: WHO guidelines on management of health complications from female genital mutilation. Geneva: WHO; 2016.
10. Johnson C, Nour N.: Surgical techniques: defibulation of type III female genital cutting. J Sex Med 2007; 4: 1544–1547.
11. Abdulcadir J, Marras S, Catania L, Abdulcadir O, Petignat P.: Defibulation: A Visual Reference and Learning Tool. J Sex Med. 2018; 15(4): 601–611.
12. Foldes P, Cuzin B, Andro A.: Reconstructive surgery after female genital mutilation: a prospective cohort study. Lancet 2012; 380(9837): 134–141.