



**University of
Zurich**^{UZH}

**Zurich Open Repository and
Archive**

University of Zurich
University Library
Strickhofstrasse 39
CH-8057 Zurich
www.zora.uzh.ch

Year: 2019

Antimykotika im zahnärztlichen Alltag

Schiefersteiner, Mona ; Bichsel, Dominique ; Rücker, Martin ; Valdec, Silvio

Abstract: Aim of this paper is to give an overview about topical and systemic therapy options for the oral candidiasis. The clinical presentation of oral candidiasis is mostly white, easily wiped off coatings or erythematous efflorescences, with several subtypes. Antifungal therapy is indicated in case of clinical symptoms or as prevention for immune-compromised patients. In addition, local or systemic factors should be revealed and improved. An appropriate oral hygiene is essential for the treatment and prevention of possible reinfection

Other titles: Antimycotics in dental routine – an update

Posted at the Zurich Open Repository and Archive, University of Zurich

ZORA URL: <https://doi.org/10.5167/uzh-181914>

Journal Article

Published Version

Originally published at:

Schiefersteiner, Mona; Bichsel, Dominique; Rücker, Martin; Valdec, Silvio (2019). Antimykotika im zahnärztlichen Alltag. *Swiss Dental Journal*, 129(5):403-405.

MONA SCHIEFERSTEINER
DOMINIQUE BICHSEL
MARTIN RÜCKER
SILVIO VALDEC

Klinik für Mund-, Kiefer- und
 Gesichtschirurgie – Klinik
 für Oralchirurgie, Universität
 Zürich, Universitätsspital Zürich

KORRESPONDENZ

Dr. med. dent.
 Mona Schiefersteiner
 Zentrum für Zahnmedizin
 Plattenstrasse 11
 CH-8032 Zürich
 Tel. +41 44 634 32 90
 E-Mail: mona.schiefersteiner@
 zzm.uzh.ch

REDAKTION

PD Dr. Dr. med. Heinz-Theo
 Lübbers
 Praxis für Mund-, Kiefer- und
 Gesichtschirurgie
 Archstrasse 12
 CH-8400 Winterthur
 Tel. +41 52 203 52 20
 E-Mail: info@luebbers.ch

Antimykotika im zahnärztlichen Alltag

Ein Update

Antimykotika sind lokal oder systemisch angewandte Medikamente zur Behandlung von Pilzinfektionen wie beispielsweise einer oralen Candidiasis. Nachfolgender Beitrag bietet eine kompakte Übersicht zu aktuellen Indikationen und Therapiemöglichkeiten bei einer oralen Candidiasis.

Einleitung

Candida gehört zur Gattung der Hefepilze und kommt physiologisch in der Mundflora vor. Bekannt ist vor allem die fakultativ pathogene *Candida albicans* mit ihrem hohen Adhärenzpotenzial. Weitere Vertreter der Gattung *Candida* sind *C. glabrata*, *C. tropicalis* oder *C. krusei* (MILLSOP & FAZEL 2016).

Lokal begünstigende Faktoren einer pathologischen oralen Candidiasis sind insuffiziente Prothesen, Xerostomie, Rauchen oder kortikoidhaltige Inhalationssprays. Zu den systemischen Faktoren zählen Malnutrition, Grunderkrankungen wie Diabetes, HIV-In-

fektionen oder Medikamente wie Antibiotika und Immunsuppressiva. Meist verläuft eine orale Candidiasis asymptomatisch. Leitsymptome einer symptomatischen oralen Candidiasis sind Mundtrockenheit, Brennen und Geschmacksstörungen (SINGH ET AL. 2014).

Die typische klinische Erscheinungsform der oralen Candidiasis sind pseudomembranöse, weissliche, abwischbare Beläge auf einer geröteten Schleimhaut (Abb. 1). Die erythematöse Candidiasis zeigt sich insbesondere bei Prothesenträgern oder HIV-seropositiven Patienten und ist durch rötliche

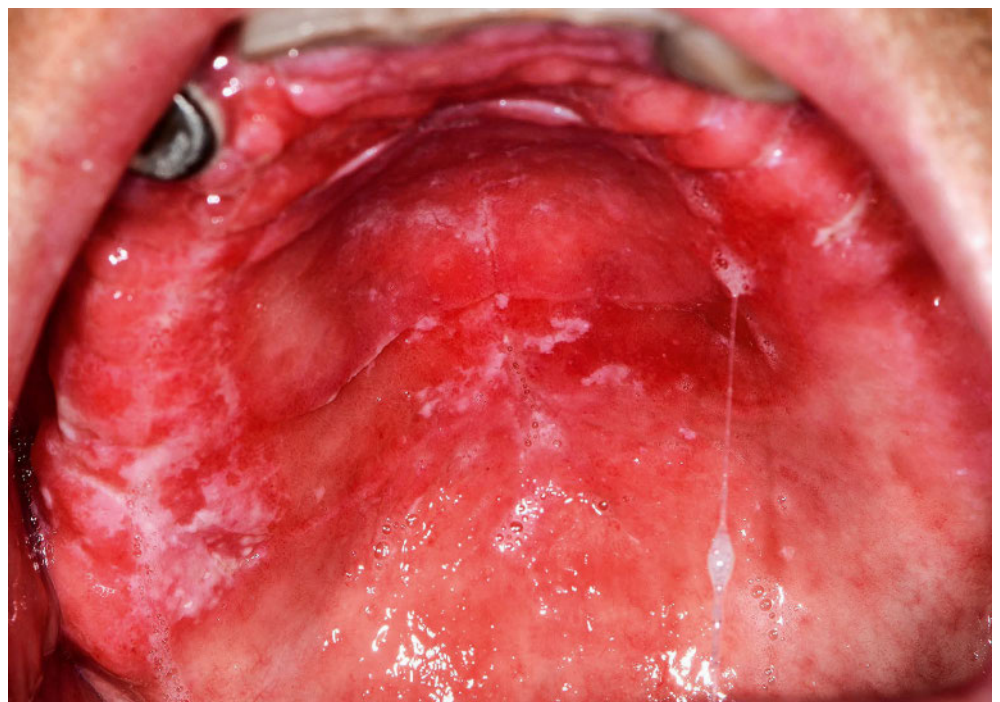


Abb. 1 Generalisierte, pseudomembranöse Candidiasis mit weisslichen, abwischbaren Belägen auf geröteter Schleimhaut

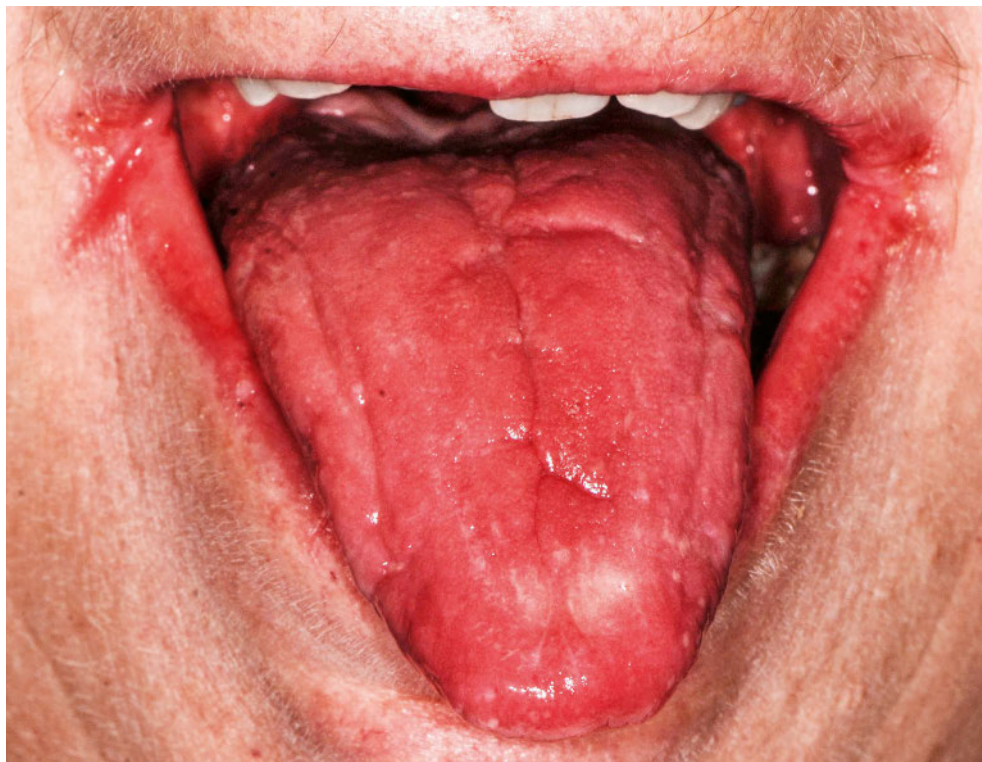

Abb. 2 Erythematöse Candidiasis der Zunge mit Mundwinkelrhagaden

Areale gekennzeichnet (Abb. 2). Differenzialdiagnostisch muss an Malnutrition, Reizung durch exogene Faktoren und leukoplakische Schleimhautveränderungen wie den oralen Lichen planus gedacht werden (FARAH ET AL. 2010).

Die histopathologische Diagnosesicherung erfolgt in erster Linie durch einen Abstrich des betroffenen Schleimhautareals mit einem sterilen Wattestäbchen, welches danach auf einem geeigneten Nährmedium wie beispielsweise Sabourand-Dextrose/Maltose-Agar ausgestrichen wird.

Ein weiteres diagnostisches Mittel sind Spül- oder Speichelproben. Sie bieten auch die Möglichkeit einer Mengenanalyse der Candida. Sie stellen aber keine echte Alternative zum Abstrich dar, da keine effektive

therapeutische Konsequenz aus der Quantitätsangabe resultiert. Eine Biopsie ist aufgrund der Invasivität als Screeningmethode ohne zusätzlichen Malignitätsverdacht nicht angezeigt (WILLIAMS & LEWIS 2000).

Bei persistierenden Beschwerden nach erfolgter Therapie ist eine erneute histologische Untersuchung inklusive einer Resistenzüberprüfung indiziert.

Therapie

Die lokale Therapie einer oralen Candidiasis erfolgt viermal täglich mit fungiziden Polyen-Antimykotika in Form von Lutschtabletten oder Suspensionen. Die topische Therapie wird je nach Ausprägung mindestens für 14 Tage durchgeführt und sollte nach Abklingen der Beschwerden nicht vor 48 Stunden abgesetzt werden. Beim Erwachsenen empfiehlt sich das Polyen-Antimykotikum Amphoteracin B. Bei Säuglingen oder Kindern ist das strukturell verwandte Nystatin indiziert. Aufgrund des Zuckergehalts ist Nystatin bei einem erhöhten Kariesrisiko und Diabetikern kontraindiziert (DMYKG & PEG 2010).

Herausnehmbarer Zahnersatz wird im Rahmen einer antimykotischen Therapie in jedem Fall mitbehandelt. Die professionelle Reinigung der Prothesen kann beim Zahnarzt oder beim Zahntechniker innerhalb von 15 bis 20 Minuten mithilfe von Ultraschall- oder speziellen Nadelreinigungsgeräten durchgeführt werden (z.B.: SYMPRO und SYMPRO-fluid, Renfert, Hilzingen, Deutschland). Zur

Kurzinformationen

Therapieübersicht

- Lokale und/oder systemische Ursachen eruieren
- Gute Mundhygiene inklusive allfälliger Prothesen
- Lokale Therapie
 - Amphoteracin B
 - Nystatin: Anwendung bei Säuglingen und Kindern, Cave: zuckerhaltig
- Systemische Therapie
 - Fluconazol: Anwendung bei Kindern, Cave: Resistenz gegen *C. glabrata* und *C. krusei*
 - Itraconazol
 - Cave: Schwangerschaft und Stillzeit, eingeschränkte Nieren- und Leberfunktion, Medikamenteninteraktionen

Tab. I Übersicht der Antimykotika in der Schweiz
(URL: www.compendium.ch; zitiert am 23.10.2018)

Wirkstoff	Handelsname	Firma
Amphotericin B	Ampho-Moronal Lutschtabletten 10 mg	Dermapharm AG
	Ampho-Moronal Suspension 10%	
Nystatin	Multilind Suspension	Dermapharm AG
	Mycostatin Suspension	Sanofi-Aventis SA
Itraconazol	Itraconazol	Axapharm AG Bailleul SA Helvepharm AG Mepha Pharma AG Sandoz Pharmaceuticals AG
	Itraderm	Dermapharm AG
	Sporanox	Janssen-Cilag AG
Fluconazol	Diflucan	Pfizer PFE Switzerland GmbH
	Flucoderm	Dermapharm AG
	Fluconax	Drossapharm AG
	Fluconazol	Axapharm AG Bailleul SA Helvepharm Pfizer PFE Switzerland GmbH Sandoz Pharmaceuticals AG

täglichen Desinfektion der Prothesen kann eine gebrauchsfertige 0,1%ige bis 0,5%ige Eau-de-Javel-Lösung für 5 bis 10 Minuten verwendet werden. Nach der Desinfektion müssen die Prothesen sorgfältig mit klarem Wasser abgespült werden (SCHIMMEL ET AL. 2008).

Bei ausgedehntem Befund, refraktärer Candidiasis, mangelnder Compliance, ausbleibender Mitbehandlung der Prothesen oder Resistenzen gegenüber der lokal angewandten Antimykotika ist eine systemische Therapie indiziert. Die systemische Therapie erfolgt mit fungistatischen Azol-Antimykotika oder Echinocandinen wie beispielsweise Caspofungin. Mittel der ersten Wahl sind die Azol-Antimykotika Fluconazol oder Itraconazol. Die Therapie dauert auch hier mindestens 14 Tage. Fluconazol wird bei Kindern und auch zur Prophylaxe bei immunsupprimierten Patienten empfohlen. Allerdings zeigt sich *Candida krusei* resistent gegenüber Fluconazol, und auch *Candida glabrata* weist häufig eine verminderte Sensibilität auf (DMYKG & PEG 2010).

Kontraindikationen einer systemischen Therapie können Schwangerschaft und Stillzeit, eingeschränkte Nieren- und Leberfunktion oder Wechselwirkungen mit anderen Medikamenten sein (DMYKG & PEG 2010). Die systemische antimykotische Therapie soll aufgrund möglicher Nebenwirkungen und Medikamentenwechselwirkungen durch den be-

handelnden Hausarzt/Hausärztin erfolgen oder zumindest mit diesem/r abgeklärt werden.

Zusammenfassung

Bei oraler Candidiasis sollten zunächst begünstigende lokale und/oder systemische Risikofaktoren abgeklärt werden. Eine orale Candidiasis kann je nach Art, Ausprägungsgrad und Compliance des Patienten lokal oder systemisch therapiert werden. Für einen Therapieerfolg ist eine gute Mundhygiene und bei Prothesenträgern die Mitbehandlung der Prothesen erforderlich.

Abstract

SCHIEFERSTEINER M, BICHSEL D, RÜCKER M; VALDEC S: **Antimycotics in dental routine – an update** (in German). SWISS DENTAL JOURNAL SSO 129: 403–405 (2019)

Aim of this paper is to give an overview about topical and systemic therapy options for the oral candidiasis. The clinical presentation of oral candidiasis is mostly white, easily wiped off coatings or erythematous efflorescences, with several subtypes. Antifungal therapy is indicated in case of clinical symptoms or as prevention for immune-compromised patients. In addition, local or systemic factors should be revealed and improved. An appropriate oral hygiene is essential for the treatment and prevention of possible reinfection.

Literatur

WILLIAMS D W, LEWIS M A O: Isolation and identification of candida from the oral cavity. Oral Dis 6(1): 3–11 (2000)

FARAH C S, LYNCH N, MCCULLOUGH M J: Oral fungal infections: an update for the general practitioner. Australian Dental Journal 55: 48–54 (2010)

GEMEINSAME EMPFEHLUNGEN DER DEUTSCHSPRACHIGEN MYKOLOGISCHEN GESELLSCHAFT (DMYKG) UND PAUL-EHRLICH-GESELLSCHAFT FÜR CHEMOTHERAPIE (PEG): S1 Leitlinie Diagnose und Therapie von Candida-Infektionen ICD 10: B37. 1. Auflage 2010. Verfügbar: www.awmf.org/uploads/tx_szleitlinien/082-0051_S1_Candida-Infektionen_Diagnose_Therapie_2016-07-verlaengert.pdf (Zugriff am 23.10.2018)

MILLSOP J W, FAZEL N: Oral Candidiasis. Clin Dermatol 34: 487–494 (2016)

SCHIMMEL M, SCHOENI P, MÜLLER F: Zahnmedizinische Aspekte in der Palliativmedizin. Schweiz Monatsschr Zahnmed 118(9): 851–856 (2008)

SINGH A ET AL.: Oral candidiasis: an overview. J Oral Maxillofac Pathol 18: 81–85 (2014)