



**University of
Zurich**^{UZH}

**Zurich Open Repository and
Archive**

University of Zurich
Main Library
Strickhofstrasse 39
CH-8057 Zurich
www.zora.uzh.ch

Year: 2010

Customized glaucoma surgery

Funk, J

Posted at the Zurich Open Repository and Archive, University of Zurich
ZORA URL: <https://doi.org/10.5167/uzh-38809>
Journal Article
Published Version

Originally published at:
Funk, J (2010). Customized glaucoma surgery. *Zeitschrift für praktische Augenheilkunde augenärztliche Fortbildung*, 31:139-144.

Individualisierung der chirurgischen Glaukomtherapie

(Customized Glaucoma Surgery)

Jens Funk

Univ.-Augenklinik Zürich

Zusammenfassung: Die verschiedenen Varianten aus dem Spektrum der antiglaukomatösen Operationen sollten nicht als Konkurrenzverfahren angesehen werden, sondern als einander ergänzende Optionen. Sie geben uns die Möglichkeit, dem individuellen Patienten die für ihn am besten geeignete Methode zu wählen. Dies ist weitaus sinnvoller, als wenn jeder von uns versuchen würde, die ihm speziell ans Herz gewachsene Operationsmethode als „neuen Goldstandard“ zu propagieren.

Z. prakt. Augenheilkd. 31: XX-XX (2010)

Summary: There are numerous approaches in antiglaucoma surgery. This should not be considered as being a problem but rather as being a chance. It gives us the opportunity to find the optimal solution for each individual patient. We should no longer try to propagate our own favourite technique as the overall goldstandard.

Z. prakt. Augenheilkd. 31: XX-XX (2010)

Goldstandard mit Einschränkungen: Trabekulektomie (mit Mitomycin C)

Seit vielen Jahren ist die Trabekulektomie der Goldstandard in der Glaukomchirurgie. Häufig wird sie inzwischen mit Antimetaboliten, meist Mitomycin C, kombiniert. Alle anderen – speziell die neu eingeführten Operationstechniken – werden bezüglich Erfolgsquoten und

Komplikationsprofil immer noch an der Trabekulektomie gemessen.

Unbestritten ist aber auch, dass die Trabekulektomie nicht in allen Fällen problemlos verläuft:

Filterkissenvernarbung

Nicht selten sieht man in der postoperativen Phase Zeichen einer Vernarbung des Filterkissens (Abbildung 1), wie zum

Beispiel Hyperämie mit Korkenziehergefässen, zystischer Abgrenzung, Druckanstieg etc. Dies kann weitere Eingriffe oder zumindest ein „Needling“ erforderlich machen.

Aderhautamotio

Ebenfalls relativ häufig (in zirka 10 % der Fälle) bildet sich postoperativ eine Aderhautamotio aus (Abbildung 2). Meist ist

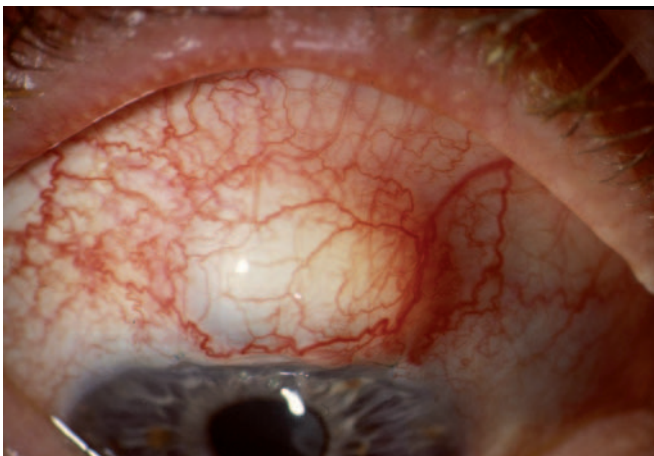


Abbildung 1: Abgegrenztes, hyperämisches Filterkissen mit Korkenziehergefässen

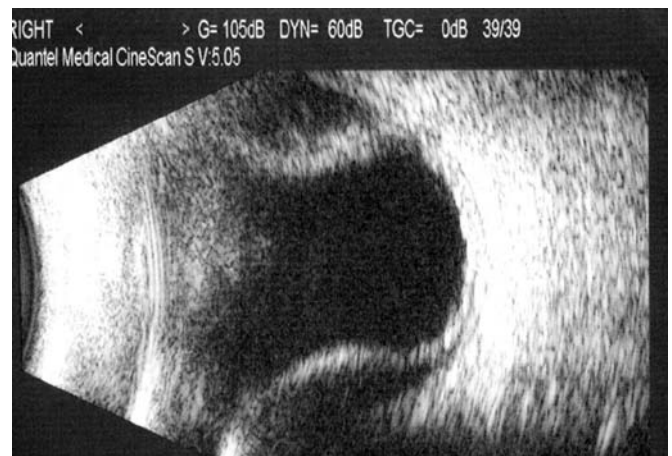

Abbildung 2: Deutliche Aderhautamotio mit Hypotonie nach Trabekulektomie

diese nur peripher gelegen und bildet sich spontan zurück. Gelegentlich kann, in ausgeprägten Fällen, eine Re-Operation erforderlich werden mit Ablassung der subchorioidalen Flüssigkeit, Bulbus-tonisierung mittels Viskoelastikum o. ä.

Benetzungsstörungen

Bei Überfiltration (Abbildung 3) oder bei bizarren und ausgeprägten Filterkissen (Abbildung 4) ist es offensichtlich, dass die Benetzung der Hornhaut nicht mehr normal sein kann. In solchen Situationen kann sich sogar eine echte Hornhautdelle

ausbilden (Abbildung 5). Aber nicht nur in diesen sehr ausgeprägten, eher seltenen Fällen, sondern auch im Regelfall führt die Trabekulektomie zu Benetzungsproblemen. In der „Collaborative Initial Glaucoma Treatment Study“ (CIGTS) wurden zwei Patientengruppen verglichen, von denen eine mittels Trabekulektomie operiert, die andere medikamentös eingestellt war. Als ein Nebenergebnis stellte sich heraus, dass lokale Benetzungsprobleme (Kratzen, Brennen, Tränen etc.) in der operativ behandelnden Gruppe wesentlich häufiger und ausgeprägter wa-

ren als in der medikamentös behandelnden Gruppe. Der Unterschied hielt dabei mindestens 5 Jahre lang an.

Beschleunigung der Kataraktentwicklung

Verschiedene Studien, unter anderem die „Normal Tension Glaucoma Study“ (NTGS) konnten zeigen, dass nach Trabekulektomie die Entwicklung einer Katarakt am operierten Auge beschleunigt vorangeht. Um die Progredienz des Glaukoms zu stoppen, kann man dies durchaus tolerieren, da ein katarakt-

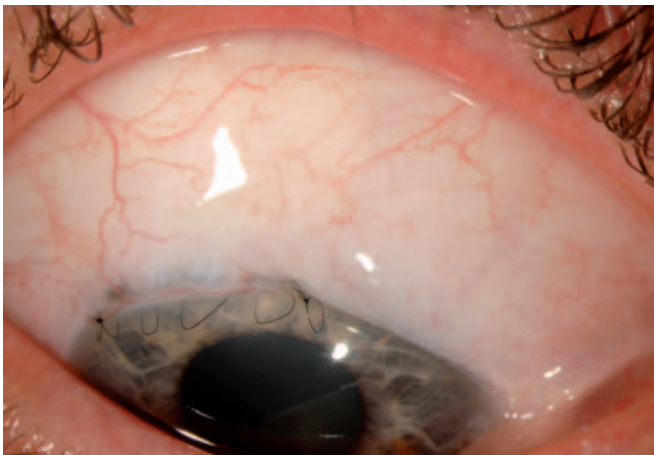


Abbildung 3: Sehr weit ausladendes Sickerkissen mit Überfiltration

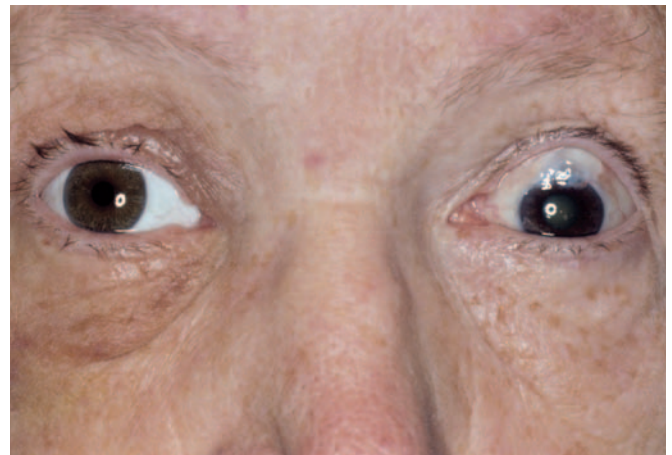

Abbildung 4: Großes, bizarres Filterkissen, das sicher lokale Benetzungsstörungen auslöst

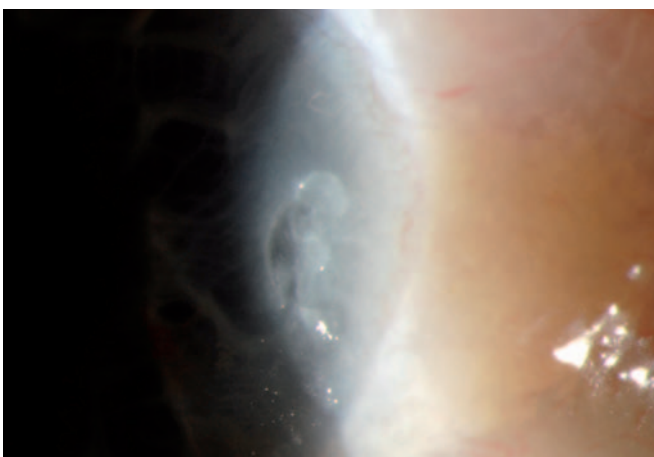


Abbildung 5: Hornhautdellen bei prominentem, zu stark filtrierendem Sickerkissen

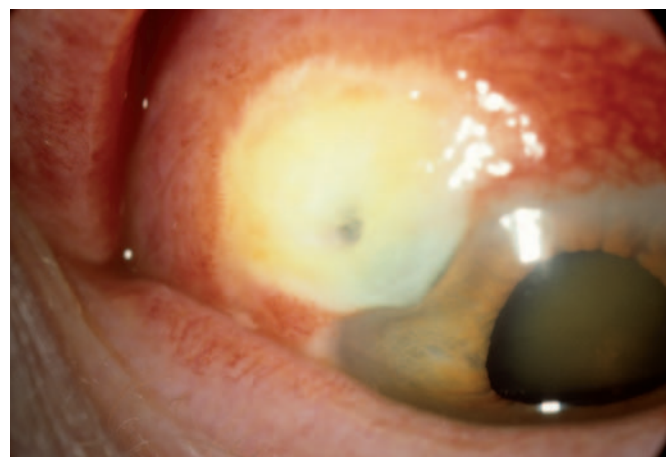

Abbildung 6: Sickerkisseninfektion mit drohender Endophthalmitis. Die Entzündung entsteht nicht selten erst Jahre nach dem Primäreingriff.

bedingter Sehverlust durch Operation wieder rückgängig gemacht werden kann. Allerdings bedeutet dies natürlich einen Zweiteingriff für die betroffenen Patienten.

Filterkisseninfektion

Eine bakterielle Infektion des Filterkissens (Abbildung 6) ist zum Glück selten. Wenn sie jedoch auftritt – und das ist durchaus mehrere Jahre nach dem Primäreingriff noch möglich – dann kann sie sehr dramatisch verlaufen und sogar zum Verlust des Auges führen.

Eingeschränkte Erfolgsquote

Neben all den oben genannten Nachteilen der Trabekulektomie ist noch zu erwähnen, dass die Erfolgsquote des Eingriffs bei Weitem nicht an 100% heranreicht. In der „Cambridge Antibody Technology“- (CAT) Studie zum Beispiel lag die Erfolgsquote ein Jahr postoperativ nur noch bei 60% (wobei Erfolg hier recht streng definiert wurde: Druck postoperativ zwischen 6 und 16 mm Hg und keine zusätzlichen drucksenkenden Tropfen).

Suche nach Alternativen

Wegen der oben genannten Nachteile einer Trabekulektomie ist es sicher auch weiterhin berechtigt, nach Alternativen zu suchen. Derzeit gibt es jedoch – zumindest nach meinem Kenntnisstand – keine Alternative, die „in jedem Fall“ besser ist als die Trabekulektomie und die somit die Trabekulektomie als Goldstandard ablösen könnte. Es gibt aber nicht wenige OP-Verfahren, deren Durchführung im individuellen Einzelfall sinnvoller sein kann als die Trabekulektomie. Hinzu einige Beispiele:

Selektive Lasertrabekuloplastik: Indiziert, wenn geringe IOD-Senkung erforderlich

Die selektive Lasertrabekuloplastik ist ein „kleiner“ Eingriff, der an einer Spaltlampe vorgenommen werden kann. Ernsthaftige Komplikationen gibt es praktisch nicht. Allerdings ist die drucksenkende Wirkung nicht sehr stark. In einer eigenen prospektiven Studie fanden wir 9 Monate postoperativ eine Drucksenkung um zirka 20% (Abbildung 7),

die Erfolgsquote betrug knapp 50% (Abbildung 8). Ein nachweisbarer Gewebeschaden ist nach selektiver Lasertrabekuloplastik nicht sichtbar. Deshalb besteht die Hoffnung, dass sie (unter Umständen mehrfach) wiederholt werden kann. Studien, die dies praktisch belegen, stehen allerdings noch aus. Die selektive Lasertrabekuloplastik ist meiner Meinung nach immer dann eine gute Option, wenn trotz maximal tolerierter medikamentöser Therapie zum Erreichen des Zieldrucks noch eine weitere Senkung um 3 bis 4 mmHg erforderlich ist. Sie kann gut auch dann versucht werden, wenn eine medikamentöse Therapie wahrscheinlich ausreichend wäre, aus Compliance- oder Verträglichkeitsgründen aber nicht durchführbar ist.

Transsklerale Zyklphoto-koagulation: Zunehmend mehr als primäre antiglaukomatöse Operation eingesetzt

Die transsklerale Zyklphotokoagulation ist als Eingriff in „worst cases“ schon lange akzeptiert. Sie wird inzwischen aller-

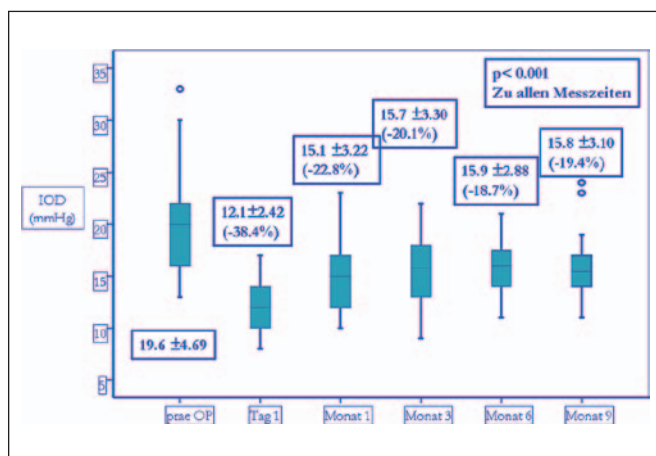


Abbildung 7: Verlauf des mittleren Augeninnendrucks in den ersten neun Monaten nach selektiver Lasertrabekuloplastik

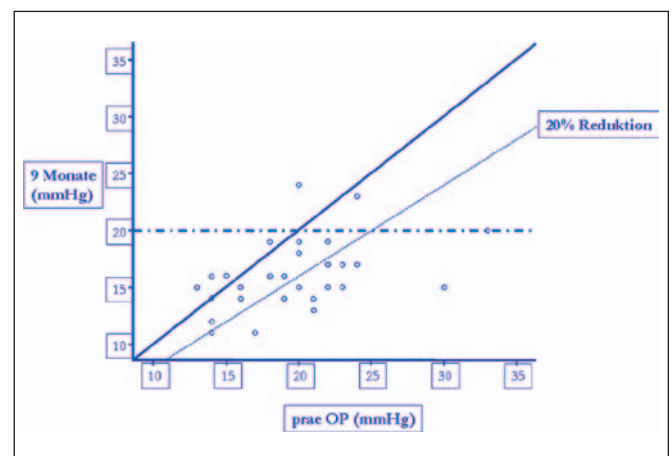


Abbildung 8: Grafische Darstellung des Effekts der selektiven Lasertrabekuloplastik 9 Monate postoperativ. Dargestellt ist der postoperative Druck nach 9 Monaten (auf der y Achse) gegen den präoperativen Druck (auf der x Achse). Als erfolgreich reguliert gelten die Augen, die postoperativ einen Druck von weniger als 21 mmHg aufweisen und bei denen der Druck um mindestens 20% gesenkt werden konnte.

dings auch zunehmend mehr als primäre antiglaukomatöse Operation eingesetzt. Für diese Indikation fanden wir in einer eigenen Untersuchung eine mittlere Drucksenkung von 29 auf 17 mmHg nach 1,5 Jahren. Dabei war allerdings eingerechnet, dass postoperativ weiter Medikamente gegeben werden durften und dass in 12 % Mehrfachbehandlungen notwendig wurden. Risiken und Nebenwirkungen sind bei der transkleralen

Zyklophotokoagulation häufiger als bei der selektiven Lasertrabekuloplastik, dafür aber seltener als bei der Trabekulektomie mit Mitomycin. Vor allem können Glaskörperblutungen, zystoides Makulaödem und Pupillenverziehungen auftreten. Die drucksenkende Wirkung der transkleralen Zyklophotokoagulation als Primäreingriff ist wahrscheinlich geringer als die der Trabekulektomie mit Mitomycin. Ausserdem ist sie unter physiologi-

schen Aspekten nicht optimal: Wenn bei einer Augendruckerhöhung nicht den Abfluss verbessert, sondern der Zufluss gedrosselt wird, so kann dies in Folge mangelnder Durchspülung wieder zu einer weiteren Abflussverschlechterung führen. Somit könnte theoretisch ein Circulus vitiosus entstehen. De facto ist die transklurale Zyklophotokoagulation als primärer Eingriff somit kein echter Ersatz für die Trabekulektomie mit Mitomycin.

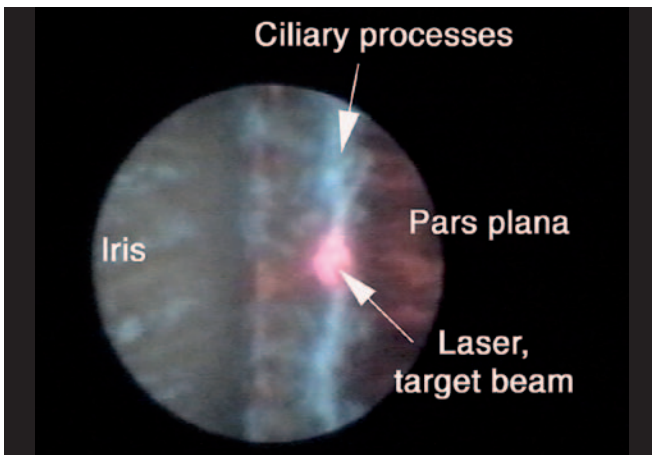


Abbildung 9: Intraoperativer Befund bei einer endoskopischen Zyklophotokoagulation. Auf dem Monitor des Endoskops sieht man die Rückfläche der Iris (links im Bild), daneben sieht man einige bereits koagulierte und deshalb weiss gefärbte Ziliarzotten

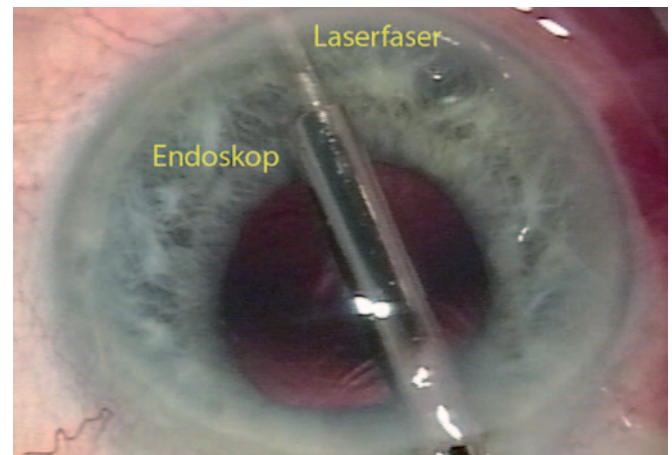


Abbildung 10: Beginn einer endoskopischen Excimer-Laser-Trabekulotomie nach Abschluss der Phakoemulsifikation. Das Endoskoplasersystem ist über den kornealen Tunnelzugang eingeführt worden.

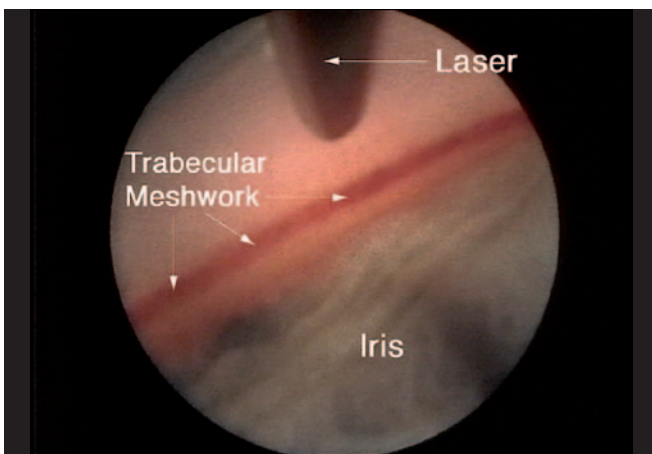


Abbildung 11: Endoskopischer Befund einer Excimer-Laser-Trabekulotomie. Nach vorangegangener Kataraktoperation ist der Schlemmsche Kanal regelmäßig mit Blut gefüllt, so dass das Trabekulwerk deutlich sichtbar wird.

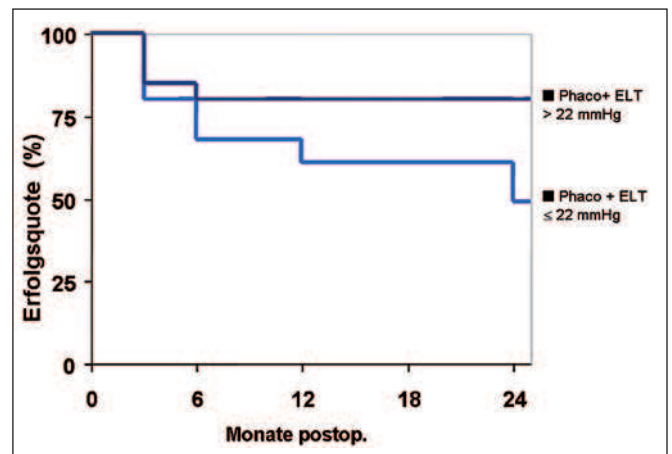


Abbildung 12: Erfolgsquote des kombinierten Phakoemulsifikation plus Excimer-Laser-Trabekulotomie

Sie kann dennoch zum Beispiel dann indiziert sein, wenn der Patient einen intraokularen Eingriff ablehnt, oder wenn in Folge langjähriger Vorbehandlung die Bindehaut so hyperämisch ist, dass bei einer Trabekulektomie mit hoher Wahrscheinlichkeit eine Vernarbung eintreten würde.

Endoskopische Zyklphoto-koagulation: Indiziert als ultima ratio

Die endoskopische Zyklphotokoagulation ist wirksamer, aber auch risikoreicher als die transsklerale Variante. Man geht dabei mit einem Endoskop-Lasersystem über die Vorderkammer zwischen Iris und Linse hindurch an die Ziliarzotten heran und zerstört diese (Abbildung 9). Dabei kommt es nicht selten zu Glaskörperkontakt, was das potentielle Risiko eines Netzhautrisses mit sich bringt. Ausserdem sind für die endoskopische Zyklphotokoagulation mehr Fälle von postoperativer Hypotonie berichtet worden als für die transsklerale Variante. Die endoskopische Zyklphotokoagulation ist daher sicher keine Alternative zur Trabekulektomie als primärem antiglaukomatösen Eingriff. Sie kann aber eine sehr gute Option sein, wenn bereits ein oder zwei Trabekulektomien erfolglos versucht wurden und auch transsklerale Zyklphotokoagulationen nicht die gewünschte Drucksenkung brachten.

Excimer-Laser-Trabekulotomie: Indiziert bei Glaukom und Katarakt wie auch umgekehrt

Die Excimer-Lasertrabekulektomie ist ein Eingriff, der besonders gut in Kombination mit einer Phakoemulsifikation vorgenommen werden kann. Dabei wird (Abbildung 10) ein Endoskop-Lasersystem über den kornealen Tunnel nach

Implantation der IOL in die Vorderkammer eingebracht und bis zu dem überliegenden Kammerwinkel vorgeschoben. Hier werden Poren, also Verbindungen zwischen Vorderkammer und Schlemmschem Kanal erzeugt. Der Eingriff ist risikoarm, kurz (kürzer als 2 Minuten) und schnell erlernbar. Die erreichbaren Drucksenkungen sind erfreulich gut. Bereits veröffentlichte Daten aus der Freiburger Universitätsaugenklinik zeigten eine Erfolgsquote von etwa 80% nach zwei Jahren für Patienten, die kombiniert mit Phakoemulsifikation und Excimerlasertrabekulotomie operiert wurden und einen Ausgangsdruck von über 22 mmHg hatten. Bei niedrigen Ausgangsdruckwerten war die Erfolgsquote etwas schlechter, hier lag sie nach zwei Jahren bei 50%. Bisher noch nicht veröffentlichte Daten aus der Zürcher Universitätsaugenklinik zeigen praktisch dasselbe Resultat. Hier beträgt die Erfolgsquote des kombinierten Eingriffs bei Patienten mit präoperativen Drucken über 22 mmHg 83% nach einem Jahr. Für mich ist daher die Kombination Phakoemulsifikation plus Excimerlasertrabekulotomie die Methode der Wahl, wenn bei einem Patienten gleichzeitig eine Katarakt und ein Glaukom operiert werden sollen. Ich halte sie ausserdem auch dann für indiziert, wenn „eigentlich“ das Glaukom im Vordergrund steht, aber bereits eine leichte Katarakt vorhanden ist. Würde man in diesem Fall eine Trabekulektomie vornehmen, so müsste man mit Sicherheit damit rechnen, dass einige Zeit später die Kataraktoperation als zweiter Eingriff folgen wird. Diesen Zweiteingriff kann man dem Patienten unter Umständen ersparen. Und selbst wenn die Kombination Phakoemulsifikation plus Excimerlasertrabekulotomie nicht die gewünschte Drucksenkung bringt, so könnte man, da man ja keine Bindehautöffnung vorgenommen hat, immer noch problemlos die

Trabekulektomie anschließen. In diesem – unerwünschten und ungünstigen – Fall hätte der Patient aber auch nicht mehr Operationen vornehmen zu lassen, als wenn primär die Trabekulektomie durchgeführt worden wäre.

Weitere antiglaukomatöse Operationen

Mit den oben genannten Operationsverfahren ist das Spektrum der Alternativen zur Trabekulektomie bei Weitem noch nicht erschöpft. Nicht erwähnt wurden bisher Drainageimplantate, Shuntssysteme, nicht penetrierende Verfahren, das Trabectome oder die Kanaloplastik. Dies vor allem deshalb, weil ich selbst damit wenig bzw. wenig gute Erfahrungen gemacht habe. In den Händen anderer Operateure mag das anders sein. Die zum Schluss dieses Beitrages aufgelistete Tabelle möglicher Alternativen bei bestimmten Ausgangssituationen ließe sich somit wahrscheinlich noch deutlich erweitern. Besonders wichtig ist mir aber vor allem, dass wir die verschiedenen Varianten aus dem Spektrum unserer antiglaukomatösen Operationen nicht als Konkurrenzverfahren sehen, sondern als einander ergänzende Optionen. Sie geben uns die Möglichkeit, dem individuellen Patienten die für ihn am besten geeignete Methode zu wählen. Dies ist weitaus sinnvoller, als wenn jeder von uns versuchen würde, die ihm speziell ans Herz gewachsene Operationsmethode als „neuen Goldstandard“ zu propagieren.

Korrespondenzadresse:

7,5 PtProf. Dr. med. Dr. rer. nat. Jens Funk
Univ.-Augenklinik
Frauenklinikstr. 24
8091 Zürich

E-Mail: jens.funk@usz.ch