



**University of
Zurich**^{UZH}

**Zurich Open Repository and
Archive**

University of Zurich
Main Library
Strickhofstrasse 39
CH-8057 Zurich
www.zora.uzh.ch

Year: 2010

**Erratum zu: Dermatologische Proktologie. Eine Übersicht anhand des
Pruritus ani**

Nobbe, S ; Lächli, S

DOI: <https://doi.org/10.1007/s11377-010-0471-3>

Posted at the Zurich Open Repository and Archive, University of Zurich

ZORA URL: <https://doi.org/10.5167/uzh-41648>

Journal Article

Published Version

Originally published at:

Nobbe, S; Lächli, S (2010). Erratum zu: Dermatologische Proktologie. Eine Übersicht anhand des Pruritus ani. *Der Gastroenterologe*, 5(5):451.

DOI: <https://doi.org/10.1007/s11377-010-0471-3>

Gastroenterologie 2010 · 5:451
DOI 10.1007/s11377-010-0471-3
© Springer-Verlag 2010

S. Nobbe · S. Lächli
Dermatologische Klinik, UniversitätsSpital Zürich

Erratum zu: Dermatologische Proktologie Eine Übersicht anhand des Pruritus ani

Der Gastroenterologe (2010) 5:340–347
<http://dx.doi.org/10.1007/s11377-010-0403-2>

Die Abbildungen 6–8 wurden in diesem Beitrag leider vertauscht. Wir bitten, dies zu entschuldigen und die folgende, korrekte Zuordnung der Abbildungen und Legenden zu berücksichtigen.

Korrespondenzadresse

Dr. S. Lächli
Dermatologische Klinik, UniversitätsSpital Zürich
Gloriastr. 31, 8091 Zürich, Schweiz
severin.laechli@usz.ch

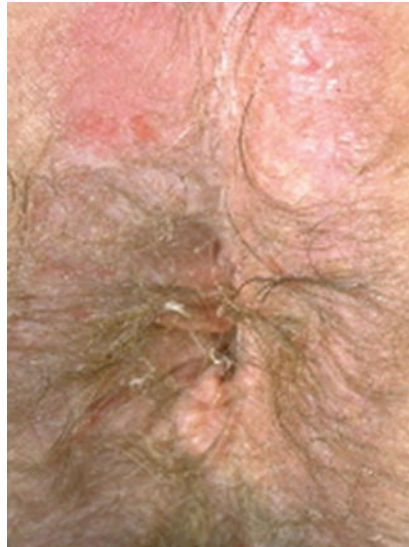

Abb. 6 ▲ Oxyuriasis

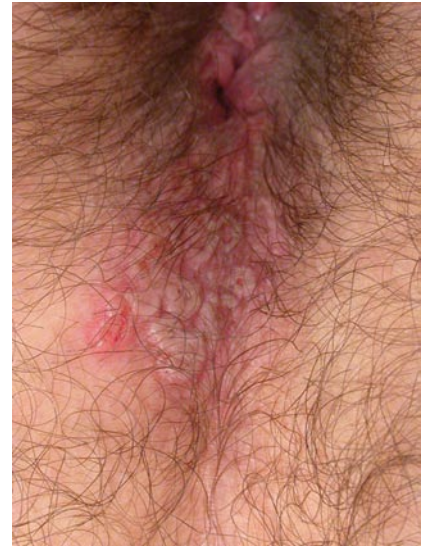


Abb. 7 ▲ Perianaler Herpes simplex. (Mit freundl. Genehmigung von C. Riess, dermatologische Praxis, Zürich)

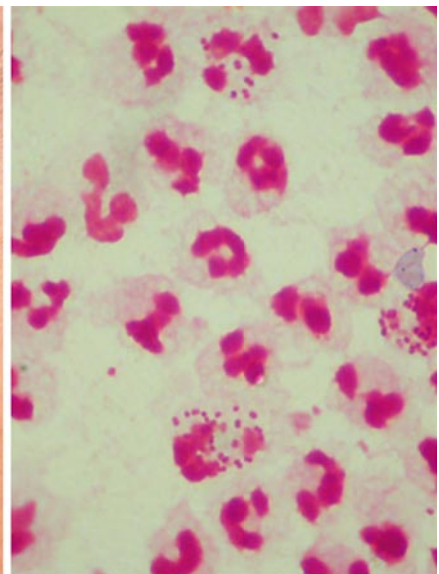
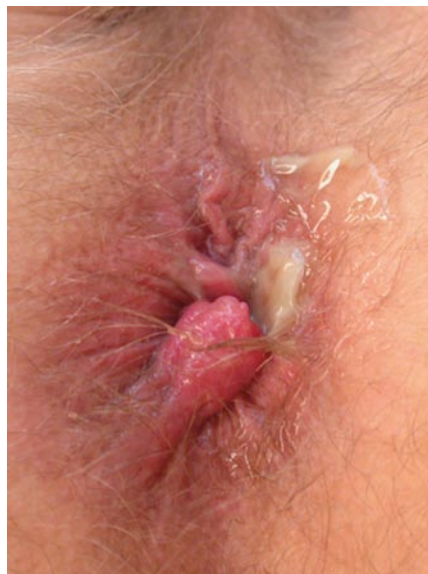

Abb. 8 ▲ Anorektale Gonorrhö mit analer eitriger Sekretion (*links*) und Nachweis von intrazellulären Diplokokken in der Gramfärbung (*rechts*). (Mit freundl. Genehmigung von C. Riess, dermatologische Praxis, Zürich)