

Eine besondere Gelbsucht

Milo Huber^a, Helen Kovari^a, Rainer Weber^a, Astrid Meerbach^b

^a Klinik für Infektionskrankheiten und Spitalhygiene, UniversitätsSpital Zürich

^b Institut für Medizinische Virologie, Universität Zürich

Fallschilderung

Jetziges Leiden


Ein 1980 geborener Inder, der seit 2003 als EDV-Spezialist in Europa lebt, bemerkte nach einem ausgedehnten Training für einen Marathonlauf am 13.8.2009 Juckreiz und Gelbfärbung der Skleren. Weitere Symptome bestanden nicht. Er konsultiert eine «Walk-in-Praxis». Abgesehen vom Ikterus wurden keine pathologischen Befunde im Status erhoben. In der Blutuntersuchung fielen eindrücklich erhöhte Leberwerte auf: GOT 1253 U/l (normal bis 37), GPT 1634 U/l (normal bis 41), Bilirubin 214 (normal bis 17). Der Quickwert als Leberfunktionstest war mit 74% leicht erniedrigt. Serologisch wurden eine akute Hepatitis-A- (IgM negativ, Ig G positiv), -B- (alle Antikörper negativ) und -C-Virusinfektion (Serologie negativ, PCR negativ) ausgeschlossen; ebenfalls waren leberspezifische Autoantikörper negativ. Hinweise für eine medikamentöse oder toxische Hepatitis bestanden nicht. Der Patient wurde mit der Beurteilung einer akuten Hepatitis unbekannter Ursache an die infektiologische Sprechstunde des USZ überwiesen.

Anamnese

Ausser einer behandelten Lymphknotentuberkulose 13 Jahre früher war der Patient nie ernsthaft krank. Er reist jährlich nach Indien, zuletzt im Sommer 2009. Er

litt dort, nach Genuss von ungekochter Nahrung, während zweier Tage an Durchfall.

Verlauf

Im Verlauf nahmen der Ikterus und die Transaminasen noch zu, und der Quickwert fiel weiter auf 44% ab. Das Befinden des Patienten war nie beeinträchtigt. Unter engmaschiger ambulanter Kontrolle kam es zu einer vollständigen Normalisierung aller Laborwerte nach vier Wochen (Abb. 1 )

Diagnostischer Test

Anti-Hepatitis-E-Antikörper positiv. Hepatitis-E-PCR positiv.

Diagnose

Akute Hepatitis-E-Virusinfektion, wahrscheinlich in Indien erworben.

Kommentar

Die Infektion mit dem Hepatitis-E-Virus (HEV) ist in vielen tropischen und subtropischen Ländern eine häufige akute Erkrankung der Leber, die bei uns selten, aber zunehmend diagnostiziert wird [1]. Das HEV ist ein kleines, unbehülltes Positivstrang-RNS-Virus mit einem

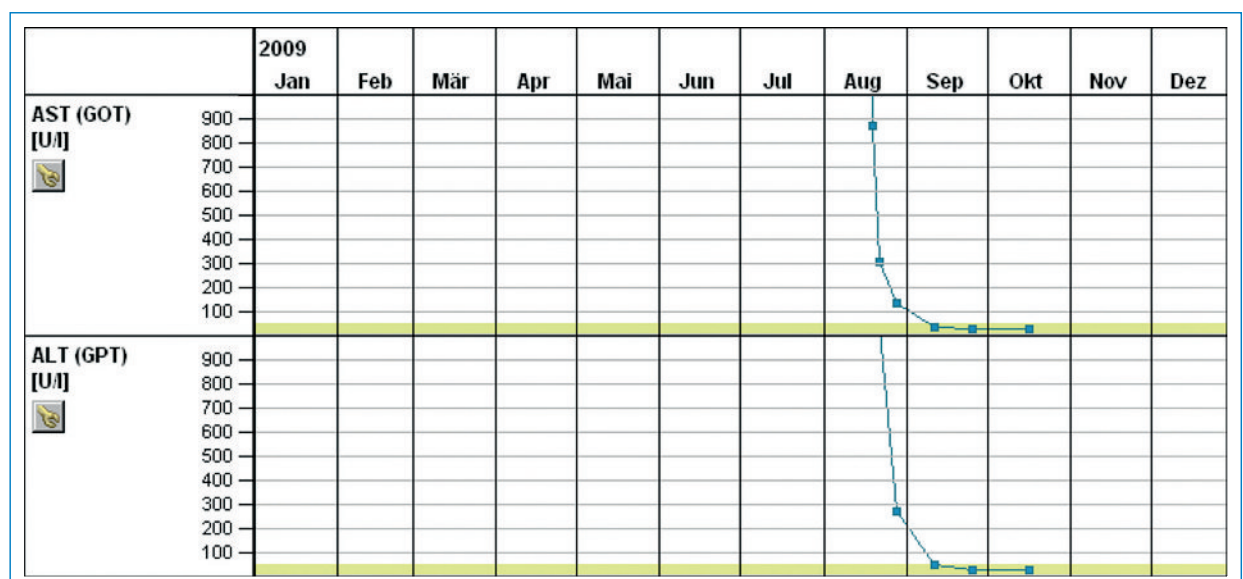


Abbildung 1
Laborwerte im Verlauf.

ikosaedrischen Kapsid, von dem vier Genotypen bekannt sind [2]. Es ist sehr resistent gegenüber Umwelteinflüssen. Die Inkubationszeit beträgt 15 bis 60 Tage. Die Transmission erfolgt wie bei Hepatitis A fäko-oral via Trinkwasser und Nahrung. Innerhalb dieser Zeit hatte sich der Patient in Indien aufgehalten und litt an einer Diarrhoe-Episode nach Genuss ungekochter Nahrung. Dies macht es wahrscheinlich, dass er die Infektion in Indien erworben hat. Die Erkrankung verlief bei ihm sehr oligosymptomatisch. Klinisch gleichen sich die akute HEV- und die akute Hepatitis-A-Virusinfektion. Beide sind meist selbstlimitierend; eine spezifische Therapie ist nicht bekannt. Fulminante Verläufe der HEV-Infektion sind insgesamt selten (0,5 bis 3%), kommen aber im letzten Trimenon der Schwangerschaft (bis 20%), bei Mangelernährung sowie bei vorbestehender Leberkrankung häufiger vor. Möglicherweise verläuft die Krankheit schwerer bei Patienten, die sich in Europa infiziert haben [3]. Chronische Verläufe bis zur Entwicklung einer Leberzirrhose sind bei Immunsuppression nach Organtransplantation bekannt [4]; Einzelfälle von chronischem Verlauf sind bei HIV-infizierten Patienten beschrieben [5].

Die Erkrankung kann auch autochthon in Europa erworben werden und ist möglicherweise weit unterdiagnostiziert. In Haus- und Wildschweinen besteht ein HEV-Reservoir. Wildschweine in Deutschland haben eine hohe Prävalenz. In verschiedenen Regionen Europas haben 3–16% der Blutspender Antikörper gegen HEV [1]. Dies kontrastiert mit der Seltenheit, mit der die Diagnose einer akuten HEV-Infektion gestellt wird. Ein Teil der akuten Hepatitiden, die als medikamenteninduziert diagnostiziert werden, dürften eine akute Hepatitis E sein, nach der nicht gesucht wurde. In einer

englischen Fallserie war dies bei 20% solcher Patienten der Fall [1]. Ein Teil der autochthon erworbenen Infektionen verläuft möglicherweise symptomarm.

Antikörper der Klasse IgG gegen HEV bleiben sehr lange nachweisbar, diejenigen der Klasse IgM sind für die akute Phase typisch. Molekularbiologisch (mittels PCR) nachweisbare RNS ist etwa vier Wochen im Serum, etwas länger im Stuhl vorhanden. Diese Diagnostik wird im Moment in der Schweiz noch nicht durchgeführt. Als diagnostisch für eine akute HEV-Infektion gilt der Nachweis von IgM-Antikörpern oder eine positive PCR.

Korrespondenz:

Dr. Milo Huber
Klinik für Infektionskrankheiten und Spitalhygiene
UniversitätsSpital
CH-8091 Zürich
milo.huber@usz.ch

Literatur

- 1 Dalton HR, Bendall R, Ijaz S, Banks M. Hepatitis E: an emerging infection in developed countries. *Lancet Infect Dis.* 2008;8(11):698–709.
- 2 Emerson SU, Purcell RH. Hepatitis E virus. *Rev Med Virol.* 2003;13:145–54.
- 3 Dalton HR, Stableforth W, Thurairajah P, Hazeldine S, Remnarace R, Usama W, et al. Autochthonous hepatitis E in southwest England: natural history, complications and seasonal variation and hepatitis E virus seroprevalence in blood donors, the elderly and patients with chronic liver disease. *Eur J Gastroenterol Hepatol.* 2008;20:784–90.
- 4 Kamar N, Selves J, Mansuy JM, Ouezzani L, Peron JM, Guitard J, et al. Hepatitis E Virus and chronic hepatitis in organ-transplant recipients. *N Engl J Med.* 2008;358(8):811–7.
- 5 Dalton HR, Bendall RP, Keanne FE, Tedder RS, Ijaz S. Persistent carriage of hepatitis E virus in Patients with HIV Infection. *N Engl J Med.* 2009;361:1025–7.