



**University of
Zurich**^{UZH}

**Zurich Open Repository and
Archive**

University of Zurich
Main Library
Strickhofstrasse 39
CH-8057 Zurich
www.zora.uzh.ch

Year: 2010

Synkope einer jungen Sportlerin – nicht immer harmlos

Stephan, F P ; Koller, M T ; Conen, A ; Sticherling, C ; Gingisser, R ; Nickel, C ; Keller, D I

Posted at the Zurich Open Repository and Archive, University of Zurich

ZORA URL: <https://www.zora.uzh.ch/46674>

Journal Article

Originally published at:

Stephan, F P; Koller, M T; Conen, A; Sticherling, C; Gingisser, R; Nickel, C; Keller, D I (2010). Synkope einer jungen Sportlerin – nicht immer harmlos. *Swiss Medical Forum*, 10(38):654-656.

Synkope einer jungen Sportlerin – nicht immer harmlos

Frank-Peter Stephan^a, Michael T. Koller^{a, d}, Anna Conen^b, Christian Sticherling^c,
Roland Bingisser^a, Christian Nickel^a, Dagmar I. Keller^e

^a Notfallstation, Universitätsspital Basel

^b Klinik für Innere Medizin, Kantonsspital Aarau

^c Klinik für Kardiologie, Universitätsspital Basel

^d Institut für klinische Epidemiologie und Biostatistik, Universitätsspital Basel



^e Klinik und Poliklinik für Innere Medizin, UniversitätsSpital Zürich


Fallbeschreibung

Eine bisher beschwerdefreie 34-jährige Frau wurde nach einer Synkope auf die Notfallstation gebracht. Sie hatte im Sitzen während des Lesens eines Buches plötzlich über ein retrosternales Engegefühl geklagt. Von der Mutter der Patientin beobachtet trat eine kurze Bewusstlosigkeit auf. Nachfolgend war die Patientin wieder rasch voll orientiert und beschwerdefrei. Bereits drei Monate zuvor war es zu einem ähnlichen Ereignis gekommen, damals verbunden mit Palpitationen, aber ohne Bewusstlosigkeit. Zwei Tage vor dem aktuellen Eintritt hatte die Patientin noch beschwerdefrei einen Halbmarathon absolviert.

In der klinischen Untersuchung fand sich eine kardial kompensierte Patientin ohne fokales neurologisches Defizit, die Auskultation von Herz und Lunge war unauffällig. Der bei Eintritt gemessene Blutdruck lag bei 156/92 mmHg, die Herzfrequenz betrug 76/min, intermittierend wurde bei der Monitorüberwachung ein ventrikulärer Bigeminus festgestellt, der zu einem peripheren Pulsdefizit führte.

Die persönliche Anamnese ergab keine relevanten Vorerkrankungen, in der Familienanamnese fand sich kein Hinweis auf eine Häufung von Synkopen oder plötzlichen Herztod. Ausser einer oralen Kontrazeption nahm die Patientin keine weiteren Medikamente ein, auch ein Drogenabusus wurde verneint.

Im Ruhe-EKG bei Eintritt (Abb. 1 ) zeigte sich als Grundrhythmus ein normokarder Sinusrhythmus mit Linkslagetypp und normaler PQ-Zeit sowie unauffälliger Erregungsausbreitung und, soweit beurteilbar, unauffälliger -rückbildung. Auffällig war ein frühzeitig in die Repolarisation des Grundrhythmus einfallender ventrikulärer Bigeminus mit inferiorer Achse und RS-Komplexen in V1–6, so dass der Fokus dieser Extrasystolie posterior im Bereich des Ausflusstrakts liegt, wahrscheinlich im Bereich des linkskoronaren Aortenklappensegels [1]. Kurze Zeit darauf wurde in einem weiteren EKG ohne Extrasystolie ein deutlich verlängertes QT-Intervall festgestellt (Abb. 2 ). Auffällig ist die Diskrepanz zwischen der manuell gemessenen und der maschinell erfassten QT-Zeit, die das wahre Ausmass unterschätzt.

Während der Überwachungszeit konnten wiederholt selbstlimitierende polymorphe ventrikuläre Tachykardien und Torsades-de-pointes-Tachykardien aufgezeichnet werden, die durch früh einfallende ventrikuläre Extrasystolen im Sinne einer *short-long-short*-Sequenz induziert wurden (Abb. 3 )

In der Analyse des in Abbildung 2 gezeigten EKGs sieht man eine ausgeprägte Verlängerung der QT-Zeit mit

spätem steilem Anstieg der T-Welle, vereinbar mit einem Long-QT-Syndrom Typ 3 (LQTS3) [2].

Zusammenfassend konnte bei der Patientin bei fehlenden Hinweisen auf eine medikamentöse oder metabolische Ursache der langen QT-Dauer in Verbindung mit der Anamnese (Synkope), des EKG-Befundes und des Nachweises einer polymorphen ventrikulären Tachykardie bzw. Torsades-de-pointes-Tachykardie ein kongenitales LQTS3 diagnostiziert werden.

Bei unserer Patientin wurde sekundärprophylaktisch ein ICD implantiert, der nachfolgende postoperative Verlauf war problemlos. Auch drei Monate später war die Patientin beschwerdefrei, in den regelmässigen Kontrollen des ICD liessen sich keine höhergradigen Rhythmusstörungen nachweisen.

Diskussion

Das LQTS ist eine meist autosomal dominant vererbte Ionenkanalstörung, die über ventrikuläre Rhythmusstörungen zu Synkopen und plötzlichem Herztod führen kann. Pathologisch sind für das LQTS Mutationen in verschiedenen Genen verantwortlich, die kardiale Ionenkanäle oder assoziierte strukturelle Proteine kodieren. Derzeit sind 12 LQTS-Phänotypen bekannt (LQTS 1–12) [3], wobei die häufigsten Typen das LQTS 1, 2 und 3 sind (95 bis 97% aller LQTS).

Das LQTS3, welches bei unserer Patientin aufgrund des EKG vorliegt, wird durch Mutationen im Gen SCN5A bedingt. SCN5A kodiert einen spannungsabhängigen Natriumkanal der Herzmuskelzelle, welcher den steilen Anstieg der Depolarisation am Herzmuskel einleitet. Beim LQTS3 kommt es durch Mutationen zu einer Aktivitätszunahme der Leitfähigkeit dieses Natriumkanals [4]. In der Plateauphase des Aktionspotentials sind normalerweise die meisten dieser spannungsabhängigen Natriumkanäle inaktiv. Bedingt durch eine SCN5A-Mutation kommt es in dieser Phase zu einer fortlaufenden Depolarisation, was die Plateauphase verlängert und im Oberflächen-EKG durch das verlängerte QT-Intervall mit deformierter T-Welle zum Ausdruck kommt [5].

Bei den LQTS Typen 1, 2 und 3 sind Trigger bekannt, die maligne Rhythmusstörungen auslösen können. Beim LQTS3 sind es Ruhezustände und Bradykardien, beim LQTS2 laute Geräusche in Ruhe und beim LQTS1 Sport [6, 7]. Das Risiko für das Auftreten einer symptomatischen Rhythmusstörung beim LQTS3 ist geringer als z.B. bei dem LQTS1 und LQTS2, allerdings ist die kumulative Letalität des LQTS3 bis zum 40. Lebensjahr ähnlich hoch mit etwa 4% [7, 8].

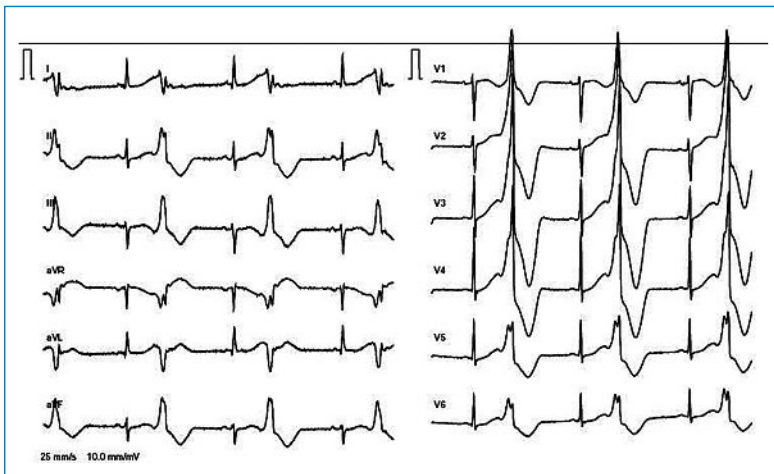


Abbildung 1
EKG bei Eintritt ventrikulärer Bigeminus, QT-Zeit nicht bestimmbar.

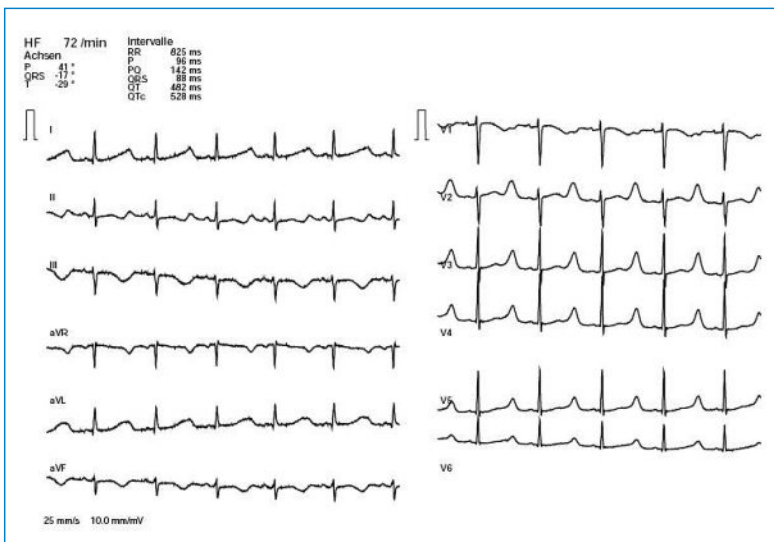


Abbildung 2
EKG im Verlauf. Lange QT-Zeit, phänotypisch einem LQTS3 entsprechend mit spätem steilem Anstieg der T-Welle. Gemessene* QT-Zeit 600 ms, QTc-Zeit 657 ms (Achtung: maschinell gemessene QT-Zeit entspricht nicht der gemessenen Zeit).

* Die QT-Zeit wird in Ableitung II und V2 oder V3 gemessen. Aus mind. drei bis fünf QT-Zeiten wird der Mittelwert gebildet. Eine etwaige U-Welle wird, sofern sie nicht eindeutig von der T-Welle abgrenzbar ist, in die QT-Zeit-Messung eingeschlossen. Die Ermittlung der QTc-Zeit sollte mittels der Bazett-Formel erfolgen: $QTc\text{-Zeit (ms)} = QT\text{-Zeit (ms)} / \sqrt{RR\text{-Abstand}}$.

Ein Kollektiv entsprechend dieser Patientin (weiblich, LQTS3, QTc-Zeit >500 ms) hätte ein Risiko von 30–49%, bis zum 40. Lebensjahr ein kardiales Ereignis zu erleiden [7, 9].

Therapeutisch wird bei den LQTS-Typen 1 und 2 eine Betablockertherapie eingesetzt, da das Auftreten von Rhythmusstörungen belastungsinduziert ist. Betablocker sind beim LQTS3 problematisch, da die negativ chronotrope Wirkung des Betablockers eine Bradykardie induzieren kann, was bei diesem Syndrom ein Trigger für maligne Rhythmusstörungen ist [5, 7, 10].

Klar ist die Empfehlung der amerikanischen und europäischen Fachgesellschaften (ACC/AHA/ESC) zur Implantation eines Defibrillators (ICD) bei Patienten, die einen plötzlichen Herztod überlebt haben oder unter symptomatischen Herzrhythmusstörungen leiden [11]. Im Rahmen der familiären Abklärung liess sich bei der eineiigen kardial asymptomatischen Zwillingsschwester ebenfalls eine verlängerte QT-Zeit nachweisen (Abb. 4). Auffällig war jedoch eine andere Morphologie der Repolarisation, wobei in diesem Fall der isoelektrisch positive biphasische Verlauf der T-Welle mit niedriger Amplitude phänotypisch einem LQTS2 entspricht [2]. Bei monozygoten Zwillingen wäre das Vorliegen zweier verschiedener Genotypen naturgemäss eher unwahrscheinlich. Ein weiterer Aspekt ist die Variabilität des EKG-Phänotyps, wobei Patienten im Intervall verschiedene T-Wellen-Morphologien zeigen können, die eine eindeutige Zuordnung zu einem LQTS-Typ nicht zulassen. Daher haben wir eine genetische Abklärung bezüglich LQTS3 und LQTS2 begonnen, wobei das Resultat aktuell noch aussteht.

Bei der bisher beschwerdefreien Schwester der Patientin wurde gemäss Empfehlung der kardiologischen Fachgesellschaften keine primärprophylaktische ICD-Implantation durchgeführt, sondern die empfohlene Betablockertherapie fortgeführt [11].

Natürlich muss sowohl der Patientin als auch ihrer Schwester eine Lifestyle-Modifikation empfohlen werden. Generell sollten schwere körperliche (sportliche) Belastungen vermieden werden, auch muss ausdrücklich auf die Vermeidung von Medikamenten hingewiesen werden, die eine QT-Zeit-Verlängerung bewirken (www.torsades.org). Zu diesen gehören bekannte Medikamente wie Makrolidantibiotika oder Neuroleptika,

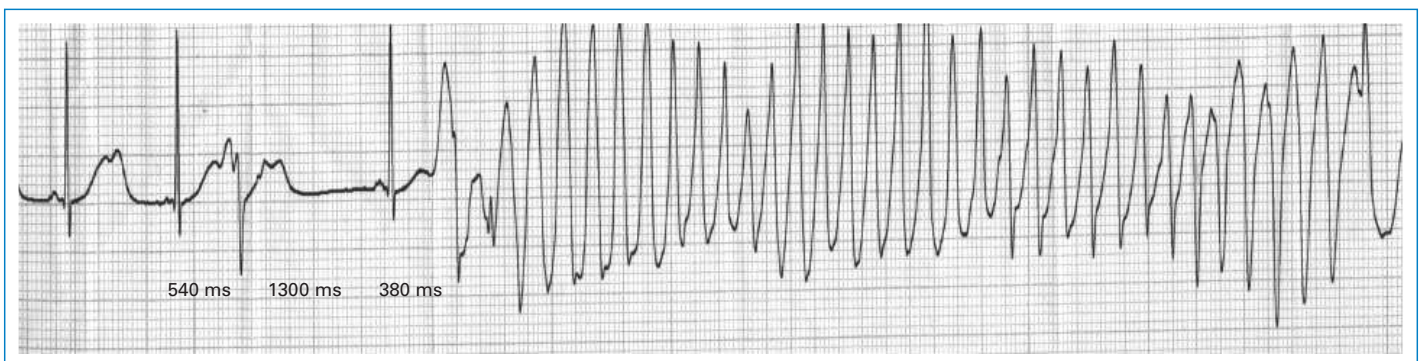


Abbildung 3
«Short-long-short»-Sequenz mit früh einfallenden ventrikulären Extrasystolen und Induktion einer Torsades-de-pointes-Tachykardie.

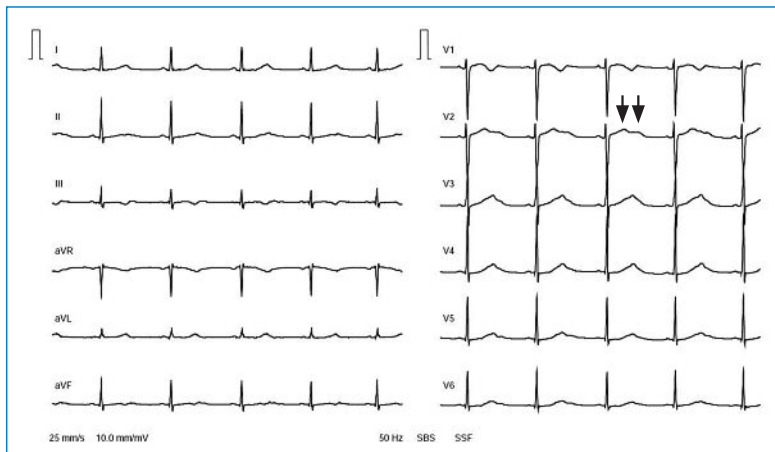


Abbildung 4

EKG der Zwillingsschwester. Lange QT-Zeit, phänotypisch einem LQTS2 entsprechend mit isoelektrisch positivem biphasischem Verlauf der T-Welle und niedriger T-Wellen-Amplitude (Pfeile). QT-Zeit 580 ms, QTc-Zeit 594 ms.

allerdings auch Medikamente, bei denen eine QT-Verlängerung nicht unbedingt geläufig ist. Gefährlich sind natürlich auch Medikamentenkombinationen, die durch Wechselwirkung im Metabolismus (z.B. im Cytochromsystem) ihre Wirkung noch verstärken.

Learning points

- Eine Synkope beim jungen Patienten ist nicht immer benignen Ursprungs;
- Ein langes QT-Intervall ist häufig die einzige Auffälligkeit, die maschinelle Messung unterschätzt manchmal das wahre Ausmass der Pathologie. Die QT-Zeit sollte manuell ausgemessen werden;
- Bei Diagnose eines Long-QT-Syndroms muss die Ätiologie (erworben oder hereditär) sorgfältig abgeklärt werden. Eine Familienanamnese bezüglich plötzlichen Herztods etc. ist daher bei Patienten mit Synkope obligat;
- Bei hereditärer Form muss zwingend eine Abklärung der Familien erfolgen;

- Auf Substanzen, die eine QT-Verlängerung induzieren, muss bei Patienten mit hereditärer oder erworbener QT-Verlängerung verzichtet werden. Eine Instruktion der Patienten diesbezüglich hat zu erfolgen.

Korrespondenz:

PD Dr. Dagmar Keller Lang
Leitende Ärztin
FMH Innere Medizin und Kardiologie
Klinik und Poliklinik für Innere Medizin
UniversitätsSpital Zürich
CH-8091 Zürich
dagmar.keller@usz.ch

Literatur

- 1 Kamakura S, et al. Localization of optimal ablation site of idiopathic ventricular tachycardia from right and left ventricular outflow tract by body surface ECG. *Circulation*. 1998;98(15):1525–33.
- 2 Zhang L, et al. Spectrum of ST-T-wave patterns and repolarization parameters in congenital long-QT syndrome: ECG findings identify genotypes. *Circulation* 2000; 102(23):2849–55.
- 3 Lu T, Kass RS. Recent progress in congenital long QT syndrome. *Curr Opin Cardiol*. 2010;25(3):216–21.
- 4 Keller DI, et al. A novel mutation in SCN5A, delQKP 1507–1509, causing long QT syndrome: role of Q1507 residue in sodium channel inactivation. *J Mol Cell Cardiol*. 2003;35(12):1513–21.
- 5 Saenen JB, Vrints CJ. Molecular aspects of the congenital and acquired Long QT Syndrome: clinical implications. *J Mol Cell Cardiol*. 2008;44(4):633–46.
- 6 Schwartz PJ, et al. Genotype-phenotype correlation in the long-QT syndrome: gene-specific triggers for life-threatening arrhythmias. *Circulation*. 2001;103(1):89–95.
- 7 Goldenberg I, Moss AJ. Long QT syndrome. *J Am Coll Cardiol*. 2008;51(24):2291–300.
- 8 Zareba W, et al. Influence of genotype on the clinical course of the long-QT syndrome. International Long-QT Syndrome Registry Research Group. *N Engl J Med*. 1998;339(14):960–5.
- 9 Priori SG, et al. Risk stratification in the long-QT syndrome. *N Engl J Med*. 2003;348(19):1866–74.
- 10 Fabritz L, et al. Autonomic modulation and antiarrhythmic therapy in a model of long QT syndrome type 3. *Cardiovasc Res*. 2010[Epub ahead of print].
- 11 Zipes DP, et al. ACC/AHA/ESC 2006 guidelines for management of patients with ventricular arrhythmias and the prevention of sudden cardiac death: a report of the American College of Cardiology/American Heart Association Task Force and the European Society of Cardiology Committee for Practice Guidelines (Writing Committee to Develop Guidelines for Management of Patients With Ventricular Arrhythmias and the Prevention of Sudden Cardiac Death). *J Am Coll Cardiol*. 2006;48(5):e247–346.