



## Biokompatibilität von Nitinol-Stapesprothesen

Schmid, P S

**Abstract:** 1.1 Hintergrund Die Stapedotomie als Therapie der Wahl bei der Otosklerose beinhaltet kritische Arbeitsschritte, die das Operationsresultat wesentlich beeinflussen können. Einer dieser Schritte ist die Fixierung der Steigbügelprothese am langen Ambossschenkel. Seit der Verfügbarkeit von Prothesen aus Nitinol, einer Nickel-Titan-Legierung mit Formgedächtnis, ist dieser Schritt schonender. Durch Erwärmung des Prothesenbügels mittels Laser kann dieser berührungsfrei am Amboss befestigt werden. Mögliche Nachteile könnten thermische Schäden des Amboss, Druckkarrosionen, Durchblutungsstörungen durch Strangulation der Schleimhautgefässe oder Nickelunverträglichkeitsreaktionen sein. Die Bedeutung dieser möglichen Nachteile zu untersuchen, ist das Ziel dieser Arbeit. 1.2 Material und Methoden Im Zeitraum von 2004 bis 2008 wurde an der ORL-Klinik des Universitätsspitals Zürich bei ca. 120 Otosklerosepatienten eine Stapedotomie unter Verwendung von Nitinolprothesen durchgeführt. Bei vier Patienten war wegen ungenügendem Hörgewinn durchschnittlich nach 22 Monaten (Range 6 bis 40 Monate) eine Revision mittels Malleostapedotomie notwendig. Die entfernten Prothesen dieser vier Patienten (2 Männer und 2 Frauen im Alter von 41 bis 62 Jahren) wurden analysiert. Drei davon konnten am Amboss fixiert untersucht werden. Die Prothesenexplantate wurden in nativem Zustand am Zentrum für Mikroskopie und Bildanalyse der Universität Zürich mit einem Makroskop (Leica Z16 APO, Leica-Microsystems GmbH, Deutschland) fotodokumentiert und mittels Rasterelektronenmikroskop (Scanning Electron Microscope, SEM) untersucht. Es folgte eine mikroskopische Elementanalyse der Materialoberfläche mittels EDX (Energy dispersive X-ray analysis). Schliesslich wurde mittels Graphitrohrfurnen-Atomabsorptionsspektrometrie eine quantitative Nickelanalyse durchgeführt, um den Nickelgehalt im Bereich des langen Ambossschenkels bestimmen zu können. 1.3 Resultate Die Fixation der Prothese war lichtmakroskopisch in den drei beurteilbaren Explantaten gut. Die Rasterelektronenmikroskopie zeigte bei zwei Explantaten eine zirkulär gut anliegende Prothese, während bei einer Prothese lateral eine Lücke zwischen Knochen und Prothese bestand. In zwei Präparaten konnte ein nicht zirkulärer Knochendefekt im Sinne einer oberflächlichen Ambossarrosion nachgewiesen werden. Alle Prothesen waren im Kontaktbereich zum Amboss von Schleimhaut umwachsen. Bei keinem der 4 Präparate konnte bei der Elementanalyse mittels EDX Nickel nachgewiesen werden. Die Messungen des Nickelgehalts im Knochen mittels Graphitrohrfurnen-AAS zeigten bei den Explantaten keine erhöhten Nickelwerte. 1.4 Diskussion Die elektronenmikroskopisch festgestellte diskrete ossäre Arrosion des langen Incusfortsatzes ist bei einem Explantat wahrscheinlich auf die Laserapplikation beim Crimping zurückzuführen. Eine breitere Nitinol-Schleife um den Incus wäre von Vorteil. Trotz der Arrosionen war die Prothesenfixation in allen Fällen gut. Es ergaben sich insbesondere keine Hinweise auf Druckkarrosionen oder auf eine Strangulation der Schleimhautgefässe. Weder mit der Röntgenspektroskopie noch mit der Graphitrohrfurnen-AAS konnte ein erhöhter Nickelgehalt im Bereich des langen Incusfortsatzes nachgewiesen werden. Aufgrund unserer Ergebnisse gehen wir davon aus, dass Nitinolprothesen bei allen Patienten eingesetzt werden können. Trotzdem sind wir bei Patienten mit bekannter Nickelallergie zurückhaltend und verwenden konventionelle Titanprothesen.

Posted at the Zurich Open Repository and Archive, University of Zurich  
ZORA URL: <https://doi.org/10.5167/uzh-47691>  
Dissertation

Originally published at:

Schmid, P. S. Biokompatibilität von Nitinol-Stapesprothesen. 2010, University of Zurich, Faculty of Medicine.

Universitätsspital Zürich  
Klinik für Ohren-, Nasen-, Hals- und Gesichtschirurgie  
Direktor: Prof. Dr. med. R. Probst

---

Arbeit unter Leitung von PD Dr. med. A. Huber und Dr. med. C. Röösl

# **Biokompatibilität von Nitinol-Stapesprothesen**

## **INAUGURAL-DISSERTATION**

zur Erlangung der Doktorwürde der Medizinischen Fakultät  
der Universität Zürich

vorgelegt von  
Philipp Samuel Schmid  
von Emmen LU

Genehmigt auf Antrag von Prof. Dr. med. R. Probst  
Zürich 2010



# Inhaltsverzeichnis

<b>1</b>	<b>ZUSAMMENFASSUNG .....</b>	<b>4</b>
1.1	Hintergrund.....	4
1.2	Material und Methoden.....	4
1.3	Resultate .....	5
1.4	Diskussion .....	5
<b>2</b>	<b>EINLEITUNG .....</b>	<b>6</b>
2.1	Ausgangslage.....	6
2.2	Aufgabenstellung und Zielsetzung .....	7
<b>3</b>	<b>HINTERGRUNDINFORMATIONEN.....</b>	<b>8</b>
3.1	Nitinol .....	8
3.1.1	Der Formgedächtnis-Effekt (shape memory effect).....	8
3.1.2	Einsatz von Nitinol in der Medizin .....	12
3.1.3	NiTi-Biokompatibilität .....	13
3.2	Die Otosklerose.....	14
3.2.1	Definition .....	14
3.2.2	Epidemiologie.....	14
3.2.3	Hypothesen zur Ätiologie .....	15
3.2.4	Pathogenese und Histopathologie .....	15
3.2.5	Diagnostik .....	16
3.2.6	Therapie.....	18
3.3	Otosklerosechirurgie .....	19
3.3.1	Ziel der Otoskleroseoperation .....	19
3.3.2	Historische Hintergründe.....	19
3.3.3	Indikationen/Kontraindikationen .....	21
3.3.4	Operationsrisiken und -komplikationen .....	22
3.3.5	Prothesentypen .....	23
3.4	Otosklerosechirurgie mit Nitinol-Prothesen .....	24
3.4.1	Angewandte Operationstechnik in Zürich.....	25
3.4.2	Resultate nach Nitinolprothesen-Stapedotomie in der Literatur .....	25

<b>4</b>	<b>MATERIAL UND METHODEN .....</b>	<b>27</b>
4.1	Untersuchungsmaterial .....	27
4.2	Intraoperative Dokumentation .....	28
4.3	Lichtmakroskopie .....	28
4.4	Rasterelektronenmikroskopie (REM).....	28
4.4.1	Funktionsprinzip .....	28
4.4.2	Vorbereitung der Präparate und Vorgehen .....	29
4.5	Energiedispersive Röntgenspektroskopie (EDX).....	30
4.5.1	Funktionsprinzip .....	30
4.5.2	Vorgehen.....	30
4.6	Graphitrohren-Atomabsorptionsspektrometrie (GF-AAS).....	31
4.6.1	Hintergrund und Funktionsprinzip .....	31
4.6.2	Vorgehen.....	32
<b>5</b>	<b>RESULTATE.....</b>	<b>34</b>
5.1	Intraoperative Dokumentation .....	34
5.2	Lichtmakroskopie .....	34
5.3	Rasterelektronenmikroskopie (REM).....	36
5.3.1	Fixierung der Prothese am langen Ambossschenkel .....	36
5.3.2	Schleimhautüberwachung der Prothesen.....	38
5.3.3	Knochenarrosion .....	39
5.4	Energiedispersive Röntgenspektroskopie (EDX) – Qualitativer Nickel- nachweis .....	41
5.5	Graphitrohren-Atomabsorptionsspektrometrie (GF-AAS) – Quantitative Nickelanalyse .....	42
<b>6</b>	<b>DISKUSSION.....</b>	<b>44</b>
6.1	Knochenarrosion .....	44
6.2	Nickelfreisetzung aus Nitinolprothesen .....	46
6.3	Schleimhautüberwachung .....	47
<b>7</b>	<b>SCHLUSSFOLGERUNG .....</b>	<b>48</b>
<b>8</b>	<b>LITERATURVERZEICHNIS.....</b>	<b>49</b>

<b>9</b>	<b>VERDANKUNGEN .....</b>	<b>55</b>
<b>10</b>	<b>CURRICULUM VITAE .....</b>	<b>56</b>

# **1 Zusammenfassung**

## **1.1 Hintergrund**

Die Stapedotomie als Therapie der Wahl bei der Otosklerose beinhaltet kritische Arbeitsschritte, die das Operationsresultat wesentlich beeinflussen können. Einer dieser Schritte ist die Fixierung der Steigbügelprothese am langen Ambossschenkel. Seit der Verfügbarkeit von Prothesen aus Nitinol, einer Nickel-Titan-Legierung mit Formgedächtnis, ist dieser Schritt schonender. Durch Erwärmung des Prothesenbügels mittels Laser kann dieser berührungsfrei am Amboss befestigt werden. Mögliche Nachteile könnten thermische Schäden des Amboss, Druckkarrosionen, Durchblutungsstörungen durch Strangulation der Schleimhautgefäße oder Nickelunverträglichkeitsreaktionen sein. Die Bedeutung dieser möglichen Nachteile zu untersuchen, ist das Ziel dieser Arbeit.

## **1.2 Material und Methoden**

Im Zeitraum von 2004 bis 2008 wurde an der ORL-Klinik des Universitätsspitals Zürich bei ca. 120 Otosklerosepatienten eine Stapedotomie unter Verwendung von Nitinolprothesen durchgeführt. Bei vier Patienten war wegen ungenügendem Hörgewinn durchschnittlich nach 22 Monaten (Range 6 bis 40 Monate) eine Revision mittels Malleostapedotomie notwendig. Die entfernten Prothesen dieser vier Patienten (2 Männer und 2 Frauen im Alter von 41 bis 62 Jahren) wurden analysiert. Drei davon konnten am Amboss fixiert untersucht werden. Die Prothesenexplantate wurden in nativem Zustand am Zentrum für Mikroskopie und Bildanalyse der Universität Zürich mit einem Makroskop (Leica Z16 APO, Leica-Microsystems GmbH, Deutschland) fotodokumentiert und mittels Rasterelektronenmikroskop (Scanning Electron Microscope, SEM) untersucht. Es folgte eine mikroskopische Elementanalyse der Materialoberfläche mittels EDX (Energy dispersive X-ray analysis). Schliesslich wurde mittels Graphitrohren-Atomabsorptionsspektrometrie eine quantitative Nickelanalyse durchgeführt, um den Nickelgehalt im Bereich des langen Ambossschenkels bestimmen zu können.



### **1.3 Resultate**

Die Fixation der Prothese war lichtmakroskopisch in den drei beurteilbaren Explantaten gut. Die Rasterelektronenmikroskopie zeigte bei zwei Explantaten eine zirkulär gut anliegende Prothese, während bei einer Prothese lateral eine Lücke zwischen Knochen und Prothese bestand. In zwei Präparaten konnte ein nicht zirkulärer Knochendefekt im Sinne einer oberflächlichen Ambossarrosion nachgewiesen werden. Alle Prothesen waren im Kontaktbereich zum Amboss von Schleimhaut umwachsen. Bei keinem der 4 Präparate konnte bei der Elementanalyse mittels EDX Nickel nachgewiesen werden. Die Messungen des Nickelgehalts im Knochen mittels Graphitrohr-ofen-AAS zeigten bei den Explantaten keine erhöhten Nickelwerte.

### **1.4 Diskussion**

Die elektronenmikroskopisch festgestellte diskrete ossäre Arrosion des langen Incusfortsatzes ist bei einem Explantat wahrscheinlich auf die Laserapplikation beim Crimping zurückzuführen. Eine breitere Nitinol-Schleife um den Incus wäre von Vorteil. Trotz der Arrosionen war die Prothesenfixation in allen Fällen gut. Es ergaben sich insbesondere keine Hinweise auf Druckarrosionen oder auf eine Strangulation der Schleimhautgefäße. Weder mit der Röntgenspektroskopie noch mit der Graphitrohr-ofen-AAS konnte ein erhöhter Nickelgehalt im Bereich des langen Incusfortsatzes nachgewiesen werden. Aufgrund unserer Ergebnisse gehen wir davon aus, dass Nitinolprothesen bei allen Patienten eingesetzt werden können. Trotzdem sind wir bei Patienten mit bekannter Nickelallergie zurückhaltend und verwenden konventionelle Titanprothesen.

## 2 Einleitung

*„O, ihr Menschen, die ihr mich für feindseelig, störrisch oder misantropisch haltet oder erkläret, wie unrecht thut ihr mir, ihr wißt nicht die geheime Ursache von dem, was euch so scheint. . . . (dessen Heilung vielleicht Jahre dauern oder gar unmöglich ist) . . . drum verzeiht, wenn ihr mich da zurückweichen sehen werdet, wo ich mich gern unter euch mischte, doppelt wehe thut mir mein Unglück, indem ich dabei verkannt werde, . . . wie ein Verbannter muß ich leben, . . . welche Demüthigung wenn jemand neben mir stund und von weitem eine Flöte hörte und ich nichts hörte, oder jemand den Hirten Singen hörte, und ich auch nichts hörte, solche Ereignisse brachten mich nahe an die Verzweiflung, es fehlte wenig und ich endigte selbst mein Leben – nur sie die Kunst, sie hielt mich zurück, ach es dünkte mir unmöglich, die Welt eher zu verlassen, bis ich das alles hervorgebracht, wozu ich mich aufgelegt fühlte, . . .“*

Auszug aus dem Heiligenstädter Testament, das Ludwig van Beethoven an seine Brüder richtete. Eindringlich beschreibt der Komponist die charakteristische soziale Isolation des Schwerhörigen, die Schwerhörigkeit als Krankheit. Mit den Mitteln der modernen Medizin hätte man ihm wahrscheinlich helfen können [1].

### 2.1 Ausgangslage

Seit der ersten Stapedektomie, welche 1958 von Shea [2] beschrieben wurde, hat sich die Chirurgietechnik zur operativen Behandlung der otosklerotischen Stapesfixation fortlaufend weiterentwickelt und verändert. Während der letzten Jahrzehnte hat sich die Technik von der Stapedektomie hin zur Stapedotomie entwickelt. Diese hat sich seither an den meisten grossen Zentren als Standardmethode etabliert.

Trotz der ständigen Weiterentwicklung der Operationstechnik und auch der Prothesen verbleiben aber immer noch teils schwierige und kritische Arbeitsschritte, die das Operationsresultat ganz wesentlich beeinflussen können [3].

Einer dieser Schritte ist die Fixierung der Steigbügelprothese am langen Ambossschenkel. Schlecht fixierte Prothesen sind zwar in der Lage, Schall zu übertragen,

dies erfolgt jedoch mit einer grossen interindividuellen Variation der resultierenden Hörgewinne und mit schlechten Langzeitresultaten [3].

Seit einigen Jahren stehen sogenannte SMart™-Steigbügelprothesen der Firma Gyrus ENT (Bartlett, USA) zur Verfügung. Bei dieser Prothesenart besteht der Drahtbügel aus Nitinol, einer Nickel-Titan-Legierung, die mit einer Titanoxidschicht überzogen ist. Die besondere Eigenschaft dieser Legierung besteht darin, bei Erwärmung über 45°C eine während der Herstellung eingeprägte Form anzunehmen [3]. Dieses Formgedächtnis bietet den Vorteil, dass die Prothese durch Erwärmung mittels Laser oder bipolarer Koagulation berührungsfrei am Amboss befestigt werden kann.

Als potentieller Nachteil wird allerdings ein erhöhtes Incusnekroserisiko erwähnt. Dieses kann möglicherweise aufgrund verminderter Durchblutung zum Prozessus lenticularis - durch Strangulation von Schleimhaut und Gefässen bei satt sitzender Prothese - erklärt werden. Zudem wird das Risiko einer Nickelallergie diskutiert.

## **2.2 Aufgabenstellung und Zielsetzung**

Ziel und Zweck der vorliegenden Arbeit ist es, erstmals eine Serie von Nitinol-Prothesenexplantaten mitsamt dem entfernten Incus zu untersuchen, um den Einfluss der Prothesen auf den langen Ambossschenkel zu evaluieren.

Der Fokus wird dabei auf die Beurteilung einer allfälligen Knochenarrosion im Bereich des langen Ambossschenkels sowie auf die Bestimmung des Nickelgehaltes im Knochen gelegt.

## 3 Hintergrundinformationen

### 3.1 Nitinol

Die Verwendung von Nitinol in der Herstellung von Steigbügelprothesen stellt eine vielversprechende Innovation dar, da - durch die speziellen Formgedächtnis-Eigenschaften dieser Legierung - einer der kritischsten Operationsschritte, das manuelle Befestigen („Crimping“) der Prothese am langen Ambossschenkel, umgangen werden kann.

Nitinol ist ein seit den 60er Jahren des letzten Jahrhunderts bekannter Werkstoff, dessen Name aus der Zusammensetzung des Materials abgeleitet wurde [4]. Er besteht aus einer nahezu äquiatomischen Legierung von Nickel und Titan (je 50%). Kleine Änderungen dieses 50:50 Verhältnisses der Zusammensetzung können die Materialeigenschaften der Legierung erheblich verändern [5].

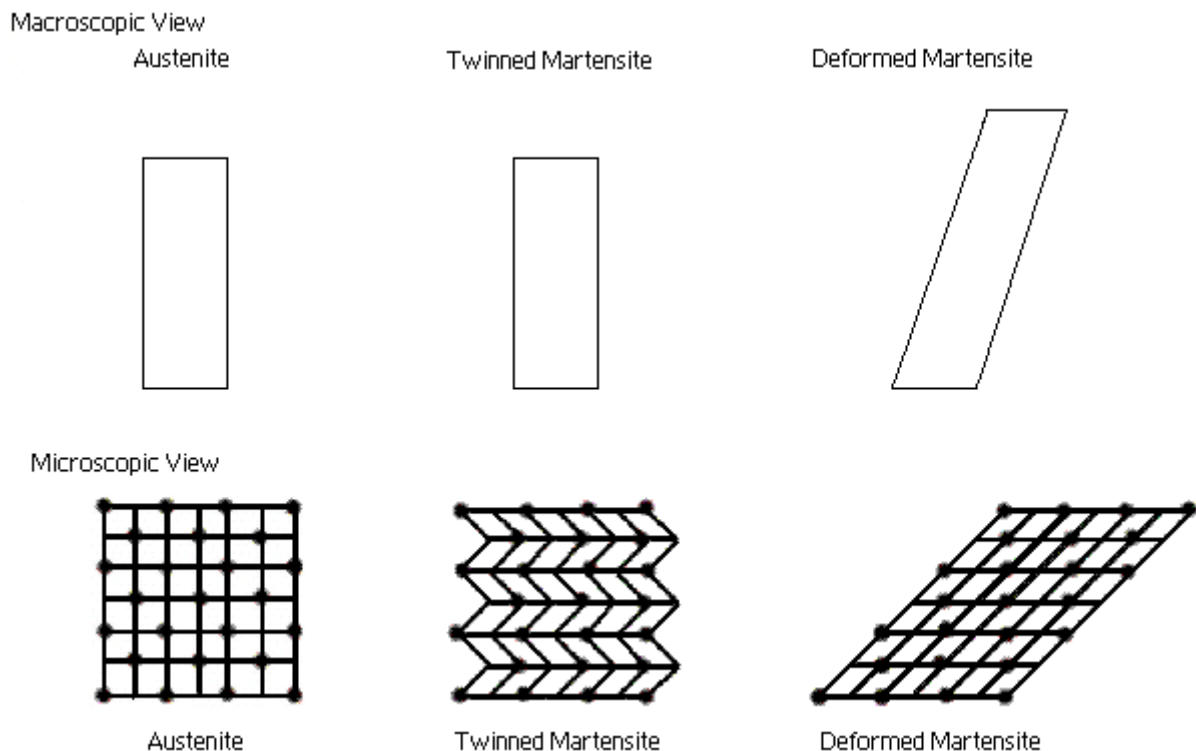
Die Legierung wurde 1962 von Buehler et al. [6] in einem Labor der US-amerikanischen Marine entdeckt, als man nach einem korrosionsfreien antimagnetischen Metall mit hoher Härte suchte. Dabei ist man zufällig auf zwei weitere wesentliche Eigenschaften des Metalls gestossen, welche Jahre später zu seiner breiten Anwendung in der Medizin geführt haben. Zum einen besitzt Nitinol ein mechanisches Formgedächtnis, auch „Superelastizität“ oder Pseudoelastizität genannt, zum anderen ein thermisches Erinnerungsvermögen [4]. Die ersten Versuche, diese Formgedächtnis-Effekte zu erklären, gehen auf Zijderveld und Kollegen [7] zurück.

#### 3.1.1 Der Formgedächtnis-Effekt (shape memory effect)

Der thermische Formgedächtnis-Effekt von Nitinol beruht auf einer temperaturabhängigen Gitterumwandlung zweier Kristallstrukturen, bekannt als „thermoelastische martensitische Transformation“ [8].

Bei Formgedächtnislegierungen (shape memory alloys, SMAs) führt eine Deformation durch mechanische Belastung oder Erhitzen zu einer Veränderung in ihrer metallischen Kristallgitterstruktur. Im **niedrigen Temperaturbereich** haben Metalle mit Formgedächtnis eine leicht deformierbare Kristallgitterstruktur, die als **Martensit**

(martensite) bezeichnet wird. Die Metallelemente sind leicht geneigt zueinander in Banden angeordnet, die mikroskopisch als Fischgrätenmuster sichtbar sind („monokline Konfiguration“). Zusätzlich ist jede Bande selbst intern auf dieselbe Weise gekippt. Es resultiert eine Kristallgitterstruktur hoher Komplexität (s. Abb. 1).

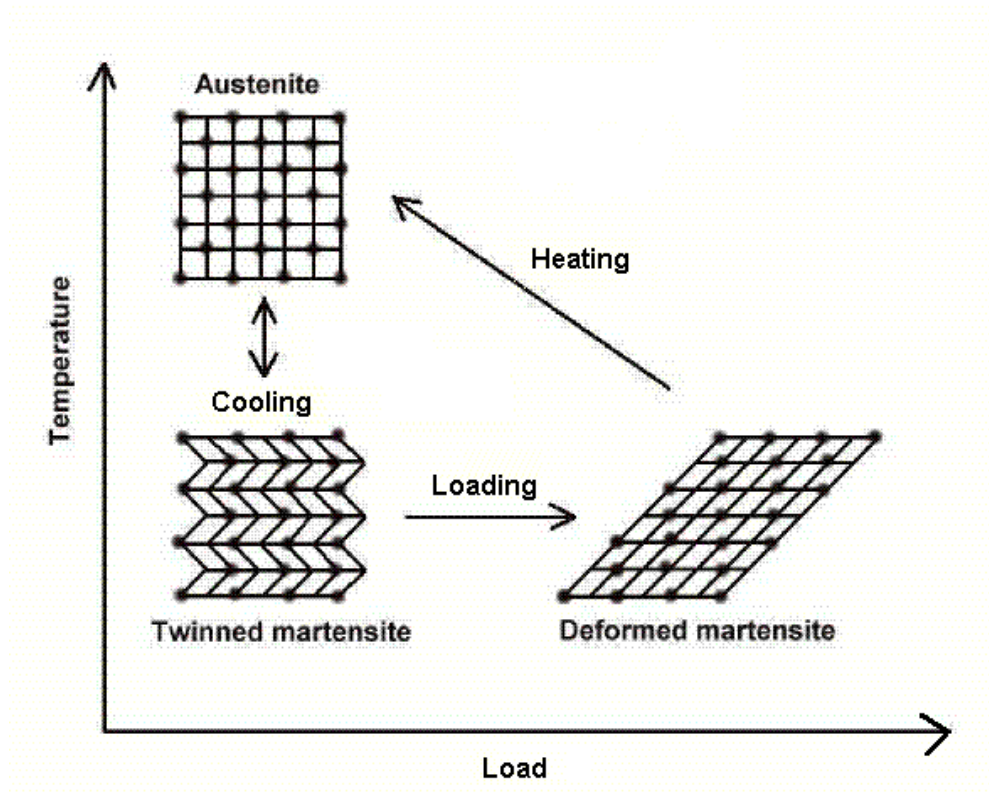


**Abb. 1:** Makroskopische und mikroskopische Ansicht der beiden Phasen von Formgedächtnislegierungen, Austenit und Martensit [9]

Wird die martensitische Struktur nun deformiert, so können sich diese komplexen Banden bewegen und die generierte verformende Spannung wird gleichmäßig im Metall verteilt. Auf diese Art und Weise kommt es weder zu einer Dislokation innerhalb des Metallgitters noch zu einer irreversiblen plastischen Deformation, sofern die Dehnungsgrenzen der Legierung nicht überschritten werden.

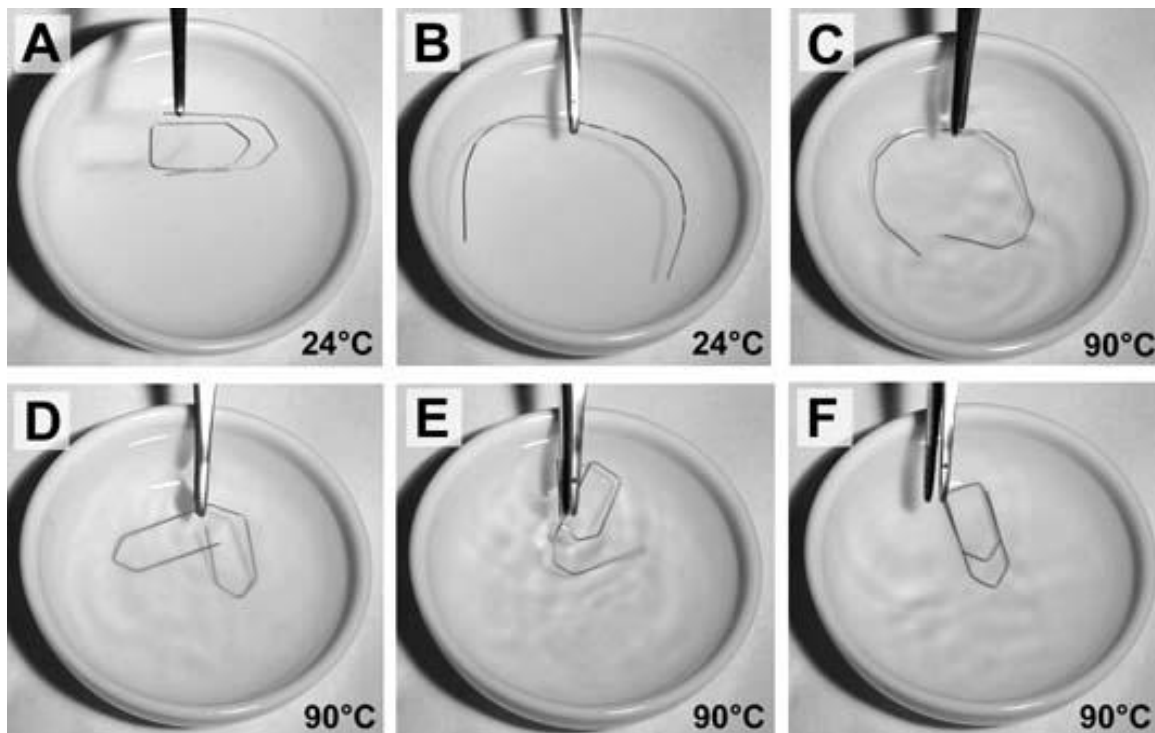
Wenn das Kristallgitter erwärmt wird und seinen charakteristischen Transformationstemperaturbereich (transformation temperature range) durchläuft, erfolgt eine Neuausrichtung der atomaren Ebenen in der Formgedächtnislegierung, wobei das metallische Kristallgitter in eine starre, kubisch geordnete Konfiguration übergeht, welche

als **Austenit** (austenite) bezeichnet wird. Diese ist **im höheren Temperaturbereich** die thermodynamisch stabilste Kristallgitterordnung (s. Abb. 2).



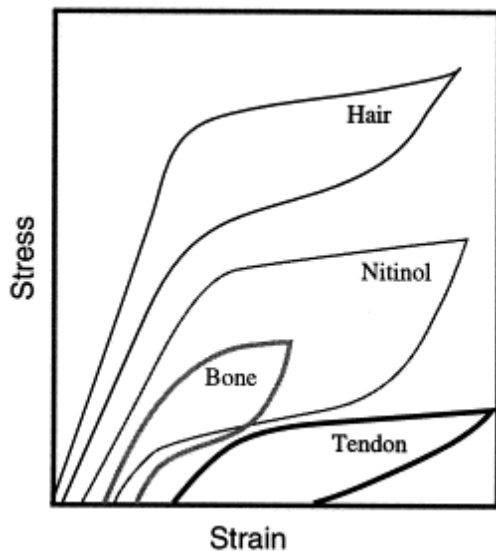
**Abb. 2:** Mikroskopisches Diagramm des Formgedächtnis- Effektes [9]

Falls das Metall in der martensitischen Konfiguration ausser Form gebracht wurde, erlangt es durch Erhitzen seine ursprüngliche Form in der Austenitkonfiguration innerhalb 0.2 Sekunden wieder. Dieser Prozess kann innerhalb der Belastungslimiten fast beliebig oft wiederholt werden. Die folgende Abbildung (Abb. 3) verdeutlicht diesen Zyklus am Beispiel einer Büroklammer.



**Abb. 3:** Büroklammer aus NiTi-Formgedächtnis-Legierung. A) Büroklammer im Ausgangszustand, B) mechanisch verformte Büroklammer, C-E) verformte Büroklammer wird in ca. 90°C heißes Wasser getaucht und kehrt wieder in den Ausgangszustand F) zurück [10]

Eine weitere faszinierende Eigenschaft von Formgedächtnismetallen ist die **Kraft-Hysterese**. Für die meisten Werkstoffe besteht ein linearer Zusammenhang zwischen der Belastungszunahme und der Dehnung im Material. Nitinol hingegen zeigt ein Spannungs-Dehnungs-Diagramm, bei dem sowohl die Belastungs- als auch die Entlastungskurve Plateaus bilden. In diesen Bereichen führen erhebliche Änderungen der Dehnungsbelastung nur zu geringer Spannungszunahme bzw. -abnahme. Diese Eigenschaft von Nitinol gleicht dem Verhalten von natürlichem Gewebe wie Haut oder Knochen und führt zur sogenannten **Pseudoelastizität** (superelasticity), der Fähigkeit grosse deformierende Kräfte aufzunehmen und bei Entlastung durch die innere Spannung in die Ursprungsform zurückzukehren (mechanisches Erinnerungsvermögen). Die ‚Elastizität‘ konventioneller Metalle wird dabei bis zum 20fachen übertroffen. Streng metallurgisch gesehen handelt es sich dabei nicht um ein elastisches Verhalten, da es nicht zu einem Auseinanderrücken der Atome kommt, deshalb die Bezeichnung pseudoelastisch. Der Mechanismus beruht auf einer Phasentransformation mit spontan reversiblen Makrodeformationen [8, 5].



**Abb. 4:** Spannungs-Dehnungs-Diagramm von Nitinol im Vergleich zum Verhalten von natürlichem Gewebe (11)

### 3.1.2 Einsatz von Nitinol in der Medizin

Obwohl Nitinol bereits in den 60er Jahren entdeckt wurde, gelang der grosse Durchbruch in der Medizinaltechnik-Branche erst in den 80er Jahren [5]. Verschiedene Gründe haben schliesslich zum Erfolg von Nitinol in der Medizin geführt:

- Die Medizin hat sich zu immer weniger invasiven Techniken hin entwickelt, was zu einer grossen Nachfrage nach neuen Prothesen- und Implantatsmaterialien führte.
- Die Verfügbarkeit hochpräziser Laser hat zu neuen Möglichkeiten in der Verarbeitung von Werkstoffen geführt.
- Das neue technologische Wissen wurde von Materialwissenschaftlern erfolgreich an Produktdesigner und Ärzte transferiert [11].

Heute umfasst der Markt ein breites Angebot an Instrumentarien und Implantaten aus Nitinol: Stents und Katheter für Gefässe, Luftwege, Gallengänge, Harnwege und Gastrointestinaltrakt bei Strikturen oder Stenosen; Verschluss-Patches bei Vorhofseptumdefekt (atrial septal defect occlusion system, ASDOS); Vena cava Filter bei Patienten mit rezidivierenden Thrombembolien; Clips für intrakranielle Aneurysmata; Drähte für Spangen in der Kieferorthopädie und seit einigen Jahren auch Steigbügelprothesen zur operativen Behandlung der Otosklerose [8].



### 3.1.3 NiTi-Biokompatibilität

Die Biokompatibilität wird definiert als Eigenschaft eines Materials, vom Körper akzeptiert zu werden. Da alle implantierten Materialien Fremdkörperreaktionen hervorrufen, bestimmt das Ausmass dieser Reaktionen den Grad der Biokompatibilität. Die Biokompatibilität steht demzufolge in direkter Beziehung mit dem Korrosionsverhalten eines Materials in einem spezifischen Milieu und seiner Tendenz, potenziell toxische Ionen freizusetzen [11].

Der hohe Nickelgehalt in Nitinol hat zu kontroversen Diskussionen bezüglich der Biokompatibilität dieser Legierung geführt [12, 5]. Nickel kann zu lokalen und systemischen allergischen Reaktionen führen und die Zellteilung hemmen. Es ist das häufigste Kontaktallergen in entwickelten Ländern [8].

In der Literatur wird Nitinol aber mehrheitlich eine gute Biokompatibilität attestiert, da Nickel und Titan eine extrem starke intermetallische Bindung eingehen und sich auf der Implantatoberfläche eine schützende Titanoxid-Schicht bildet. Diese  $\text{TiO}_2$ -Schicht erhöht die Stabilität der Oberfläche und bietet damit Schutz vor Nickeloxidation und -freisetzung [11]. Es-Soumi et al. [12] haben eine Vielzahl von Studien verglichen, welche sich 1) mit den Korrosionseigenschaften, 2) der Biokompatibilität (in vivo und in vitro) und 3) der Ni-Ionen-Freisetzung aus Nitinol befassten. Es wurde gezeigt, dass NiTi-Memorymetalle im Allgemeinen gute Korrosionseigenschaften aufweisen, in den meisten Fällen bessere als konventionelle Implantatsmaterialien wie rostfreier Stahl oder Co-Cr-Mo-Legierungen. Die teilweise stark divergierenden Resultate verschiedener Korrosionsstudien wurden auf die unterschiedliche Oberflächenbeschaffenheit der NiTi-Samples zurückgeführt. Trepanier et al. [13] folgerten aus ihren Nachforschungen, dass homogene, dünne und glatte Titanoxid-Schichten von klar definierter chemischer Zusammensetzung und Topographie die Anfälligkeit für Korrosion reduzieren. Die beste Oberflächenqualität wurde durch Elektropolieren sowie durch chemische Passivierung erreicht [13, 14]. Die meisten Biokompatibilitätsstudien haben für Nitinol eine - sowohl in vitro als auch in vivo - geringe Zytotoxizität und Genotoxizität nachgewiesen, vergleichbar mit reinem Titan. Wever et al. [15] haben keine zytotoxische, allergische oder genotoxische Aktivität von Nitinol beobachtet und schlossen auf eine gute Kurzzeit-Biokompatibilität. Die Nickelionen-Freisetzung ist bei homogenen  $\text{TiO}_2$ -Oberflächen vernachlässigbar. Die Konzentrationen liegen unterhalb der normalen täglichen Nickel-Zufuhr [12].

## 3.2 Die Otosklerose

### 3.2.1 Definition

Als **Otosklerose** (engl: otosclerosis, otospongiosis) bezeichnet man eine ausschliesslich das menschliche Felsenbein, nämlich die otische Kapsel betreffende Erkrankung bisher ungeklärter Ätiologie, die sich unter anderem durch eine Schallleitungsschwerhörigkeit aufgrund einer Stapesankylose manifestiert [16]. Der Begriff Otosklerose ist etwas irreführend, da der neugebildete Knochen weicher und stärker vaskularisiert ist als der harte Knochen der Labyrinthkapsel. Unter der otosklerotischen Form versteht man die inaktive, im CT nicht erkennbare Form. Die Bezeichnung Otospongiose passt besser zum histopathologischen Bild der Krankheit [17]. Mit der otospongiotischen Form ist die aktive Form gemeint, die im CT in 90-95% der Fälle erkennbar ist.

Man unterscheidet verschiedene Typen der Otosklerose. Bei der **klinischen Otosklerose (stapedial otosclerosis)**, befinden sich die spongiotischen Herde im Bereich des ovalen Fensters und es kommt zur otosklerotischen Fixation des Steigbügels und infolge dessen zu progressiver Schallleitungsschwerhörigkeit. Die wesentlich häufigere **histologische Otosklerose**, bei der die otosklerotischen Foci in einem anderen Bereich der Labyrinthkapsel lokalisiert sind, verursacht keine Schwerhörigkeit. Erkrankungsherde im Bereich der Cochlea und enzymatische Veränderungen in der Perilymphe können zu einer sensorineuralen Schwerhörigkeit führen, was als **cochleäre Otosklerose** bezeichnet wird [17].

### 3.2.2 Epidemiologie

Die Otosklerose tritt am häufigsten zwischen dem 20. und dem 50. Lebensjahr in Erscheinung und zeigt eine familiäre Häufung. Frauen sind etwa doppelt so häufig betroffen wie Männer und die Krankheit ist unter der weissen Bevölkerung häufiger vertreten als unter Schwarzen und Asiaten, bei denen sie sehr selten ist [18].

Guild fand an 1161 Felsenbeinen bei 12.3% der weissen, amerikanischen Frauen und bei 6.5% der weissen, amerikanischen Männern histologisch eine Otosklerose; nur in 0.68% waren die Betroffenen der schwarzen Bevölkerung zuzuordnen [19].

Die genaue Prävalenz der klinischen Otosklerose unter der weissen Bevölkerung ist nicht bekannt, die Schätzungen in der Literatur reichen von 0.5-1.0% [18].

### 3.2.3 Hypothesen zur Ätiologie

Die Mehrheit der Untersuchungen zur **Genetik** der Otosklerose nimmt einen autosomal dominanten Erbgang mit unvollständiger Ausprägung an. Untermuert wird die Annahme einer genetischen Prädisposition durch das Auftreten der Erkrankung über mehrere Generationen eines Familienzweiges. Der Grad der Penetranz liegt bei 40% bei Vergleich von erwartetem und beobachtetem Auftreten der Otosklerose [16].

**Hormonhaushalt und Otosklerose:** Schon seit langem ist die Verschlechterung des Hörvermögens bei jungen Frauen mit Otosklerose während der Schwangerschaft bekannt. Erklärbar wäre die schnelle Hörverschlechterung in der Schwangerschaft mit dem zu dieser Zeit hohen Östrogen- und Progesteronspiegel; dieser steigert die Fragilität der Lysosomenmembran und fördert damit den Austritt von proteolytischen Enzymen in den Extrazellulärraum. Dadurch kommt es zur Auflösung der organischen Matrix des Knochens [16].

Infolge der beobachteten Zunahme der Schwerhörigkeit bei Otosklerose während der Schwangerschaft wurde angenommen, dass eine Verschlechterung auch durch orale Kontrazeptiva bewirkt werden könnte [16]. In einer kontrollierten Untersuchung von 600 Frauen im Alter von 16-30 Jahren, die über 12-36 Monate Ovulationshemmer eingenommen hatten, zeigten nur 3 Patientinnen (0.5%) eine klinische Otosklerose, sodass keine signifikante Otoskleroseinzidenzveränderung feststellbar war [20].

Des weiteren werden **Masernviren** als mögliche Auslöser eines virusinduzierten Knorpel-Knochen-Umbaus genannt. Eine Virus-DNA-Isolierung als Beweis der Virus-ätiologie aus otosklerotisch verändertem Gewebe ist bisher aber nicht gelungen [16].

### 3.2.4 Pathogenese und Histopathologie

Bei der Otosklerose handelt es sich um einen dynamischen, in Stadien ablaufenden Prozess, wobei Herde unterschiedlicher Aktivität in demselben Felsenbein nachgewiesen werden können.

Der Prozess beginnt mit einer lakunären, häufig osteoklastären Knochenresorption um die Gefässe. Es wird ein fibrillenarmer, mangelhaft mineralisierter Geflechtknochen gebildet, welcher den lamellären „Strahlenknochen“ des Felsenbeins ersetzt. Der neugebildete Knochen enthält eine grössere Anzahl plumper Osteoblasten sowie ungeordnet verlaufende Fibrillen. In den erweiterten Markräumen zeigen sich dilatier- te Gefässe, so dass ein spongiöses Muster imponiert. Im Verlauf der Erkrankung wird der unregelmässig aufgebaute Geflechtknochen durch Osteoklasten abgebaut und durch unregelmässig strukturierten Lamellenknochen ersetzt. Im Laufe der Zeit schwächt sich die Osteoblasten- und Osteoklastenaktivität ab und der Zellgehalt im Knochen und Markgewebe verringert sich. Der neu gebildete, kompakte Knochen imponiert makroskopisch weiss-gelblich [16].

### 3.2.5 Diagnostik

**Anamnese:** Der typische Otosklerose-Patient wird infolge einer langsam zunehmenden Schwerhörigkeit vorstellig, welche in der Regel bilateral aber asymmetrisch auftritt. Oft besteht eine positive Familienanamnese. Die Schwerhörigkeit macht sich typischerweise bemerkbar, wenn der Verlust 25-30 dB erreicht und das Sprachverständnis beeinträchtigt wird. Die Fähigkeit, in frühen Stadien in lärmiger Umgebung besser zu hören (= „Paracusis Willisii“) sowie ein tieffrequenter Tinnitus, sind weitere häufige Symptome [18, 21].

**Klinische Untersuchung:** Eine sorgfältige otoskopische Untersuchung ist wichtig, um andere mögliche Ursachen einer Schallleitungsschwerhörigkeit auszuschliessen. Bei der Otosklerose erscheint das Trommelfell normal, das Mittelohr ist regelrecht belüftet und der Hammer sollte sich bei der pneumatischen Otoskopie normal bewegen [18]. Bei 10% der Patienten kann vom erfahrenen Kliniker in der Otoskopie das „Schwartzsche Zeichen“ beobachtet werden, das aus einer Hyperämie der Promontorialschleimhaut resultiert und sich als rötliches Schimmern im Bereich des Promontoriums und des ovalen Fensters präsentiert [21].

**Rinne und Weber Stimmgabeltests:** Nach der Inspektion sollte eine Stimmgabelprüfung mit der 512-Hz-Stimmgabel durchgeführt werden. Beim Versuch nach **Weber** wird die Stimmgabel in die Mitte der Stirn oder auf den Scheitel aufgesetzt und der Patient wird gefragt, wo der Ton gehört wird; rechts, links oder mittig. Der Weber-

Versuch lateralisiert ins Ohr mit der grösseren Schalleitungskomponente. Der Versuch nach **Rinne** beruht auf einem Vergleich der Lautheit zwischen Luft- und Knochenleitung. Die Stimmgabel wird abwechslungsweise kräftig aufs Mastoid aufgesetzt und vor den Gehörgang gehalten, wobei der Patient gefragt wird, wann der Ton lauter gehört wird; „hinter dem Ohr“ (über die Knochenleitung) oder „vor dem Ohr“ (über die Luftleitung). Bei gestörter Schalleitung wird der Ton auf dem Mastoid lauter gehört als vor dem Ohr, der Rinne-Test ist negativ. Bei 512-Hz weist ein negativer Rinne-Test auf eine Schalleitungskomponente von mehr als 15 dB hin.

**Tympanometrie:** Die graduelle Versteifung der Gehörknöchelchenkette durch die zunehmende Steigbügelfixation kann zu charakteristischen Veränderungen in der Tympanometrie führen. In der Frühphase der Erkrankung haben Patienten aber typischerweise ein normales Typ A Tympanogramm, da die Belüftung des Mittelohres nicht beeinträchtigt ist [18]. Insgesamt ist der Wert der Tympanometrie in der Diagnosesicherung der Otosklerose als gering einzuschätzen [16].

**Stapediusreflex:** Eines der frühesten Zeichen der Otosklerose ist die Entwicklung eines pathologischen Stapediusreflexes. Im Frühstadium der Otosklerose zeigt sich eine zweiphasige Reflexantwort zu Beginn und am Ende des Stimulus („On-off-Effekt“). Mit fortschreitender Erkrankung und zunehmender Stapesfixation kommt es zuerst zu einer Abnahme der Reflexamplitude und schliesslich bleibt die Reflexantwort aus. Fehlende Reflexe sind der häufigste Befund zum Zeitpunkt der Erstdiagnose [16, 18].

**Audiometrie:** Im **Reintonaudiogramm** ist im Grossteil der Fälle eine kombinierte Schwerhörigkeit zu ermitteln. Im Frühstadium ist die Schalleitungskomponente in den tiefen Frequenzen ausgeprägter, bedingt durch die zunehmende Steifigkeit der Gehörknöchelchenkette, was „stiffness tilt“ genannt wird und sich in einer aufsteigenden Konfiguration im Audiogramm zeigt. Dies ist durch die zunehmende Steifigkeit der Gehörknöchelchenkette zu erklären, die zu einer Verlagerung der Resonanzfrequenz zu höheren Frequenzen führt. Erfasst der Prozess die gesamte Steigbügelfussplatte, so resultiert ein progressiver Hörverlust in den hohen Frequenzen, eine Zunahme der Knochenleitungs-Luftleitungs-Differenz („air bone gap“, ABG) und eine flache Audiogramm-Konfiguration. Falls auch die Cochlea von den otosklerotischen Herden betroffen ist, kommt es zu einer Zunahme der Knochenleitungsschwelle, es resultiert eine kombinierte Schwerhörigkeit.

Häufig liegt bei Patienten mit kombinierter Schwerhörigkeit eine **Carhart-Senke** vor. Dabei handelt es sich um eine Elevation der Knochenleitungsschwelle zwischen 500 und 4000 Hz mit einem Verlust von 5 dB bei 500, 10 dB bei 1000, 15 dB bei 2000 und 5 dB bei 4000 Hz. Es wird angenommen, dass die Carhart-Senke auf einer Unterbrechung der Knochenleitung im Bereich der Eigenresonanz der Gehörknöchelchen (ca. 2000 Hz) beruht. Sie ist also ein schwingungsmechanisches Phänomen und nicht durch eine echte Innenohrschwerhörigkeit bedingt. Diese Veränderung der Knochenleitungsschwelle ist verantwortlich für die scheinbare Verbesserung der Knochenleitung nach erfolgreicher Stapedotomie (mit sogenannter „overclosure“ der ABG) [16, 18, 21].

Im **Sprachaudiogramm** ist beim Vorliegen einer reinen Schallleitungsschwerhörigkeit eine Diskrimination von 100% im Freiburger Einsilbertest messbar, falls eine genügend grosse Verstärkung gewählt wird.

**Bildgebung:** Die **Computertomographie** kann bei unsicherer Klinik oder vor Revisionseingriffen von Bedeutung in der Diagnostik sein. Sie gehört jedoch nicht zur Routinediagnostik. Mit der hochauflösenden CT (hrCT) gelingt eine exzellente Darstellung der Anatomie der Gehörknöchelchen, des N. facialis, des ovalen und des runden Fensters sowie der Labyrinthkapsel. Diskrete Demineralisierungen, welche typischerweise im vorderen Anteil der ovalen Nische lokalisiert sind, sowie Verdickungen der Steigbügel-Fussplatte können unter Umständen dargestellt werden [18, 22]. Es können auch differentialdiagnostisch in Frage kommende Erkrankungen wie ein dehiszenter superiorer Bogengang oder ein 'large vestibular Aquädukt' ausgeschlossen werden.

### 3.2.6 Therapie

Patienten mit Otosklerose haben grundsätzlich drei Behandlungsoptionen: 1) Beobachten, 2) Hörgeräteversorgung oder 3) chirurgische Massnahmen.

Ein abwartendes Therapiekonzept ist bei einseitiger Erkrankung und geringer Schallleitungskomponente zu erwägen, insbesondere wenn sich der Patient durch die Schwerhörigkeit subjektiv nicht beeinträchtigt fühlt. Medikamentöse Behandlungsstrategien mit Fluoriden oder Bisphosphonaten, welche den Knochenumbau suppri-

mieren sollen, werden kontrovers diskutiert. Allenfalls können sie nach operativer Stapedotomie das Fortschreiten einer sensorineuralen Schwerhörigkeit verhindern [23, 24].

Die meisten Otosklerosepatienten haben eine normale cochleäre Funktion mit exzellenter Sprachdiskriminierung und sind daher gute Kandidaten für Hörapparate. Bevor chirurgische Massnahmen ergriffen werden, sollten die Patienten ermutigt werden, eine Hörhilfe auszuprobieren. Nachteile von Hörgeräten im Vergleich zur erfolgreichen Operation sind unter anderem eine schlechtere Klangqualität, Okklusionseffekte, tieferer Komfort und die Tatsache, dass man nur mit eingestelltem Hörgerät gut hört [18, 21].

Die operative Therapie der Otosklerose wird im folgenden Abschnitt ausführlich besprochen.

### **3.3 Otosklerosechirurgie**

#### **3.3.1 Ziel der Otoskleroseoperation**

Ziel der Otoskleroseoperation ist eine möglichst optimale Rekonstruktion der Schallleitungskette, damit eine physiologische Schallübertragung vom Mittelohr über das ovale Fenster ins Labyrinth stattfinden kann. Dabei soll die im Audiogramm ersichtliche Air-Bone-Gap (ABG), d.h. die Schallleitungskomponente der Schwerhörigkeit, geschlossen werden. Von einer erfolgreichen Operation spricht man, wenn die postoperative ABG weniger als 10 dB beträgt.

#### **3.3.2 Historische Hintergründe**

Die Entwicklung der Otosklerosechirurgie kann gemäss Tos [17] in mehrere Epochen gegliedert werden.

**Die Anfänge (1878-1900):** In dieser Zeit führten verschiedene Chirurgen in Deutschland, Frankreich und den USA Stapes-Mobilisationen durch. Die erste Mobilisation eines Steigbügels wurde 1887 durch Kessel, einen Dozenten der Universität Graz, vorgenommen. Eindrücklich sind insbesondere die von Miot (1890) publizierten Re-

sultate einer Serie von 200 Steigbügel-Mobilisationen. Er erreichte in 59% der operierten Ohren eine Gehörverbesserung.

**Periode ohne Otosklerosechirurgie (1890-1913):** In jener Epoche wurde kaum Forschung über die Otosklerose betrieben, da führende Autoritäten jener Zeit die Stapeschirurgie aufs Höchste verurteilten. Die Pionierarbeit von Kessel, Miot und anderen geriet in Vergessenheit.

**Experimentelle Fenestrationsen (1913-1938):** Dieser Zeitabschnitt begann mit Jenkins, welcher 1913 die erste Fenestration des lateralen Bogenganges durchführte. Prägend für diese Zeit war jedoch vor allem Gunner Holmgren, welcher ein Konzept zur Fensterung des lateralen Bogenganges erarbeitete und zeigte, dass das Gehör damit verbessert werden kann. 1923 begann Holmgren, ein Operationsmikroskop zu verwenden, was sich später als wegweisend für die weitere Entwicklung der Otosklerosechirurgie herausstellen sollte.

**Lempert's Fensterungsoperationen (1938-1952):** 1938 präsentierte Lempert die Resultate einer Serie von 32 Patienten nach Fenestration des lateralen Bogenganges. 18 Patienten erreichten gute Hörresultate. Die Fensterungsoperation erlangte weltweite Akzeptanz.

Trotz weiterer technischer Verbesserungen hatte die Fenestration erhebliche Nachteile. Eine normale Hörfähigkeit wurde nie erreicht und die residuelle ABG betrug mindestens 25 dB. Die postoperativen Langzeitresultate waren unbefriedigend, da die Patienten oft unter erheblichem Schwindel litten und die offene Kavität eine permanente Infektionsgefahr darstellte, welche regelmässig gereinigt werden musste.

**Stapes-Mobilisationen:** Rosen's Wiederentdeckung der Stapes- Mobilisation 1952, 74 Jahre nach der ersten Mobilisation durch Kessel, veränderte die Otosklerosechirurgie erheblich. Fowler erweiterte die Technik der Steigbügel-Mobilisation durch eine anteriore Krurotomie mit Abtrennung des vorderen Anteils der Steigbügelfussplatte vom mobilen hinteren Teil. Der Hinterteil der Fussplatte konnte nun wieder Schall aufs ovale Fenster übertragen, was zu besseren funktionellen Resultaten führte.

**Stapedektomien:** 1958 publizierte Shea vielversprechende Resultate nach Durchführung einer totalen Stapedektomie, Verschluss des ovalen Fensters mit einem Ve-



nengraft und Ersatz des Steigbügels durch eine Polyäthylen-Prothese zwischen langem Ambossschenkel und Venengraft.

Es folgten mehrere Stapesplastik- und Hemistapedektomie-Methoden, welche parallel zur Stapedektomie Anwendung fanden.

**Stapedotomien:** Nach und nach wuchs das Interesse an Stapedotomie-Techniken, welche als weniger traumatisch für das Innenohr gelten und leichter durchführbar sind. Shea et al. (1962) und Martin et al. (1966) berichteten über gute Resultate, wenn sie eine kleine Perforation in die Steigbügel-Fussplatte machten und Teflonprothesen ohne Interposition einer Vene verwendeten.

Bei der Stapedotomie muss die Öffnung in der Steigbügelfussplatte gerade gross genug sein, damit sich die Prothese frei bewegen kann. Die Prothesen-Durchmesser variieren zwischen 0.3 und 0.8mm.

Ursprünglich wurde die Stapedotomie-Technik nur bei Patienten mit obliterativer Otosklerose angewandt. Ihr Einsatz wurde aber kontinuierlich erweitert. Heute ist die Stapedotomie die Methode der Wahl in der operativen Behandlung der Otosklerose.

### **3.3.3 Indikationen/Kontraindikationen**

Die Indikation zu einer operativen Behandlung der Otosklerose ist in der Regel gegeben, wenn der Rinnetest mit der 512-Hz Stimmgabel negativ ausfällt und die Luftleitungsschwelle grösser als 30 dB ist.

Allerdings müssen gewisse Faktoren beachtet werden, bei welchen von einer Operation abzusehen ist oder Zurückhaltung angebracht ist. Wegen der potenziellen Gefahr der Operation, eine bestehende Schwerhörigkeit zu verstärken, wird jeweils das schwächer hörende Ohr operiert. Wenn also ein Patient im besser hörenden Ohr an einer Schalleitungsschwerhörigkeit und im schwächeren Ohr an einer Schallempfindungsschwerhörigkeit leidet, sollte keine Stapedotomie durchgeführt werden. Der Patient wird jeweils gefragt, mit welchem Ohr er subjektiv besser hört. Diese Selbsteinschätzung sollte respektiert werden. Eine weitere Kontraindikation besteht, wenn der Patient bereits am kontralateralen Ohr operiert wurde und dabei einen hochgradigen sensorineuralen Hörverlust erlitt. Auch bei akuter oder chronischer Otitis media und Otitis externa ist von einer Operation abzusehen. Das Alter ist kein entscheiden-

des Kriterium, wenn sich der Patient in gutem Gesundheitszustand befindet, da der Eingriff in Lokalanästhesie vorgenommen werden kann. Patienten mit medizinischen Operations-Kontraindikationen oder schlechtem Allgemeinzustand, sollten ermutigt werden, Hörapparate zu benutzen.

---

Schlechter Allgemeinzustand des Patienten
Aktive Otitis media
Patienten mit nur einem hörenden Ohr, welche gut mit Hörapparaten zurechtkommen
Schwindel und andere klinische Zeichen eines Labyrinth-Hydrops
Schwangerschaft
Berufliche Erwägungen: Individuen, deren Beruf bzw. Hobby zu erheblichen physischen Belastungen führen oder ein präzises Gleichgewicht verlangen (Piloten, Taucher, Bauarbeiter)
Innenohr-Malformationen

---

**Tab. 1:** Operations-Kontraindikationen [18]

### 3.3.4 Operationsrisiken und -komplifikationen

Trotz der insgesamt guten Operationsresultate muss eine Reihe möglicher Komplikationen der Stapeschirurgie erwähnt werden (Tab. 2). Die meisten Studien, welche sich mit den Komplikationen der Otosklerosechirurgie befassen, beziehen sich auf Stapedektomien. Die Stapedotomie ist weniger traumatisch als die Stapedektomie, wodurch das Risiko einer Ertaubung geringer ist [25]. Neben intraoperativen und unmittelbar postoperativen Komplikationen spielen auch Komplikationen im Langzeitverlauf eine wichtige Rolle.

---

Sensorineuraler Hörverlust
Tinnitus
Dysgeusie
Infektionen
Prothesen-Dislokationen oder Loose Wire Syndrom
Incusnekrosen
Trommelfellperforationen
Schwindel
Fibrose
Perilymphfisteln
Postoperative Granulome
Phonophobie
Facialislähmung

---

**Tab. 2:** Potentielle Komplikationen bei der Otosklerosechirurgie [18]




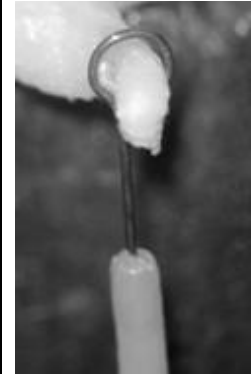
Ein hochgradiger sensorineuraler Gehörverlust ist eine gefürchtete Komplikation, welche bei knapp 0.5% der Patienten nach Erstoperation und bei 1% der Patienten nach Revisionseingriffen auftritt [26]. Leichte bis moderate sensorineurale Hörverluste - insbesondere in den hohen Frequenzen - kommen häufiger vor. Bei sofortigem Auftreten des Hörabfalls kommt ursächlich ein intraoperatives Trauma, eine postoperative Infektion, eine Granulombildung oder eine Perilymphfistel in Frage. Bei verzögertem Auftreten ist die Ursache unbekannt [21].

Intraoperativ auftretender transienter Schwindel ist auf verschiedene Ursachen zurückzuführen. Einerseits kann Lidocain zur Perilymphe gelangen, andererseits Perilymphe bei der Reinigung des Mittelohrs aspiriert werden. Schwindel beim Platzieren der Prothese deutet auf eine vestibuläre Ursache hin, beispielsweise bei zu langer Prothese. Bei verzögert einsetzendem Schwindel muss an eine Perilymphfistel, eine zu lange Prothese oder eine Labyrinthitis gedacht werden [18, 21].

Läsionen der Chorda tympani können in der Regel durch vorsichtiges chirurgisches Vorgehen vermieden werden. Wird die Chorda tympani zu stark gedehnt, kann dies zu Dysgeusie führen und die Patienten klagen über metallischen oder salzigen Geschmack.

### **3.3.5 Prothesentypen**

Obwohl die Gesamtanzahl durchgeführter Otoskleroseoperationen in den letzten Jahren gesunken ist, bietet der Markt eine Vielzahl verschiedener Stapesprothesen an. Bei der Stapedotomie werden heutzutage vorwiegend Pistonprothesen verwendet, welche aus einem Schaft- und einem Hakenanteil bestehen. Die Nitinolprothese entspricht in ihrer Form den konventionellen Pistonprothesen.

	<b>Konventionelle Pistonprothese</b>	<b>Cup-Piston/ Bucket- handle- Prothese</b>	<b>Clip-Piston</b>	<b>Nitinolprothese</b>
<b>Prinzip</b>	Mechanisches Festklemmen der Prothesenschlinge am Amboss	Prothese bildet Gelenkspañne für Processus lenticularis	Federelastischer Verschlussmechanismus	Erhitzen der Prothese führt zum Schluss der Drahtschlinge
<b>Materialien</b>	- Schlinge: Titan, Platin, Gold u.a. - Schaft: Teflon, Fluoroplastik	Titan, Kunststoff	Titan	Nitinolschlinge, Fluoroplastik-schaft
				

**Tab. 3:** Prothesentypen und deren Funktionsprinzipien [4, 17]

### 3.4 Otokleorsechirurgie mit Nitinol-Prothesen

Das Befestigen der Prothese am langen Ambossschenkel wird bei der Nitinolprothesen-Stapedotomie dank der (in Abschnitt 3.1 beschriebenen) Formgedächtniseigenschaften von Nitinol wesentlich vereinfacht.

Die Nitinol-Prothese wird mit geöffneter Schlinge geliefert. Sobald die Prothese richtig platziert ist, kann die Nitinol-Drahtschlinge mittels Laser oder bipolarer Koagulation erwärmt werden, wodurch sie ihre (bei der Herstellung vorgegebene) geschlossene Form wieder annimmt und sich um den Ambossschenkel schliesst.

### **3.4.1 Angewandte Operationstechnik in Zürich**

Bei den durchgeführten Nitinolprothesen-Stapedotomien wurde folgende Vorgehensweise appliziert:

Die Operationen wurden in Lokalanästhesie oder Narkose durchgeführt. Nach lokaler Infiltration mit Lidocain und Adrenalin interhelicotragale Inzision im Sinne eines endauralen Zuganges. Anschliessend Bildung eines tympanomeatalen Lappens und Eingehen ins Mittelohr. Identifikation der anatomischen Landmarken und Schonung insbesondere der Chorda tympani. Inspektion des vorderen Hammerbandes, inklusive Hammer und Amboss sowie Palpation der Ossikel. Bei unauffälliger Mobilität von Hammer und Amboss wurde anschliessend die Prothesenlänge abgemessen. Abtragen der Stapes suprastruktur unter Durchtrennung des incudostapedialen Gelenkes sowie der Stapediussehne und Durchtrennen des Crus posterior, und wenn die Sicht es erlaubt des Crus anterior mit dem Laser. Danach Frakturieren der Steigbügel suprastruktur nach inferior. Nun Durchführen der Stapedotomie mit 3 bis 5 Schüssen eines YAG-Lasers und Erweitern der Stapedotomieöffnung mittels Skeeterbohrer. Einsetzen der Prothese und Fixation mit 1 bis 3 Schüssen des Erbium-YAG-Lasers (à 10 mJ) oder des NA-YAG-Lasers (à 50 mJ). Kontrolle der Stellung und des Haltes der Prothese. Bei Bedarf Abdichtung der Stapes-Fussplattenperforation in der ovalen Nische mit geronnenem Eigenblut oder Bindegewebe. Zurückklappen des Trommelfells und Gehörgangstamponade (mit Ivalon und Terracortril). Einschichtiger Wundverschluss mit nichtresorbierbarem Nahtmaterial.

### **3.4.2 Resultate nach Nitinolprothesen-Stapedotomie in der Literatur**

Die bisher publizierten Resultate nach Stapedotomie unter Verwendung von Nitinol-Prothesen zeigen, dass Nitinolprothesen im Vergleich zu konventionellen Piston-Prothesen hinsichtlich der Hörresultate als mindestens gleichwertig einzustufen sind.

Rajan et al. [27, 28] erreichten in der Nitinolgruppe 3 Monate postoperativ eine durchschnittliche ABG von 6.28 dB im Vergleich zu 14.31 dB in der Titanprothesen-Kontrollgruppe. Ausserdem war die interindividuelle Variation der postoperativen ABG in der Nitinolgruppe signifikant kleiner (2.89 dB vs. 12.63 dB). Die Stabilität der Operationsresultate nach 3, 6 und 9 Monaten war in beiden Gruppen ähnlich. Eine vom selben Autor publizierte Multizenterstudie [29], welche 90 Patienten in der Niti-

nitinolgruppe sowie 270 Patienten in der Kontrollgruppe umfasste, konnte diese Resultate bestätigen. Die durchschnittliche postoperative ABG sowie deren interindividuelle Variation waren in der Nitinolgruppe signifikant kleiner. Die ABGC („air-bone-gap-closure“)-Raten waren höher in der Nitinolgruppe (100% <15 dB, 88% <10 dB) und die ABGC war vergleichbar (32.4 vs. 31.1 dB). Die postoperative Stabilität der ABGC nach 3, 6, 12, 18 und 24 Monaten war in beiden Gruppen ähnlich.

Weitere Autoren berichten über vergleichbare Resultate, wobei die audiometrischen Resultate in der Nitinolgruppe nur teilweise signifikant besser sind als diejenigen in den jeweiligen Kontrollgruppen. Die durchschnittliche postoperativ verbliebene ABG variiert in den verschiedenen Studien zwischen 5.4 dB und 8.7 dB, eine ABG <10 dB wird in 73 bis 96% erreicht, eine ABG <20 dB in 98 bis 100%. Die erzielte ABGC liegt zwischen 19 und 32 dB [3, 30-36].

## 4 Material und Methoden

Um die in Abschnitt 2.2 formulierten Untersuchungsziele anzugehen, wurde folgende Vorgehensweise gewählt:

- Die während der Revisionsoperationen erhobenen Daten und Befunde wurden evaluiert und die vorhandene Literatur zum Thema analysiert.
- In Zusammenarbeit mit dem Zentrum für Mikroskopie und Bildanalyse (ZMB) der Universität Zürich wurden rasterelektronenmikroskopische Aufnahmen der Operationspräparate erstellt und analysiert, um eine allfällige Knochenarrosion darzustellen. Zusätzlich wurden die Oberflächen der Präparate mittels energiedispersiver Röntgenspektroskopie (EDX) untersucht, um nachzuweisen, ob es zu einer Nickelfreisetzung aus der Prothese in den Knochen kommt (qualitativer Nickelnachweis).
- Im Institut für anorganische Chemie der Universität Zürich wurden anschliessend mittels eines Graphitrohrfurn-Atomabsorptionsspektrometers (GF-AAS) weitere Nickelmessungen durchgeführt, um die Ergebnisse der EDX zu überprüfen und den Nickelgehalt zu quantifizieren (quantitative Nickelanalyse).

### 4.1 Untersuchungsmaterial

Im Zeitraum von 2004 bis 2008 wurde an der ORL-Klinik des Universitätsspitals Zürich bei ca. 120 Otosklerosepatienten eine Nitinolprothesen-Stapedotomie durchgeführt. Infolge ungenügender Gehörverbesserung oder erneuter Zunahme der Schallleitungsschwerhörigkeit musste bei 4 Patienten eine Revisionsoperation vollzogen werden.

Die Prothesenexplantate dieser 4 Patienten wurden in der vorliegenden Arbeit genauer untersucht. Bei den betroffenen Patienten - 2 Männern und 2 Frauen im Alter von 41 bis 62 Jahren - war zwischen Juni 2005 und Juni 2007 eine Stapedotomie durchgeführt worden. Es wurden 1 rechtes und 3 linke Ohren operiert. Der Revisionseingriff fand durchschnittlich 22 Monate (Range 6 bis 40 Monate) nach der Erstoperation statt. Bei sämtlichen Patienten wurde bei der Revision eine Malleostapedotomie vorgenommen.

Die Operationsexplantate, bestehend aus Nitinolprothese und langem Ambossfortsatz, wurden bis zum Beginn der Analysen in einer Formalinlösung aufgehoben. Bei einem Präparat wurde die Prothese intraoperativ bereits vom Amboss entfernt [37].

## **4.2 Intraoperative Dokumentation**

Im Rahmen der Exploration des Mittelohres während der Revisionsoperation wurden folgende Punkte beurteilt:

- Fixierung der Prothese am Ambossfortsatz
- Korrekte Lage der Prothese in der ovalen Nische
- Adhäsionen und Verwachsungen im Bereich des Mittelohres
- Beweglichkeit von Hammer und Amboss

## **4.3 Lichtmakroskopie**

Im Zentrum für Mikroskopie und Bildanalyse der Universität Zürich wurden die Prothesenexplantate zuerst mit einem Makroskop (Leica Z16 APO, Leica-Microsystems GmbH, Deutschland) fotodokumentiert.

Dieser Untersuchungsschritt wurde gewählt, um Übersichtsaufnahmen der Präparate in nativem Zustand zu haben.

## **4.4 Rasterelektronenmikroskopie (REM)**

Das Rasterelektronenmikroskop (Scanning Electron Microscope, SEM) dient der präzisen, stark vergrößerten Darstellung von Objektoberflächen.

### **4.4.1 Funktionsprinzip**

Das zu untersuchende Objekt wird durch einen feinfokussierten Elektronenstrahl zeilenweise abgetastet (gerastert) und die Wechselwirkungen zwischen Elektronen und Objekt werden zur Erzeugung eines Bildes genutzt.

An jeder Stelle des Präparates, die der Elektronenstrahl berührt, werden Sekundärelektronen erzeugt, welche von einem Detektor aufgenommen und verstärkt werden.



Die Ausbeute an diesen sogenannten Sekundärelektronen ist abhängig vom Auftreffwinkel (Topographiesignal) und der Atomsorte (Materialkontrast). Die Signalintensität wird in Grauwertstufen umgewandelt, wodurch auf dem Monitor ein Bild entsteht. Wegen des geringen Öffnungswinkels des Elektronenstrahls im REM haben die Bilder grosse Tiefenschärfe [38].

Damit biologische Präparate elektronenmikroskopisch untersucht werden können, müssen sie zwecks Strukturhaltung zuvor entsprechend vorbereitet werden.

#### **4.4.2 Vorbereitung der Präparate und Vorgehen**

Die Prothesenexplantate wurden in 2.5%iger Glutaraldehyd-Pufferlösung fixiert. Anschliessend wurden sie mit einer Alkoholreihe aufsteigender Konzentrationen (10-25-50-75-90-100% Ethanol) dehydriert und zweimal mit wasserfreiem reinem Ethanol gewaschen. Danach wurden die Proben in den „Kritischen-Punkt-Trockner“ (Critical-Point-Dryer, CPD) gebracht.

Für die KP-Trocknung ist das die Probe primär durchdringende Medium Wasser durch die flüssige Phase des Trocknungsmediums CO<sub>2</sub> zu ersetzen. Dazu geht man den Weg über ein geeignetes Austauschmedium, in unserem Fall Ethanol [39].

Die getrockneten Proben wurden mit Graphitklebstoff auf dem Präparateteller befestigt. Nachdem der Kohlenstoffkleber getrocknet war, konnten die Präparate mit Kohlenstoff bedampft werden.

Anschliessend wurden die ersten Aufnahmen am REM (FESEM SUPRA 50 VP, Carl Zeiss, Deutschland) gemacht. Diese gaben Aufschluss über **1**) die Fixierung der Prothese am langen Ambossschenkel und **2**) die Schleimhautüberwachsung der Prothese.

In der nächsten Phase wurden die Präparate unter einem Lichtmikroskop für die weiteren Untersuchungsschritte vorbereitet. Die Nitinolprothese wurde vom langen Ambossschenkel entfernt und die den Knochen bedeckende Schleimhautschicht wurde vorsichtig wegkratzt, sodass die Knochenoberfläche zum Vorschein kam.

Nach erneuter Graphit-Bedampfung wurden die Präparate zuerst mittels Energie-dispersiver Röntgenspektroskopie (EDX) untersucht (s. Abschnitt 4.5).

Dann wurden die Präparate mit Platin spritzmetallisiert (SCD 500 Sputter Coater, BAL-TEC AG, Liechtenstein) und es wurde eine zweite Serie von REM-Bildern gemacht, welche **3**) der Beurteilung einer allfälligen Knochenarrosion diene.

## **4.5 Energiedispersive Röntgenspektroskopie (EDX)**

Die EDX (Energy dispersive X-ray analysis) ist eine analytische Methode, welche oft in Kombination mit einem Rasterelektronenmikroskop verwendet wird (REM-EDX). Sie dient der mikroskopischen Elementanalyse an Materialoberflächen.

Diese Methode wurde gewählt, um nachzuweisen, ob es zu einer Nickelablagerung im Knochen des langen Ambossschenkels kommt.

### **4.5.1 Funktionsprinzip**

Bei diesem Verfahren wird die zu untersuchende Probe mit einem Elektronenstrahl angeregt. Die Primärelektronen des fein gebündelten Elektronenstrahls stoßen Elektronen aus kernnahen Schalen der Atome heraus. In die so entstandenen Lücken fallen energiereichere Elektronen aus weiter vom Atomkern entfernt liegenden Elektronenschalen (höheres Orbital). Die Energiedifferenz zwischen den beiden hierbei beteiligten Elektronenschalen kann als „charakteristische Röntgenstrahlung“ emittiert werden und ist für jedes Element spezifisch. Die Auswertung des Röntgenspektrums (Energie-Häufigkeits-Verteilung) erlaubt es, die Elementzusammensetzung einer Probe zu identifizieren [40, 41].

### **4.5.2 Vorgehen**

Die Elementanalysen wurden nach vorgängiger Probenvorbereitung (s. Abschnitt 4.4.2) an einem REM (FESEM SUPRA 50 VP Carl Zeiss, Deutschland) mit einem eingebauten EDX-Detektor (EDAX Detecting Unit PV7715/89ME, Ametek® GmbH, Deutschland) durchgeführt.

An jedem Präparat wurden zwei rechteckige Messbereiche definiert, die sich in jenen Zonen befanden, in welchen der Knochen direkten Kontakt zur Nitinol-Drahtschlinge hatte.

## **4.6 Graphitrohrfen-Atomabsorptionsspektrometrie (GF-AAS)**

Die Graphitrohr-AAS ist eine hochselektive Methode zur Elementbestimmung in der Spuren- und Ultraspurenanalytik im  $\mu\text{g/l}$  bis  $\text{ng/l}$  (ppb-ppt)-Bereich. Dieses Verfahren wurde gewählt, um den Nickelgehalt im Bereich des langen Ambossschenkels quantitativ bestimmen zu können.

### **4.6.1 Hintergrund und Funktionsprinzip**

Grundlage der AAS ist die sogenannte Resonanzabsorption in Gasen: Die Elektronen eines Atoms können durch die Aufnahme von Energiequanten (z.B. durch Absorption von elektromagnetischer Strahlung) in einen energiereicheren, angeregten Zustand überführt werden. Diese angeregten Zustände sind jedoch instabil. Die Elektronen fallen sofort wieder auf tiefere Energieniveaus zurück, wobei eine der Differenz zwischen den beiden Energiezuständen entsprechende Energie freigesetzt wird. Diese wird als Strahlung einer ganz bestimmten Frequenz (und damit auch Wellenlänge) ausgesandt. Sie ist für jedes Element charakteristisch. Linien, deren zugehörige Übergänge auf dem Grundniveau enden, bezeichnet man als Resonanzlinien. Gemäss dem Kirchhoff'schen Gesetz der Umkehrbarkeit von Emission und Absorption beobachtet man dann Resonanzabsorption, wenn man extern erzeugte Strahlung der Wellenlänge einer Resonanzlinie durch Atomdampf des zugehörigen Elements leitet.

Das Messprinzip der AAS beruht darauf, die gelöste Probe zunächst thermisch zu atomisieren. Die hierbei im Grundzustand freigesetzten Atome des zu bestimmenden Elements - in der vorliegenden Studie Nickelatome - werden dann im Strahlengang einer elementspezifischen Spektrallichtquelle, die hinreichend scharfe und charakteristische Emissionslinien liefert, angeregt (Atomabsorption). Die durch die Probe absorbierte Strahlung wird vom Detektor registriert und das resultierende Spektrum schliesslich auf der Grundlage des Lambert-Beer'schen Gesetzes quantitativ ausge-

wertet. Die Absorptionsintensität steht in unmittelbarem Zusammenhang zur Konzentration bzw. Masse des Analyten in der untersuchten Lösung.

Bei der Graphitrohrtechnik erfolgt die Atomisierung der Probe in einem elektrisch aufgeheizten und von Argon-Schutzgas durchströmten Graphitrohr. Die gelösten Proben werden mittels Mikroliterspritze in das noch kalte Rohr dosiert, durch stufenweises Aufheizen von Lösungsmittel befreit und schliesslich atomisiert. Die Graphitrohr-AAS liefert ein Messsignal, dessen Fläche proportional zur Masse des zu bestimmenden Elements ist.

#### **4.6.2 Vorgehen**

Die Analysen wurden im Institut für anorganische Chemie der Universität Zürich durchgeführt. Neben den 4 zu untersuchenden Operationsexplantaten wurden weitere 4 intakte Ambosse aus Autopsieserien herbeigezogen, um einen Referenzwert bezüglich des normalen Nickelgehalts im Knochen zu erhalten. In jener Kontrollgruppe wurde der lange Ambossschenkel vom Rest des Incus abgetrennt, um in beiden Gruppen Präparate vergleichbarer Grösse und Masse zu erhalten. Mit Hilfe einer Mikrowaage (MT 5, Mettler Toledo, Deutschland) mit einer Höchstlast von 5.1 g und einer Ablesbarkeit von 1 µg wurden die Präparate einzeln gewogen. Danach wurde jedes Präparat in ein kleines Messröhrchen gegeben und es wurden 200µl konzentrierte Salpetersäure aggregiert. Anschliessend wurden die Proben für 20 min in einen Thermomixer gebracht (Thermomixer comfort, Eppendorf, Deutschland), um bei 90°C und 1500 rpm (Rotationen pro Minute) die Digestion des Knochens zu beschleunigen. Als sich der Knochen komplett aufgelöst hatte, wurden die Proben während 10 min mit 16'000 g zentrifugiert (Centrifuge 5416R, Eppendorf, Deutschland).

Am Graphitrohrföfen (GTA 120 Graphit Tube Atomizer, Varian, USA) wurden die entsprechenden Einstellungen für Nickelanalysen gewählt und es wurde mit einer Standardlösung der Konzentration 25 ppb eine Kalibrierungskurve erstellt.

Die vorbereiteten 8 Probenröhrchen sowie je eine Positiv- (25 ppb-Nickel-Standardlösung) und eine Negativkontrolle (Salpetersäure ohne Probe) wurden im Sample-Dispenser des Graphitrohrföfens (PSD 120 Programmable Sample Dispenser, Varian,

USA) platziert. Bei jeder Probe wurden drei Messungen durchgeführt und anschließend der Mittelwert erfasst, um den Messfehler möglichst gering zu halten.

## 5 Resultate

Die vier untersuchten Prothesenexplantate werden zur Darstellung der Resultate mit den Buchstaben A bis D gekennzeichnet.

### 5.1 Intraoperative Dokumentation

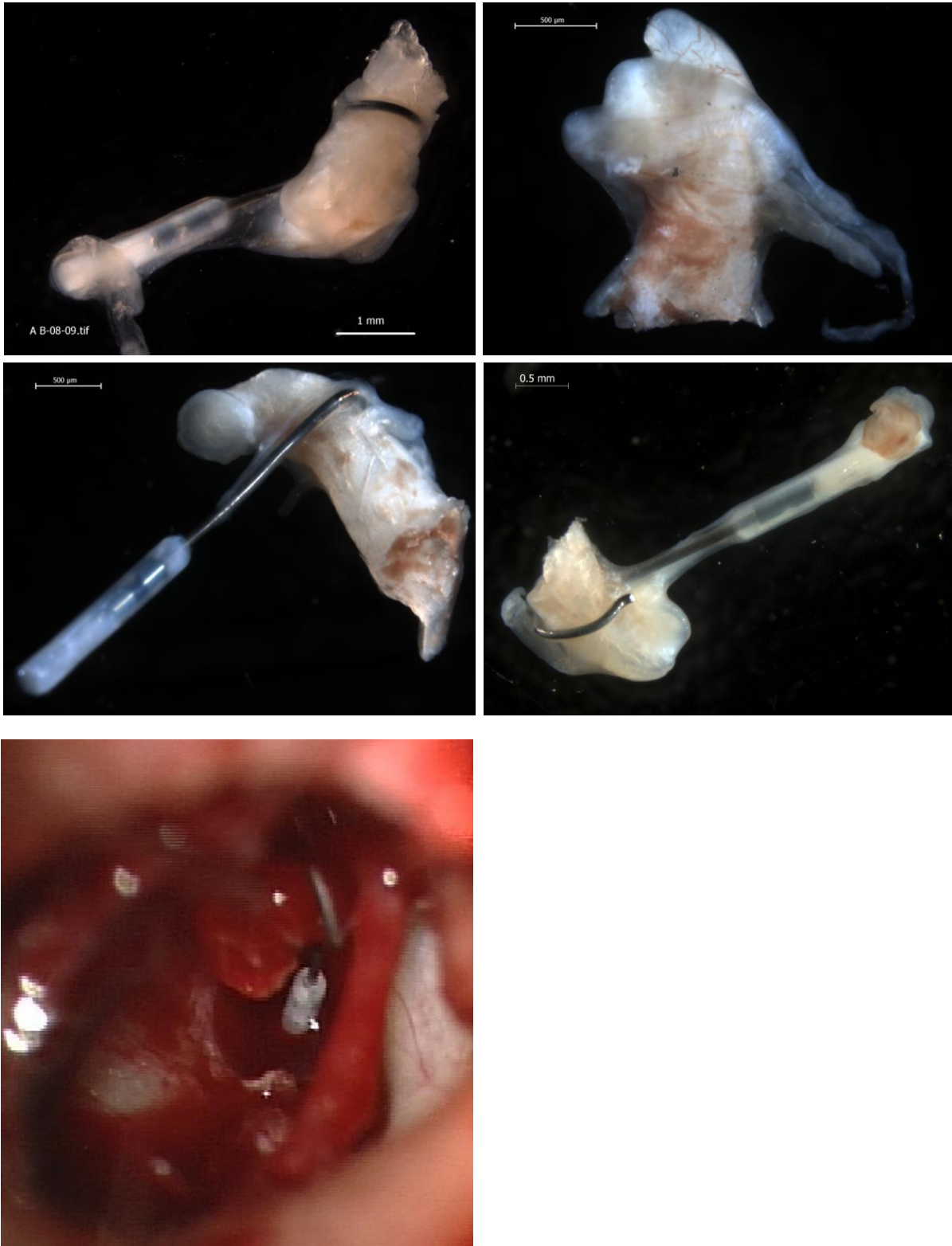Folgende Befunde haben sich bei der Exploration des Mittelohres während dem revisionschirurgischen Eingriff gezeigt.

	<b>A</b>	<b>B</b>	<b>C</b>	<b>D</b>
<b>Fixierung der Prothese am Amboss</b>	gut	gut	gut	gut
<b>Lage der Prothese in der ovalen Nische</b>	gut	keine Angabe	keine Angabe	Prothese fixiert
<b>Adhäsionen im Bereich des Mittelohres</b>	ja, einige Adhäsionen	keine Angabe	keine Angabe	ja
<b>Beweglichkeit von Hammer und Amboss</b>	Vd. auf partielle Hammerfixation	unauffällig	unauffällig	Partielle Hammerfixation

Tab. 4: Intraoperative Beurteilung des Mittelohr-Situs

### 5.2 Lichtmakroskopie

Die lichtmakroskopischen Aufnahmen zeigen eine Übersicht der Operationsexplantate in nativem Zustand (s. Abb. 5). Zum Vergleich wird ein intraoperatives Bild von Präparat A aufgeführt, welches eine korrekt liegende Nitinolprothese zeigt.



**Abb. 5:** Lichtmakroskopische Aufnahmen: Präparate A-D (v. links oben nach rechts unten) und im Vergleich dazu das intraoperative Bild von Präparat A

Bei den Präparaten A und C sieht man anhand der lichtmakroskopischen Bilder, dass die Prothesen gut am langen Ambossschenkel fixiert sind und diesem zirkulär anliegen. Präparat D zeigt ebenfalls eine intakte Prothesenlage mit gutem Kontakt zum Amboss. Die Prothese liegt dem langen Ambossschenkel im lateralen Bereich jedoch nicht direkt an. Es besteht eine kleine Lücke zwischen Prothese und Knochen, welche lichtmakroskopisch nicht eindeutig sichtbar ist (vgl. elektronenmikroskopische Aufnahmen in Abschnitt 5.3.1). Bei Präparat B wurde die Prothese bereits intraoperativ entfernt. Deshalb konnte die Prothesenlage nicht beurteilt werden.

### **5.3 Rasterelektronenmikroskopie (REM)**

Es wurden zwei Serien von REM-Aufnahmen erstellt.

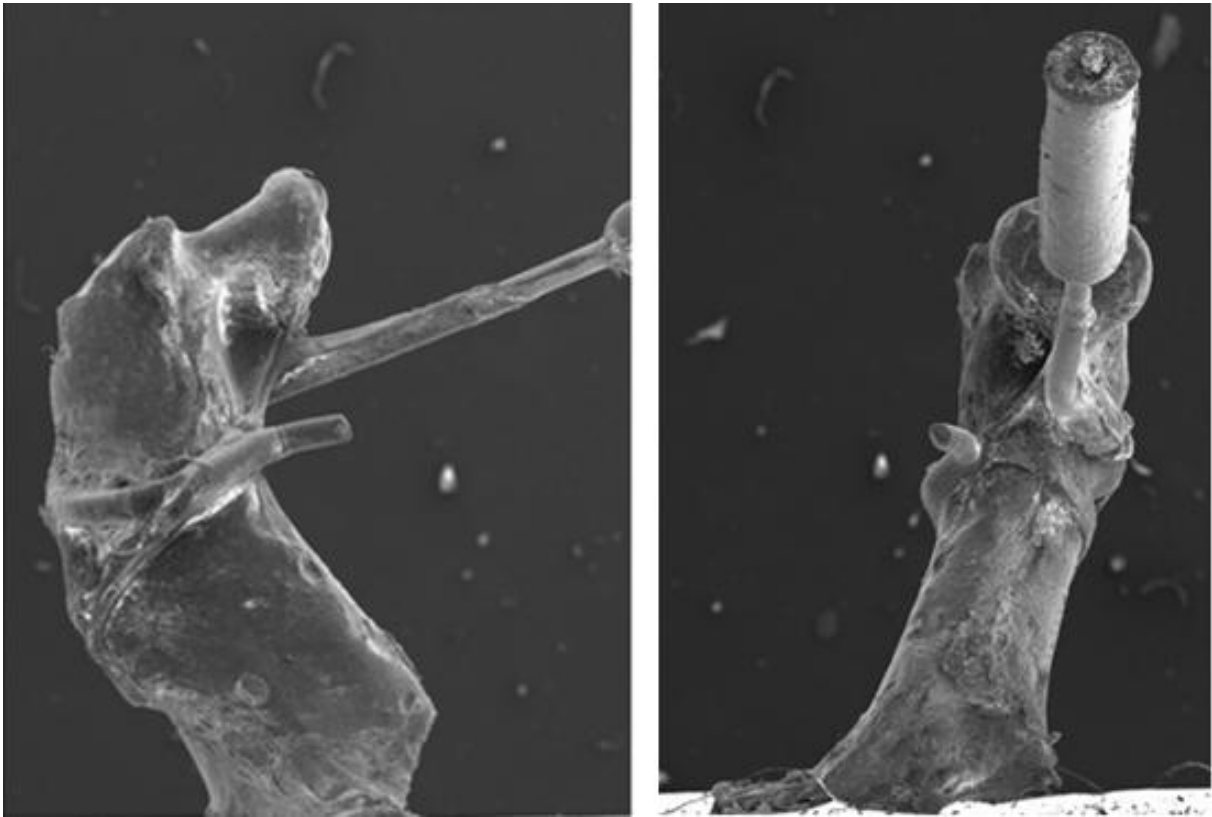
In der ersten Aufnahmenreihe wurden **1)** die Fixierung der Prothese am langen Ambossschenkel und **2)** die Schleimhautüberwachung der Prothesen dargestellt.

Anhand der zweiten Serie nach Entfernung von Prothese und Schleimhaut wurde **3)** die Knochenarrosion beurteilt. Da die Prothese am Untersuchungspräparat B bereits intraoperativ entfernt wurde, konnte die Fixierung der Prothese und die Schleimhautüberwachung nur an drei Operationsexplantaten dargestellt und beurteilt werden.

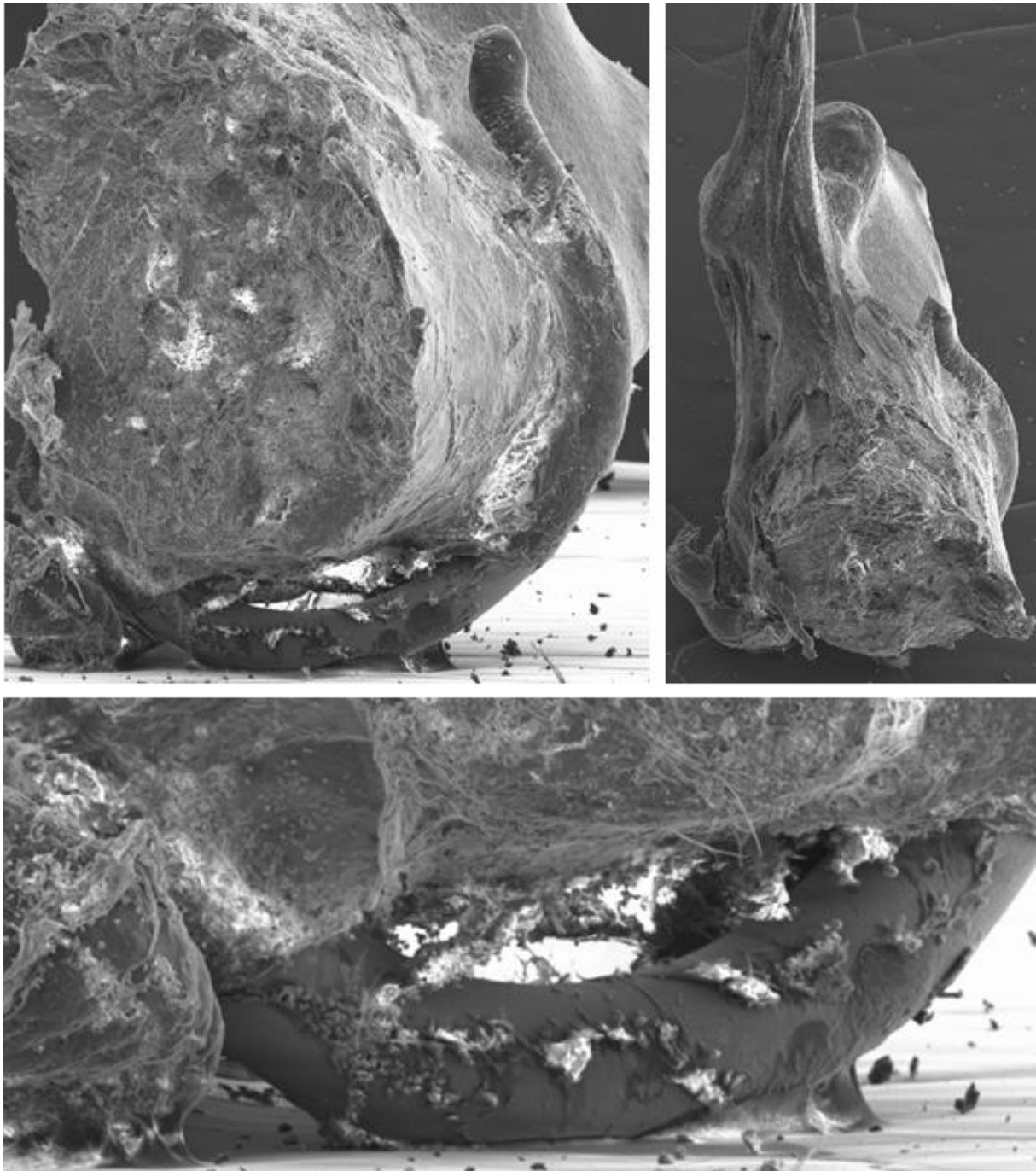
#### **5.3.1 Fixierung der Prothese am langen Ambossschenkel**

Die REM-Bilder zeigen eine gute Fixierung der Prothesen am langen Ambossschenkel. Die Prothesen der Präparate A und C liegen dem Knochen zirkulär an, bei Prothese D besteht im lateralen Bereich eine Lücke zwischen Knochen und Prothese. Im anterioren und posterioren Kontaktbereich ist auch die Prothese D gut fixiert (s. Abb. 6 und Abb. 7).





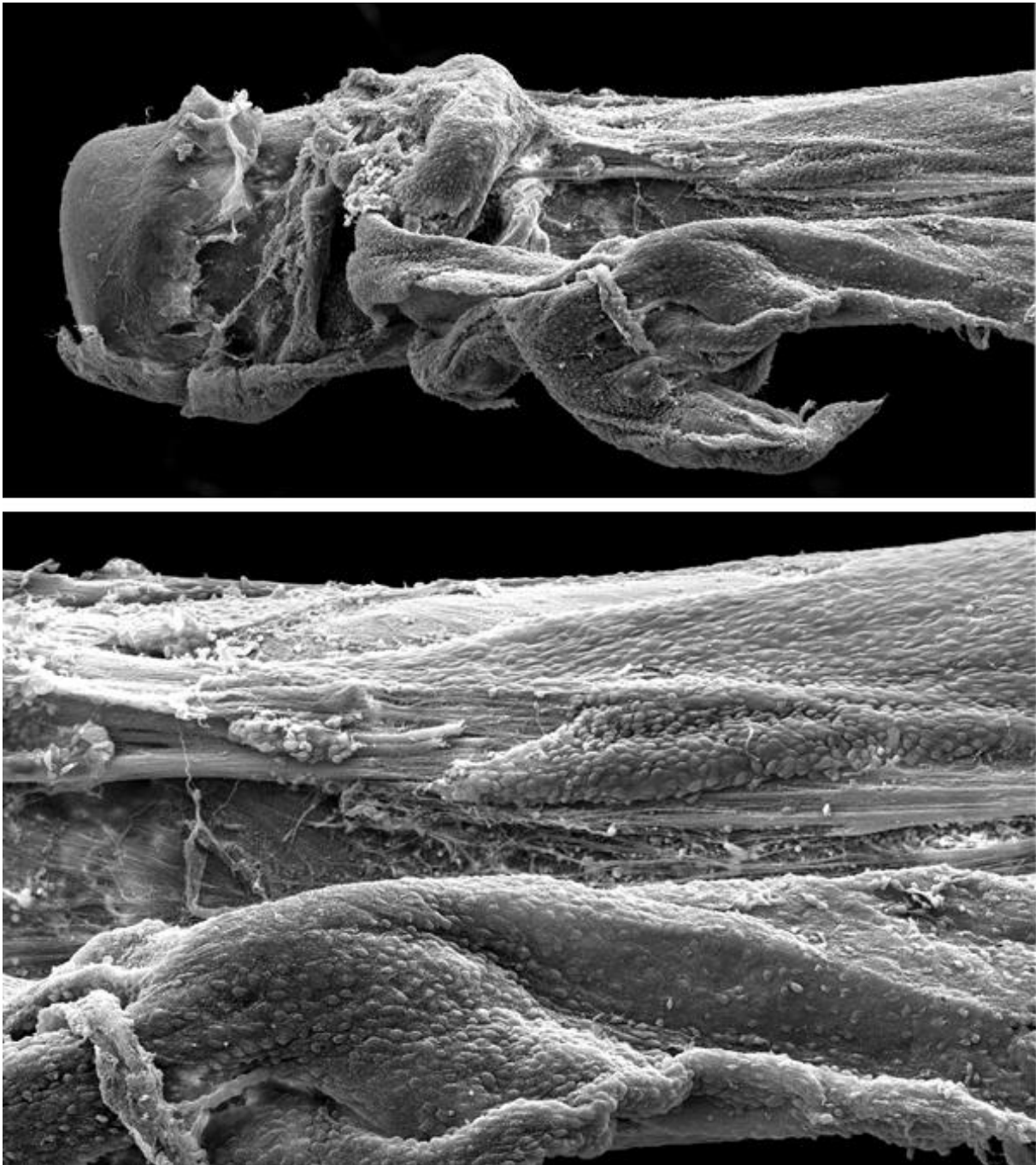**Abb. 6:** Präparat C: Zirkulärer Schluss der Nitinol-Prothese um den langen Ambossschenkel



**Abb. 7:** Präparat D: Gap zwischen Prothese und Knochen im lateralen Bereich. Gute Fixierung der Prothese im anterioren und posterioren Kontaktbereich

### 5.3.2 Schleimhautüberwachsung der Prothesen

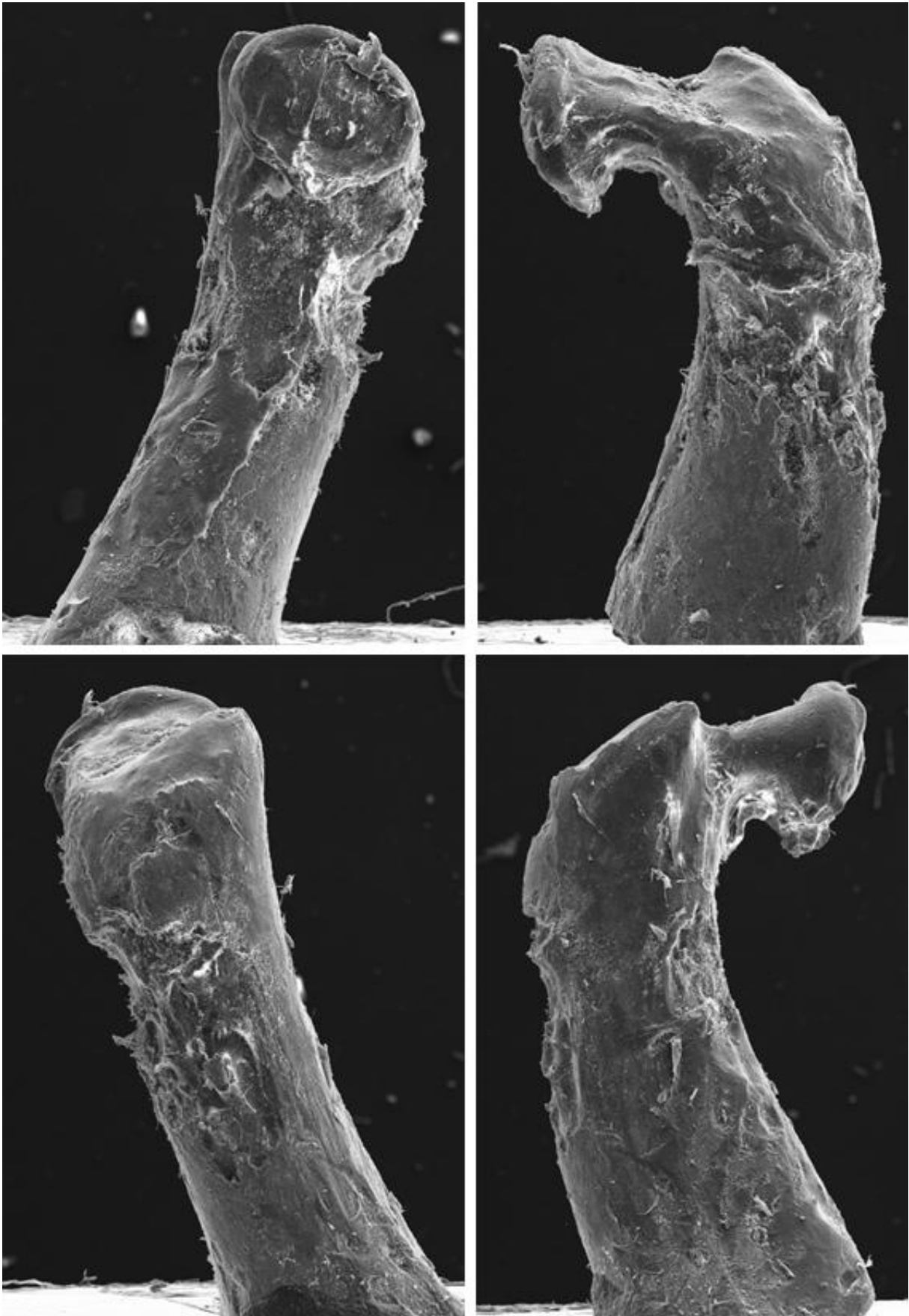
Alle Nitinolprothesen sind im Haken-/Schlingenanteil von Schleimhaut umwachsen, teilweise ist auch der Prothesenschaft mit Schleimhaut bedeckt. Das Ausmass der Schleimhautbedeckung der Prothesen korreliert nicht mit der Implantationsdauer.



**Abb. 8:** Präparat A: Der Prothesenschaft ist komplett von Schleimhaut bedeckt

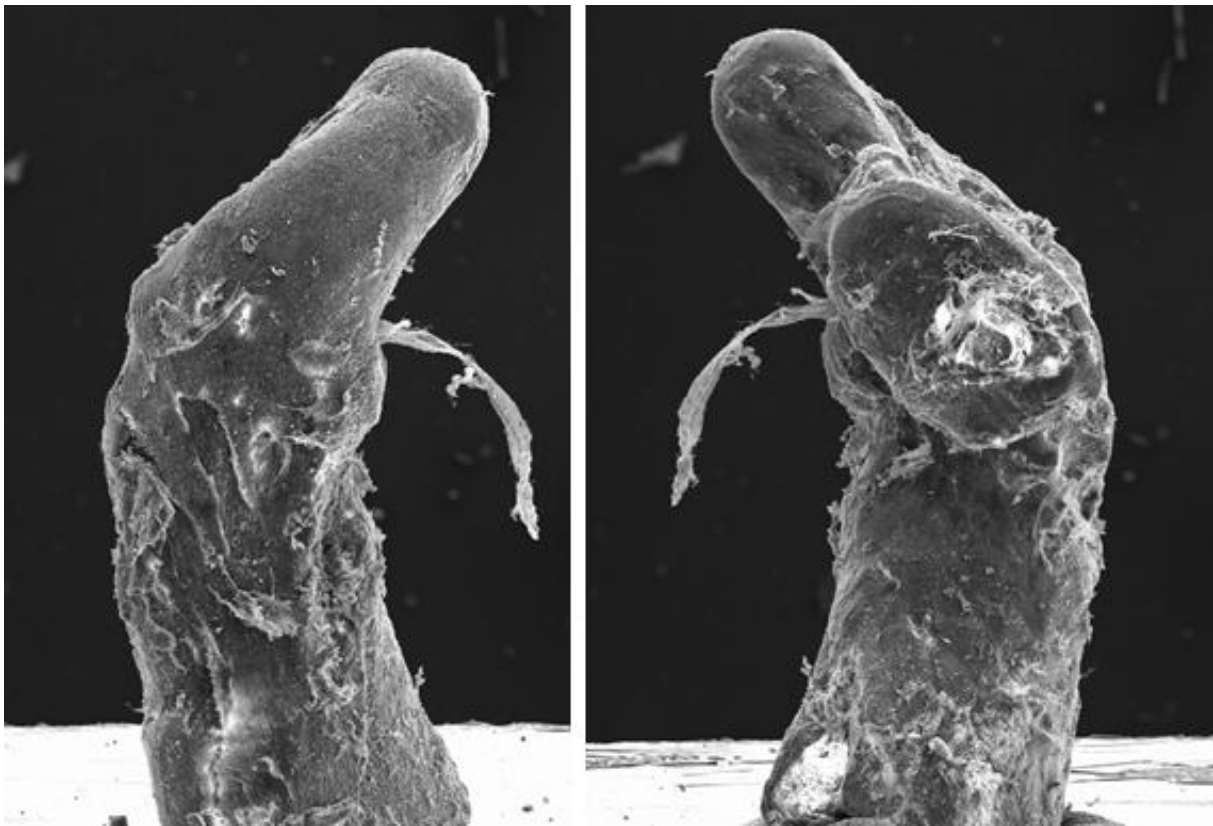### 5.3.3 Knochenarrosion

Ein Knochendefekt im Sinne einer oberflächlichen Ambossarrosion konnte in den Präparaten B und C nachgewiesen werden, wobei der Knochen nicht zirkulär betroffen ist. In Präparat C ist der Knochensubstanzdefekt posterior besonders deutlich zu erkennen (s. Abb. 9).



**Abb. 9:** Präparat C, linkes Ohr: Die Bilder zeigen im Uhrzeigersinn von links oben nach rechts unten die posterior betonte Arrosion des Ambossfortsatzes

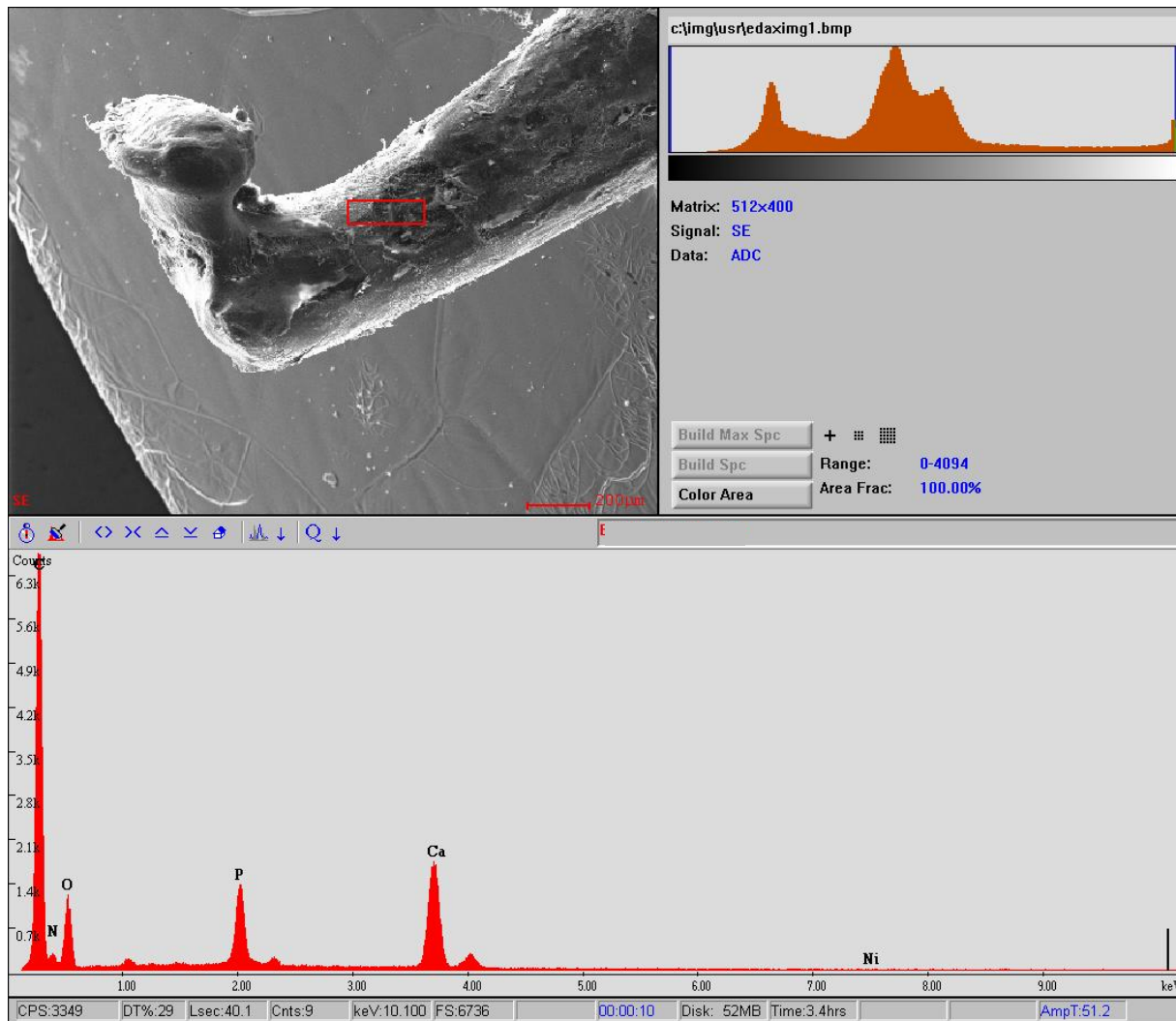
In Präparat B kann ein diskreter Defekt dargestellt werden, welcher anterior betont ist (s. Abb. 10). Die Ursache dieser Läsionen lässt sich aufgrund der Bilder nicht eruieren (Laser?, Artefakt?). Bei den Präparaten A und D geben die rasterelektronenmikroskopischen Bilder keine Hinweise auf eine Arrosion.



**Abb. 10:** Präparat B, linkes Ohr: Diskreter anteriorer Knochensubstanzdefekt Präparat B

#### **5.4 Energiedispersive Röntgenspektroskopie (EDX) – Qualitativer Nickelnachweis**

Bei keinem der 4 Präparate konnte bei der Elementanalyse mittels EDX Nickel nachgewiesen werden, d.h. der Nickelgehalt auf der Knochenoberfläche des langen Ambossschenkels liegt unterhalb der Nachweisgrenze. Es zeigten sich nur die erwarteten Elemente Phosphor, Calcium, Sauerstoff, Kohlenstoff, Stickstoff und Natrium, teilweise auch Eisen und Aluminium (s. Abb. 11). Diese widerspiegeln die normale Knochenzusammensetzung.



**Abb. 11:** Energiedispersive Röntgenspektroskopie Präparat C

## 5.5 Graphitrohrfen-Atomabsorptionsspektrometrie (GF-AAS) – Quantitative Nickelanalyse

Die Messungen des Nickelgehalts im Knochen mittels Graphitrohrfen-AAS lieferten in der Gruppe mit den Operationsexplantaten und in der Kontrollgruppe vergleichbare Nickelwerte.

	<b>Knochen- gewicht (mg)</b>	<b>Nickelgehalt Lösung (µg/l =ppb)</b>	<b>Standard- abweichung</b>	<b>Gemessene Absorption</b>	<b>Nickel- gehalt im Knochen (µg/g)</b>
<b>Negativ- kontrolle</b>		0.09	+/- 0.0012	0.0010	
<b>Positivkontrol- le (25ppb)</b>		25.25	+/- 0.0042	0.2655	
<b>Kontrolle 1</b>	1.344	12.58	+/- 0.0027	0.1340	1.87
<b>Kontrolle 2</b>	1.440	29.08	+/- 0.0076	0.3045	4.040
<b>Kontrolle 3</b>	1.499	17.86	+/- 0.0247	0.1892	2.38
<b>Kontrolle 4</b>	1.398	13.00	+/- 0.148	0.1384	1.86

**Tab. 5:** Atomabsorptionsspektrometrische Messungen mittels Graphitrohrofen-AAS in der Kontroll-  
gruppe

	<b>Knochen- gewicht (mg)</b>	<b>Nickelgehalt Lösung (µg/l =ppb)</b>	<b>Standard- abweichung</b>	<b>Gemessene Absorption</b>	<b>Nickelgehalt im Knochen (µg/g)</b>
<b>Sample A</b>	1.262	17.54	+/- 0.0072	0.1328	2.78
<b>Sample B</b>	1.357	21.64	+/- 0.0357	0.1633	3.19
<b>Sample C</b>	1.276	13.69	+/- 0.0084	0.1038	2.15
<b>Sample D</b>	1.327	26.45	+/- 0.0083	0.1985	3.99

**Tab. 6:** Atomabsorptionsspektrometrische Messungen mittels GF-AAS an den Operationsexplantaten  
A bis D

## 6 Diskussion

Seit mehreren Jahrzehnten hat sich die Stapedotomie als chirurgische Therapie der Otosklerose etabliert. Dabei kommen unterschiedliche Prothesen und Operationstechniken zum Einsatz. Die Kriterien bei der Wahl der Prothese sind von der Einfachheit der Platzierung sowie der Sicherheit und Stabilität der Gehörverbesserung im Langzeitverlauf abhängig. Bei den meisten Prothesen ist das Befestigen der Prothese am langen Incusfortsatz der technisch anspruchsvollste Operationsschritt. Die Nitinolprothesen erleichtern die Operation, indem sie den Memoryeffekt dieser Legierung ausnützen. Durch Wärmeapplikation mittels Laser kommt es zu einer Formänderung und die Hakenöffnung schliesst sich um den langen Incusfortsatz. Damit kann das schwierige manuelle Crimping vermieden werden.

Es bestehen jedoch Limitationen im Gebrauch der Nitinolprothesen. So ist es noch unklar, wie gross der durch die Prothesen verursachte Druck auf den langen Incusfortsatz ist und ob dieser Druck zu Knochenarrosionen mit Nekrosen und Prothesendislokation führen könnte. Die für das Crimping notwendige Wärmeapplikation könnte die Mucosa und den Knochen des langen Incusfortsatzes schädigen und Durchblutungsstörungen verursachen. Die daraus resultierende Ischämie könnte zu einer Arrosion und infolgedessen bis zur Nekrose des Incusfortsatzes führen. Zudem ist die potentiell allergene Wirkung des Nickels nur wenig untersucht. Immerhin leiden 10 bis 16% der Bevölkerung unter einer Nickelallergie [42, 43]. In der Literatur werden sensoneurale Hörstörungen mit Bildung eines gräulichen Exsudates beschrieben [31]. Ein eindeutiger Nachweis einer Nickelallergie bleibt jedoch ausstehend.

Die Frage der druckbedingten Knochenarrosion wurde mittels Licht- und Elektronenmikroskopie beurteilt, die Frage der Freisetzung von Nickelionen mittels Röntgenspektroskopie und Graphitrohrfen-ASS beurteilt.

### 6.1 Knochenarrosion

Die Prothesen waren bei 3 der 4 untersuchten Präparate in situ vorhanden. Es zeigte sich in der Licht- und Elektronenmikroskopie in 2 Präparaten ein gutes, zirkuläres Anliegen der Prothese, während bei der dritten Prothese eine Lücke im lateralen Anteil erkennbar war, wobei die Prothese anterior und posterior gut fixiert war. Auch war



der Prothesenbügel in diesen drei Fällen vollständig von Schleimhaut überwachsen. In 2 Präparaten waren jedoch ossäre Arrosionen erkennbar, die nicht zirkulär, sondern in einem Präparat im posterioren, im anderen im anterioren Anteil des langen Incusfortsatzes lokalisiert sind. Die im posterioren Kontaktbereich aufgetretene Arrosion könnte durch die Wärmeapplikation mittels Laser beim Crimping verursacht sein. Die diskrete Arrosion im anterioren Bereich in einem der Präparate bleibt unklar. Es bestanden keine Hinweise, dass diese Arrosionen durch zu hohen mechanischen Druck verursacht sein könnten. Eine prothesenbedingte Strangulation der Schleimhautgefässe als mögliche Ursache einer Durchblutungsstörung und Nekrose des langen Ambossschenkels konnte in keinem der Präparate festgestellt werden. Ob die beschriebenen Arrosionen sich ausdehnen und mit der Zeit zu einer Lockerung der Prothese oder gar Fraktur und Nekrose des langen Incusfortsatzes führen könnten, kann aufgrund unserer Datenlage nicht abschliessend beurteilt werden.

Die Arrosion des langen Ambosssfortsatzes ist eine bekannte Komplikation und tritt bei der Verwendung aller Pistonprothesen auf. Sie ist eine Ursache für eine erneut auftretende Schalleitungsschwerhörigkeit nach Stapedotomie. Der Grund dieser Knochenarrosion wird in der Literatur allerdings kontrovers diskutiert und bleibt in den meisten Fällen unklar. Neben Traumatisierungen des Knochens beim Festklemmen [4] werden langfristige Druckwirkungen der Prothesenschlinge und Störungen der Mukoperiostdurchblutung durch eine zirkuläre Einschnürung der Schleimhautgefässe diskutiert. Gemäss Alberti PW et al. [44] wird die Spitze des Ambossschenkels sowohl von Markgefässen als auch über anastomosierende Schleimhautgefässe versorgt. Läsionen könnten demzufolge zu Durchblutungsstörungen und Nekrosen der Ambossschenkelspitze führen. Studien am Tiermodell gehen von einer überwiegenden Versorgung durch die Markgefässe aus und bezweifeln einen Einfluss des zirkulären Prothesenschlusses auf die Durchblutung. Vielmehr sollen abrasive Mukoperiostschäden oder chemische Einflüsse durch das Material zu den Nekrosen des langen Ambossschenkels nach Stapesplastik beitragen [45].

Lesinski et al. [46] geht davon aus, dass bei einer Prothesendislokation aus der Stapedotomieöffnung Vibrationen zu einer Arrosion am langen Incusfortsatz führen.

Gemäss Zahnert et al. [4] könnte die Breite der Pistonschlinge einen Einfluss auf das Auftreten von Nekrosen haben. Eine schmale, drahtförmige Schlinge führt zu einer grösseren Krafteinwirkung auf die Schleimhaut und den Knochen als breite bandfö-

mige Schlingen. Demzufolge könnten bandförmige Schlingen zu weniger ossären Arrosionen als schmale ringförmige Ösen führen. Eine breite, bandförmige Prothesenschlinge könnte auch das Risiko von Kollateralschäden durch Wärmeapplikation beim Crimping der Nitinol-Prothesen verringern.

Schimanski et al. [47] beschreibt in einer Serie von Revisionsoperationen 5 Teflon-Platin-Prothesen, die den Ambossschenkel in medialer Richtung vollständig durchwandert haben. Aufgrund rasterelektronenmikroskopischer Aufnahmen geht er davon aus, dass die rillenförmige Oberflächenstruktur der Prothesen Adhäsionen von Bindegewebe zur Folge hat und einen Narbenzug nach medial erlaubt. Deshalb propagiert der Autor, dass Prothesen eine möglichst glatte Oberfläche mit konischem Übergang zwischen Draht- und Kolbenanteil haben sollten, damit im Verlauf der Wundheilung das Bindegewebe an der Pistonoberfläche heruntergleiten kann und der Narbenzug verhindert wird. Ob Fremdkörperreaktionen, welche durch die verwendeten Prothesenmaterialien hervorgerufen werden könnten, zu einer lokalen Entzündungsreaktion mit Knochenresorption und Lockerung der Prothese am Incus führen, wird bezweifelt [48].

## **6.2 Nickelfreisetzung aus Nitinolprothesen**

Bisher fehlen Studien, welche die Reaktion des Mittelohrs auf Nickel und die Rolle von Nickel als Allergen untersucht haben. Deshalb wollten wir der Frage nachgehen, ob eine messbare Nickelfreisetzung als Voraussetzung für mögliche allergische Reaktionen vorhanden ist. In unseren Analysen konnten wir weder mit der Röntgenspektroskopie (EDX) noch mit der Graphitrohrfurn-ASS einen erhöhten Nickelgehalt im Bereich des langen Incusfortsatzes nachweisen. Eine allergische Reaktion auf Nickel erachten wir deshalb als unwahrscheinlich.

Die Biokompatibilität von Nitinol wurde in verschiedenen Studien untersucht. So konnte in vitro im Kurzzeitverlauf von 8 Tagen keine Zytotoxizität nachgewiesen werden [49, 50]. Am Tiermodell konnte auch nach Langzeitimplantation im Knochen eine gute Biokompatibilität von Nitinol gezeigt werden [51].

In vivo Untersuchungen bei Nitinolimplantaten zeigten kein allergenes Potential, Irritationen, systemische Toxizität oder Sensibilisierungsreaktionen zu verursachen [52].

Zwei Fallbeschreibungen postulieren einen Zusammenhang zwischen Nitinolimplantaten und systemischen Entzündungsreaktionen: Khan et al. [53] beschreiben einen kompletten Verschluss eines Gallenwegs-Stents (SMart Nitinol biliary stent) mit histopathologisch nachgewiesenem lymphozyten- und eosinophilenreichem Entzündungsinfiltrat, welches möglicherweise auf eine Nickelallergie zurückgeführt werden könnte. Fukahara et al. [54] beobachteten bei einem Patienten nach Implantation eines PFO (patent foramen ovale) Occluders eine systemische Allergieantwort, bei der eine Hypersensitivitätsreaktion gegen den PFO Occluder als wahrscheinliche Ursache in Betracht gezogen wurde.

Untersuchungen von Nitinol-Stents zum Verschluss von Vorhofseptumdefekten zeigen unterschiedliche Resultate. Kong et al. [55] konnte im Gegensatz zu Ries et al. und Burian et al. [56, 57] keine Erhöhung des Nickelgehalts im Blut nachweisen. Nickel wird freigesetzt, bis sich ein Oxidationsfilm gebildet hat [56]. Der Nickelgehalt im Blut steigt bis 3 Monate nach Einsetzen eines Stents an und sinkt dann innerhalb von 12 Monaten auf Normalwerte ab. Eine Nickelallergie gilt nicht per se als Kontraindikation für das Einsetzen von Nitinol-Stents [58].

Die gesamte Masse der Stapesprothesen ist um ein Vielfaches kleiner als diejenige der in der Kardiologie verwendeten Nitinol-Stents. Es ist deshalb unklar, ob in den ersten 3 Monaten nach Einsetzen von Nitinol-Prothesen ebenfalls eine erhöhte Nickelkonzentration im Blut als Hinweis einer Nickelfreisetzung nachweisbar ist. Zudem wird im Mittelohr die Prothese nicht von Blut umspült. Es ist deshalb anzunehmen, dass sich der schützende Oxidationsfilm aus Titanoxid schneller bildet.

### **6.3 Schleimhautüberwachung**

Rasterelektronenmikroskopisch zeigte sich, dass sämtliche Prothesen von Schleimhaut überwachsen waren. Sim et al. [59] gingen der Frage nach, ob die über die Prothese gewachsene Schleimhaut einen Einfluss auf die Schallübertragung haben könnte. Sie konnten zeigen, dass die über die Prothesen gewachsene Schleimhaut nur einen minimalen Einfluss auf die Schallübertragung hat und ein inadäquates Crimping nicht kompensieren kann.

## 7 Schlussfolgerung

In unserer Arbeit konnte in zwei Präparaten elektronenmikroskopisch eine diskrete ossäre Arrosion des langen Incusfortsatzes festgestellt werden. Die Ursache dafür ist in einem Fall wahrscheinlich der Laserapplikation beim Crimping zuzuordnen, im anderen Fall bleibt sie unklar. Deshalb wäre eine breitere Nitinol-Schleife um den Incus zu begrüssen. Die Dynamik der ossären Arrosionen kann mit dieser Arbeit nicht beurteilt werden, da es sich um eine Momentaufnahme handelt. Trotz der Arrosionen, die nicht zirkulär auftraten, war die Prothese jedoch in allen Fällen gut am Incusfortsatz adhärent.

In unseren Analysen konnten wir weder mit der Röntgenspektroskopie (EDX) noch mit der Graphitrohren-ASS einen erhöhten Nickelgehalt im Bereich des langen Incusfortsatzes nachweisen. In den wenigen Fallberichten, die über eine Unverträglichkeitsreaktion gegenüber Nickel berichten, wurden grössere Prothesen mit mehr Masse verwendet. Zudem wurden die Prothesen an Stellen eingesetzt, die im Gegensatz zum Mittelohr nicht lufthaltig sind. Daher erfolgte die Bildung einer Schutzschicht durch Oxidation langsamer als im Mittelohr.

Wir gehen aufgrund unserer Ergebnisse davon aus, dass Nitinolprothesen bei allen Patienten eingesetzt werden können. Trotzdem sind wir bei Patienten mit bekannter Nickelallergie zurückhaltend und verwenden konventionelle Titanprothesen.

## 8 Literaturverzeichnis

1. Zenner HP. Beethovens Taubheit: „Wie ein Verbannter muß ich leben“. Dtsch Arztebl 2002;99:A 2762–2766.
2. Shea JJ. Fenestration of the oval window. Ann Otol Rhinol Laryngol 1958;67:932-951.
3. Hornung J, Zenk J, Schick B, Wurm J, Iro H. First experiences with a new nickel-titanium piston with a shape memory feature [in German]. HNO 2007;55:104-108.
4. Zahnert T. Nitinol als Memory-Metall zur Ankopplung von Stapesprothesen. HNO 2007;55:158-163.
5. Morgan NB. Medical shape memory alloy applications – the market and its products. Mater Sci Eng A 2004;378:16-23.
6. Buehler WJ, Gilfrich JV, Riley RC. Effect of low-temperature phase changes on the mechanical properties of alloys near composition Ti-Ni. J Appl Phys 1963;34:1475-1477.
7. Zijderveld JA, De Lange RG, Verbraak CA. La transformation martensitique des alliages titan-nickel au voisinage de la composition équiatomique. Mem Sci Rev Met 1966;63:885-888.
8. Barras CD, Myers KA. Nitinol - its use in vascular surgery and other applications. Eur J Vasc Endovasc Surg 2000;19:564-569.
9. SMA/MEMS research group 2001. In: [http://webdocs.cs.ualberta.ca/~database/MEMS/sma\\_mems/sma.html](http://webdocs.cs.ualberta.ca/~database/MEMS/sma_mems/sma.html) [05.04.2010].
10. Bogdanski D. Untersuchungen zur Biokompatibilität und Biofunktionalität von Implantatmaterialien am Beispiel von Nickel-Titan-Formgedächtnislegierungen. Bochum 2005; 9-16. In: <http://www-brs.ub.ruhr-uni-bochum.de/netahtml/HSS/Diss/BogdanskiDenise/diss.pdf> [05.04.2010].
11. Duerig T, Pelton A, Stöckel D. An overview of nitinol medical applications. Mater Sci Eng A 1999;273-275:149-160.

12. Es-Souni M, Es-Souni M, Fischer-Brandies H. Assessing the biocompatibility of NiTi shape memory alloys used for medical applications. *Anal Bioanal Chem* 2005;381:557-567.
13. Trépanier C, Tabrizian M, Yahia L, Bilodeau L, Piron DL. Effect of modification of oxide layer on NiTi stent corrosion resistance. *J Biomed Mater Res* 1998;43:433-440.
14. Firstov GS, Vitchew RG, Kumar H, Blanpain B, Van Humbeeck J. Surface oxidation of NiTi shape memory alloy. *Biomaterials* 2002;23:4863-4871.
15. Wever DJ, Veldhuizen AG, Sanders MM, Schakenraad JM, Horn JR. Cytotoxic, allergic and genotoxic activity of a nickel-titanium alloy. *Biomaterials* 1997;18:1115-1120.
16. Helms J. *Ohr*. Stuttgart, New York: Thieme; 1994. p. 726-741. (Naumann HH, Helms J, Herberhold C, Kastenbauer E. *Oto-Rhino-Laryngologie in Klinik und Praxis*; Band 1).
17. Tos M. *Surgical Solutions for Conductive Hearing Loss*. Stuttgart, New York: Thieme; 2000. 269 p.
18. Boahene DKO, Driscoll CLW. Otosclerosis. In: Lalwani AK. *Current Diagnosis & Treatment in Otolaryngology- Head & Neck Surgery*. New York: Lange Medical Books/ Mc Graw-Hill; 2004. p. 715-727.
19. Guild SR. Histologic otosclerosis. *Ann Otol Rhinol Laryngol* 1944;53:246-266.
20. Podoshin, L., R. Gertner, M. Fradis, H. Feiglin, I. Eibschitz, M. Sharf, A. Reitner: Oral contraceptive pills and clinical otosclerosis. *Int J Gynaecol Obstet* 1978;15:554.
21. House JW. Otosclerosis. In: Hughes GB, Pensak ML. *Clinical Otology*, 2nd ed. New York, Stuttgart: Thieme; 1997. p. 241-249.
22. Rösli C, Hoffmann A, Treumann T, Linder TE. Stellenwert der CT-Diagnostik vor Revisions-Stapedotomien. *HNO* 2008;56:895-900.
23. Brookler K. Medical treatment of otosclerosis: Rationale for use of bisphosphonates. *Int Tinnitus J* 2008;14:92-96.

24. Causse JR, Causse JB, Uriel J, Berges J, Shambaugh Jr GE, Bretlau P. Sodium fluoride therapy. *Am J Otol* 1993;14:482-490.
25. Fisch U. Stapedotomy versus stapedectomy 1982;4:112-117.
26. Schmid P, Häusler R. Revision stapedectomy: An analysis of 201 operations. *Otol Neurol* 2009;30:1092-1100.
27. Rajan GP, Eikelboom RH, Anandacoomaraswamy KS, Atlas MD. In vivo performance of the Nitinol shape-memory stapes prosthesis during hearing restoration surgery in otosclerosis: a first report. *J Biomed Mater Res B Appl Biomater* 2005;72:305-309.
28. Rajan GP, Atlas MD, Subramaniam K, Eikelboom RH. Eliminating the limitations of manual crimping in stapes surgery? A preliminary trial with the shape memory Nitinol stapes piston. *Laryngoscope* 2005;115:366-369.
29. Rajan GP, Diaz J, Blackham R, Eikelboom RH, Atlas MD, Shelton C, Huber AM. Eliminating the limitations of manual crimping in stapes surgery: mid-term results of 90 patients in the Nitinol stapes piston multicenter trial. *Laryngoscope* 2007;117:1236-1239.
30. Brown KD, Gantz BJ. Hearing results after stapedotomy with a Nitinol piston prosthesis. *Arch Otolaryngol Head Neck Surg* 2007;133:758-762.
31. Harris JP, Gong S. Comparison of hearing results of Nitinol SMART stapes piston prosthesis with conventional piston prostheses: postoperative results of Nitinol stapes prosthesis. *Otol Neurotol* 2007;28:692-695.
32. Sorom AJ, Driscoll CL, Beatty CW, Lundy L. Retrospective analysis of outcomes after stapedotomy with implantation of a self-crimping Nitinol stapes prosthesis. *Otolaryngol Head Neck Surg* 2007;137:65-69.
33. Pudel EI, Briggs RJS. Laser-assisted stapedotomy with a Nitinol heat-crimping prosthesis: Outcomes compared with a platinum fluoroplastic prosthesis. *Otolaryngol Head Neck Surg* 2008;139:51-54.

34. Tenney J, Arriaga MA, Chen DA, Arriaga R. Enhanced hearing in heat-activated-crimping prosthesis stapedectomy. *Otolaryngol Head Neck Surg* 2008;138:513-517.
35. Gerlinger I, Toth M, Bako P, Nemeth A, Pytel J. KTP-laser stapedotomy with a self-crimping, thermal shape memory Nitinol SMart piston: 1 year follow-up results: how we do it. *Clin Otolaryngol* 2008;33:472-474.
36. Huber AM, Veraguth D, Schmid S, Roth T, Eiber A. Tight stapes prosthesis fixation leads to better functional results in otosclerosis surgery. *Otol Neurotol* 2008;29(7):893-899.
37. Fisch U, Acar GO, Huber AM. Malleostapedotomy in revision surgery for otosclerosis. *Otol Neurotol* 2001;22(6):776-785.
38. Pschyrembel. *Klinisches Wörterbuch*, 259. Auflage. Berlin, New York: Walter de Gruyter; 2002.
39. Lange RH, Blödorn J. *Das Elektronenmikroskop: TEM+REM - Leitfaden für Biologen und Mediziner*. Stuttgart, New York: Thieme; 1981.
40. Nanotechnologie. Kompetenzzentrum Nanoanalytik. Methoden. In: <http://www.nanoanalytik-muenster.de/index.php?Script=1&Lang=de&SW=1280> [05.04.2010].
41. Universität Zürich. Zentrum für Mikroskopie und Bildanalyse. Elementanalyse mit Energy dispersive x-ray analysis (EDX) 2001. In: [http://www.zmb.uzh.ch/resources/protocols/EDX\\_de.print.html](http://www.zmb.uzh.ch/resources/protocols/EDX_de.print.html) [05.04.2010].
42. Schubert H, Berova N, Czernielewski A, Hegyi E, Jirásek L, Kohánka V, Korosy S, Michailov P, Nebenführer L, Prater E, et al. Epidemiology of nickel allergy. *Contact Dermatitis* 1987;16(3):122-128.
43. Garner LA. Contact dermatitis to metals. *Dermatol Ther* 2004;17(4):321-327.
44. Alberti PW. The blood supply of the long process of the incus and the head and neck of stapes. *J Laryngol Otol* 1965;79(11):960-970.
45. Anson BJ, Winch TR. Vascular channels in the auditory ossicles in man. *Ann Otol Rhinol Laryngol* 1974;83(2):142-158.



46. Lesinski SG. Causes of conductive hearing loss after stapedectomy or stapedotomy: a prospective study of 279 consecutive surgical revisions. *Otol Neurotol* 2002;23(3):281-288.
47. Schimanski G. Erosion and necrosis of the long process of the incus after otosclerosis operation [in German]. *HNO* 1997;45:682-689.
48. Himi T, Igarashi M, Kataura A. Temporal bone histopathology over 15 years post-stapedectomy. *Acta Otolaryngol Suppl* 1988;447:126-134.
49. Wu S, Liu X, Chan YL, Ho JP, Chung CY, Chu PK, Chu CL, Yeung KW, Lu WW, Cheung KM, Luk KD. Nickel release behavior, cytocompatibility, and superelasticity of oxidized porous single-phase NiTi. *J Biomed Mater Res A* 2007;81(4):948-955.
50. Wu SL, Chu PK, Liu XM, Chung CY, Ho JP, Chu CL, Tjong SC, Yeung KW, Lu WW, Cheung KM, Luk KD. Surface characteristics, mechanical properties, and cytocompatibility of oxygen plasma-implanted porous nickel titanium shape memory alloy. *J Biomed Mater Res A* 2006;79(1):139-146.
51. Li CY, Yang XJ, Zhang LY, Chen MF, Cui ZD. In vivo histological evaluation of bioactive NiTi alloy after two years implantation. *Mat sci Eng C* 2007;27:122-126.
52. Assad M, Chernyshov A, Leroux MA, Rivard CH. A new porous titanium-nickel alloy: part 2. Sensitization, irritation and acute systemic toxicity evaluation. *Bio-med Mater Eng* 2002;12(4):339-346.
53. Khan SF, Sherbondy MA, Ormsby A, Velanovich V. Occlusion of metallic biliary stent related to nickel allergy. *Gastrointest Endosc* 2007; 66(2):413-414.
54. Fukahara K, Minami K, Reiss N, Fassbender D, Koerfer R. Systemic allergic reaction to the percutaneous patent foramen ovale occluder. *J Thorac Cardiovasc Surg* 2003;125(1):213-214.
55. Kong H, Wilkinson JL, Coe JY, Gu X, Urness M, Kim TH, Bass JL. Corrosive behaviour of Amplatzer devices in experimental and biological environments. *Cardiol Young* 2002;12(3):260-265.

56. Ries MW, Kampmann C, Rupprecht HJ, Hintereder G, Hafner G, Meyer J. Nickel release after implantation of the Amplatzer occluder. *Am Heart J* 2003;145(4):737-741.
57. Burian M, Neumann T, Weber M, Brandt R, Geisslinger G, Mitrovic V, Hamm C. Nickel release, a possible indicator for the duration of antiplatelet treatment, from a nickel cardiac device in vivo: a study in patients with atrial septal defects implanted with an Amplatzer occluder. *Int J Clin Pharmacol Ther* 2006;44(3):107-112.
58. Rigatelli G, Cardaioli P, Giordan M, Aggio S, Chinaglia M, Braggion G, Roncon L. Nickel allergy in interatrial shunt device-based closure patients. *Congenit Heart Dis* 2007;2(6):416-420.
59. Sim JH, Chatzimichalis M, Huber AM. The influence of postoperative tissue formation on sound transmission after stapes surgery. *Hear Res* 2009;17. [Epub ahead of print].

## 9 Verdankungen

Ich möchte allen, die mir die Arbeit an meiner Dissertation ermöglicht und erleichtert haben, ganz herzlich danken:

- Herrn Dr. med. Ch. Rööfli, welcher mir nicht nur fachlich unzählige gute Inputs und Tipps gab, sondern mich in schwierigen Phasen der Arbeit auch immer wieder motivierte und mich bei der Umsetzung der Arbeit unterstützte.
- Herrn PD Dr. med. A. Huber für das Herstellen der Kontakte zu Herrn Marquardt und Frau Prof. Freisinger, welche die Zusammenarbeit mit dem Zentrum für Mikroskopie und Bildanalyse und dem Institut für anorganische Chemie ermöglichten, sowie für all die fachlichen Anregungen und nicht zuletzt auch für die ansteckende Begeisterung fürs Fachgebiet der Stapeschirurgie.
- Herrn Marquardt und Herrn Gautschi vom Zentrum für Mikroskopie und Bildanalyse für die Unterstützung bei den Arbeiten am Rasterelektronenmikroskop inklusive der energiedispersiven Röntgenspektroskopie (EDX)
- Herrn Augusto Dos Santos Cabral vom Institut für anorganische Chemie für die Hilfe beim Planen und Durchführen der Nickelanalysen mittels Graphitrohrofen-Atomabsorptionsspektrometrie
- Frau Prof. Freisinger und Herrn Prof. Alberto, welche mir halfen, den Kontakt mit Herrn Dos Santos Cabral herzustellen und mir erlaubten, die Nickelanalysen in den Räumlichkeiten des Instituts für anorganische Chemie durchzuführen.

## 10 Curriculum vitae

### Personalien

Name: Philipp Samuel Schmid  
Geburtsdatum: 15. Juli 1983  
Geburtsort: Walenstadt  
Heimatort: Emmen LU

### Ausbildung

Schulbildung :	1990 - 1996	Primarschule in Walenstadt und Zug
	1996 - 2002	Gymnasium an der Kantonsschule Zug
	2000 - 2001	Schüleraustausch in Argentinien
	2002	Matura nach MAR (Schwerpunktfach: Spanisch)
Studium:	2002 - 2008	Medizinstudium, Universität Zürich
	2006	Austauschsemester an der Universidad de Murcia, Spanien
	10/2008	Staatsexamen Humanmedizin an der Universität Zürich
Berufsausbildung:	2009 - 2010	Assistenzarzt Chirurgie, Spital Bülach