



**University of
Zurich** ^{UZH}

**Zurich Open Repository and
Archive**

University of Zurich
Main Library
Strickhofstrasse 39
CH-8057 Zurich
www.zora.uzh.ch

Year: 2011

Pädiatrische Lymphomdiagnostik. Aktuelles aus der Sicht der Pathologen

Voetseder, A ; Gengler, C ; Reineke, T ; Tinguely, M

Posted at the Zurich Open Repository and Archive, University of Zurich
ZORA URL: <https://doi.org/10.5167/uzh-59094>
Journal Article
Published Version

Originally published at:

Voetseder, A; Gengler, C; Reineke, T; Tinguely, M (2011). Pädiatrische Lymphomdiagnostik. Aktuelles aus der Sicht der Pathologen. Swiss Medical Forum, 5(11):73-78.

Pädiatrische Lymphomdiagnostik

Aktuelles aus der Sicht der Pathologen

Alexander Vogetseder, Carole Gengler, Tanja Reineke, Marianne Tinguely

Institut für klinische Pathologie, UniversitätsSpital Zürich

Quintessenz

- Die aktuelle Lymphomklassifikation nach WHO 2008 berücksichtigt morphologische, immunphänotypische und molekulare Veränderungen wie auch die Klinik.
- Hochmaligne Lymphome wie lymphoblastische und Burkitt-Lymphome überwiegen bei den B-Zell-Non-Hodgkin-Lymphomen im Kindesalter.
- Das Hodgkin-Lymphom macht die zweitgrösste Gruppe der Lymphom-erkrankungen bei Kindern aus, angeführt vom klassischen (80%), gefolgt vom lymphozytenprädominanten (20%) Hodgkin-Lymphom.
- Neu wurden speziell in der pädiatrischen Altersgruppe vorkommende Lymphome in die WHO-Klassifikation aufgenommen.
- Kinder mit Verdacht auf eine lymphoproliferative Erkrankung sollten wegen der komplexen Diagnostik einem spezialisierten Zentrum überwiesen werden.

Hintergrund

Krebserkrankungen bei Kindern sind selten. Die Hodgkin- und Non-Hodgkin-Lymphome machen nach Leukämien und Hirntumoren als dritthäufigste Krebserkrankung 10–15% der pädiatrischen Krebserkrankungen aus [1, 2].

Die Häufigkeit und Verteilung der Hodgkin- und Non-Hodgkin-Lymphome (NHL) bei Kindern und Jugendlichen unter 18 Jahren unterscheiden sich von denjenigen bei Erwachsenen. So ist die Inzidenz von NHL bei Kindern gering und nimmt mit dem Alter zu, wo sie bei 80 bis 84 Jahren einen Gipfel erreicht (0,6 bei Kindern, bis mehr als 90 pro 100 000 im Alter).

Bei jungen Patienten ist die Verteilung zu Gunsten der aggressiven, blastären, oft unreifen NHL verschoben. So machen im Kindesalter die lymphoblastären und Burkitt-NHL den Grossteil aus, während im Erwachsenenalter die diffus grosszelligen und die niedrig malignen follikulären und chronisch-lymphatischen NHL vorherrschen.



Alexander Vogetseder

Die Autoren erklären, dass sie keine Interessenkonflikte im Zusammenhang mit diesem Beitrag haben.

Lymphomklassifikation

Die Einteilung von Neoplasien des lymphatischen Systems leitet sich aus den Entwicklungsstadien der gesunden Immunzellen ab, aus denen sich die malignen Lymphome entwickeln. Die aktuelle WHO-2008-Klassifikation [3] verfolgt einen integrativen Diagnoseansatz

unter Zuhilfenahme von Morphologie, Immunologie und genetischen Aberrationen der Tumoren wie auch der Klinik. Ziel der Klassifikation ist es, eine verfeinerte Diagnose, aber auch prognostische und prädiktive Aussagen im Hinblick auf eine zielgerichtete Therapie zu ermöglichen.


Neue Erkenntnisse und diagnostische Verfahren der letzten Jahre auf dem Gebiet der Immunologie und Molekulargenetik führten zu Änderungen und Ergänzungen in der neuen Lymphom-Klassifikation 2008. So wurden die aus lymphatischen Vorläufern bestehenden lymphoblastischen Lymphome mit den akuten lymphoblastischen Leukämien zusammengefasst, obwohl immunphänotypische, molekulare und zytogenetische Unterschiede bestehen [4]. Letztere werden, auf molekularen Veränderungen basierend, in prognostische Gruppen eingeteilt. Im Weiteren wurden bei bekannten Lymphomen neue, provisorische Entitäten eingeführt. Dies betrifft das Burkitt-Lymphom (BL) und das klassische Hodgkin-Lymphom (cHL). Hier wurden je Überlappungen mit dem diffus grosszelligen Lymphom als intermediäre Gruppe eingeführt. In der Klassifikation

Abkürzungen

ALK	Anaplastic lymphoma kinase gene
ALL, LBL	Akute lymphoblastische Leukämie, lymphoblastisches Lymphom
AML	Akute myeloische Leukämie
BPDN	Blastic plasmacytoid dendritic cell neoplasm
BCL	B-Cell Lymphoma
BL	Burkitt-Lymphom
CD3, CD7	T-Zell-Rezeptor-assoziierte Moleküle
CD20, CD79a	B-Zell-Marker
CD34	Stammzellmarker
cHL	Klassisches Hodgkin-Lymphom
C-Myc	Protoonkogen
DLBCL	Diffuses grosszelliges B-Zell-Lymphom
EBV	Epstein-Barr-Virus
FACS	Fluorescence-activated cell sorting (Durchflusszytometrie)
FISH	Fluoreszenz-In-situ-Hybridisierung
Ig	Immunglobulin
IgH	Immunglobulin-Schwerkette
IgL	Immunglobulin-Leichtkette
Ki-67	Proliferationsprotein; G(1)-, S-, G(2)- und M-Phase des Zellzyklus
LBL	Lymphoblastisches Lymphom
MPAL	Mixed phenotype acute leukemia
MPO	Myeloperoxidase
NHL	Non-Hodgkin-Lymphom
NPM	Nukleophosmin-Gen
Pax5	B-Zell-Transkriptionsfaktor
TCR	T-Zell-Rezeptor
TdT	Terminale Deoxynucleotidyl-Transferase
WHO	World Health Organization
ZNS	Zentralnervensystem

Tabelle 1. Auflistung der im Text diskutierten Lymphom-Entitäten bei Kindern gemäss WHO 2008.

Neue pädiatrische Gruppen	Hochmaligne NHL-Gruppe	Hodgkin-Lymphome	Anaplastische Lymphome	Immundefizienz-assoziierte lymphoproliferative Erkrankungen
Pädiatrisches folliculäres Lymphom	Burkitt-Lymphom (BL) (Varianten: endemische, sporadische und immundefiziente)	Klassisches Hodgkin-Lymphom (HL) (Typen: nodulär sklerosierend, Mischtyp, nodulär lymphozytenreich, lymphozytenarm)	ALK+ anaplastisches grosszelliges T-Zell-Lymphom, systemisch	Lymphoproliferationen bei primärer Immundefizienz
Pädiatrisches nodales Marginalzonen-Lymphom	B-Zell-Lymphom, unklassierbar, mit Eigenschaften intermediär des DLBCL und BL	Lymphozytenprädominantes Hodgkin-Lymphom	ALK- anaplastisches grosszelliges primär kutanes T-Zell-Lymphom, sekundär systemisch	Posttransplantäre lymphoproliferative Erkrankungen
EBV-positive T-Zell-lymphoproliferative Erkrankungen des Kindes	Diffuses grosszelliges B-Zell-Lymphom (DLBCL)	B-Zell-Lymphom, unklassierbar, mit Eigenschaften intermediär des DLBCL		Andere iatrogen Immundefizienz-assoziierte lymphoproliferative Erkrankungen
	B- oder T-Lymphoblastische Lymphome	und klassischen Hodgkin-Lymphomes		HIV-assoziierte Lymphome

2008 der anaplastischen grosszelligen Lymphome wurden die ALK-(anaplastic lymphoma kinase-)positiven Fälle, welche häufiger bei Kindern vorkommen, von den ALK-negativen getrennt. Unter Berücksichtigung klinischer Präsentationen kristallisierten sich auch neue Entitäten heraus, die altersspezifisch sind, wie die speziell in der pädiatrischen Altersgruppe vorkommenden Lymphome (Tab. 1 ). Eine besondere Herausforderung stellen die seltenen lymphoproliferativen Erkrankungen dar, welche im Rahmen von angeborener oder erworbener Immundefizienz entstehen (Tab. 1).


Lymphoblastische Lymphome

Die bei Jugendlichen häufigen lymphoblastischen Lymphome (LBL) zählen zu den aggressiven Lymphomen und entstammen unreifen Vorläuferzellen (Lymphoblasten) der B- und T-Zell-Reihe. Meist präsentieren sie sich mit einer mediastinalen (T-LBL) oder einer nodalen und extranodalen Manifestation (B-LBL) und zeigen zum Zeitpunkt der Diagnose oft schon eine Knochenmarkbeteiligung. Gemäss Konvention wird der Begriff Lymphom benutzt, wenn es sich um eine Massenzion handelt mit nur minimaler Ausschwemmung ins Blut oder Knochenmark. Bei einem Blastenanteil von mehr als 25% im Knochenmark werden Lymphome als akute lymphoblastische Leukämie (ALL) bezeichnet. Trotz der historischen Assoziation sollte der Begriff B-ALL nicht mehr im Zusammenhang mit dem Burkitt-Lymphom, einer reifzelligen Neoplasie, verwendet werden. Während der Terminus B-ALL für lymphoblastische Lymphome/Leukämien reserviert ist, schlägt die WHO den Begriff der Burkitt-Leukämie für die leukämische Form des Burkitt-Lymphoms (ehemals reifzellige B-ALL) vor. Die meisten lymphoblastischen Lymphome stammen von T-Zell-Vorläufern (80–90%), der Rest von B-Zell-Vorläufern ab. B-lymphoblastische Lymphome (B-LBL) ohne Zeichen der akuten Leukämie bei Diagnosestel-

lung sind selten. Bei diesen Patienten tritt öfter ein extranodaler Befall im Hals- und Kopfbereich auf mit den Prädilektionsstellen Haut, Weichgewebe, Knochen, aber auch Lymphknoten [5]. T-LBL treten bei Adoleszenten und jungen Erwachsenen auf und manifestieren sich typischerweise am Ort ihrer Ausreifung, dem Thymus oder supraklavikulären Lymphknoten.

LBL beider Subtypen exprimieren typischerweise TdT (Terminale Deoxynucleotidyl-Transferase), ein Enzym, welches für den Einbau von N-Nukleotiden in den B- oder T-Zell-Rezeptor notwendig ist [6]. CD34, ein Stammzellmarker, wird in beiden variabel exprimiert. B-LBL exprimieren typischerweise den B-Zell-Transkriptionsfaktor Pax5 und sind meist positiv für CD19 und CD10. Aufgrund ihrer Unreife fehlt das klassischerweise bei reifzelligen Lymphomen exprimierte CD20. Dennoch kann dieses partiell oder schwach vorkommen, je nach Ausreifungsstadium.

Die T-Zell-Rezeptor-assoziierten Moleküle CD3 und CD7 werden *per definitionem* in T-LBL exprimiert, aber auch CD1a, CD2, CD4 und CD8, abhängig vom Ausreifungsstadium des T-Zell-Vorläufers, aus der sich das Lymphom transformierte.

Die meist kleinen Stanzbiopsien und die drängende Klinik stellen eine Herausforderung an den Pathologen bei der Diagnosestellung eines LBL dar. Zur optimalen Materialnutzung, empfehlen wir das in Abbildung 1  dargestellte Vorgehen bei der Zell- und Gewebeerweiterung. Hier ist es wichtig, dass das Gewebe das Pathologieinstitut im Frischzustand unter Schnellschnittbedingungen erreicht. Um auch den seltenen Differentialdiagnosen wie einer gemischten, lymphoblastisch-myeloischen (*mixed phenotype acute leukemia; MPAL*) oder einer blastoiden plasmazytoiden Dendriten-Zell-Neoplasie gerecht zu werden, wurde in der europäischen Arbeitsgruppe für pädiatrische lymphoblastische Lymphome (EURO-LB) ein Algorithmus für die Immunphänotypisierung herausgearbeitet (Manuskript in Vorbereitung). Gerade bei Verdacht auf LBL

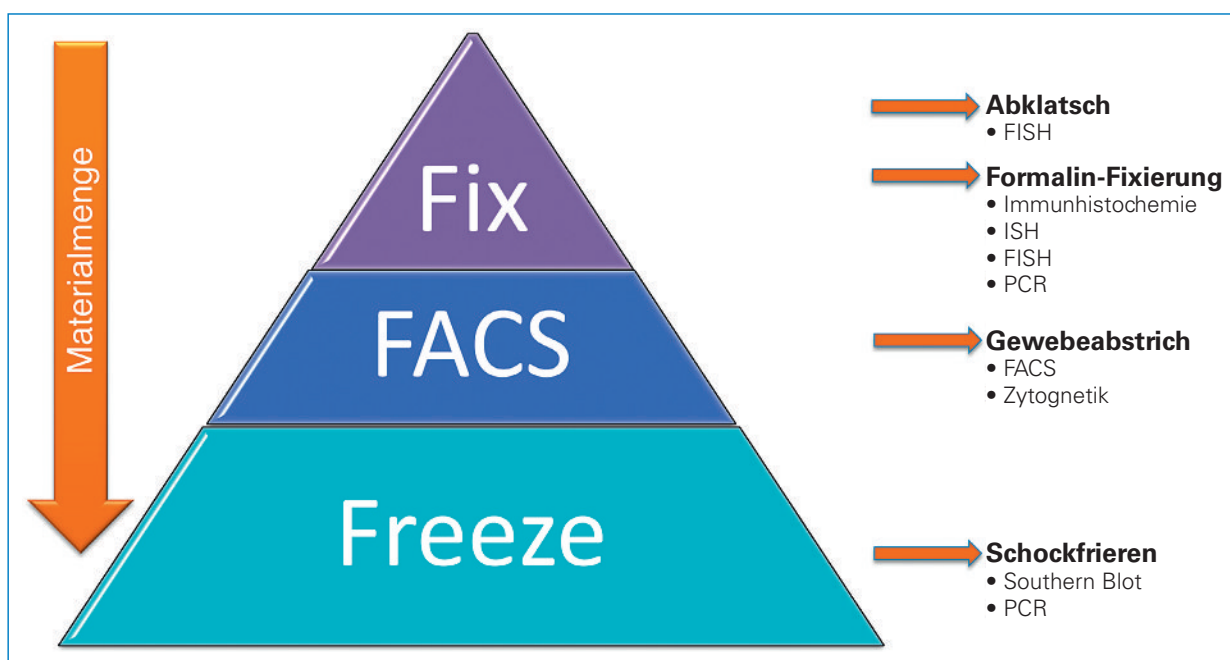


Abbildung 1

Die «F»-Regel als Gedankenstütze, wie der Pathologe das frisch übersandte Gewebe je nach Menge aufarbeiten soll und welche Techniken daran angewandt werden können. Ein Abklatschpräparat lässt sich von jeder Biopsie unabhängig von der Grösse machen. Kleine Biopsate wie Stanzbiopsien sollen primär in gepuffertem Formalin fixiert werden.

empfiehlt es sich, parallel eine durchflusszytometrische Untersuchung des Gewebes durchzuführen, welche die Analyse von mehreren Markern gleichzeitig an der Zelloberfläche erlaubt [7].

Auf genetischer Ebene sind Umlagerungen des T-Zell-Rezeptor-Gens (TCR) beim T-LBL charakteristisch und betreffen den TCR alpha/delta (14q11), TCR beta (7q34) und TCR gamma (7p14–15) [8]. Die meisten B-LBL (97%) zeigen ein Immunglobulin-Gen-Rearrangement, welches die schweren Ketten (IgH) (>95%), die leichten Ketten Kappa (30%) oder Lambda (20%) betrifft [9]. Nicht selten ist bei LBL auch ein sogenanntes *lineage cross over* zu beobachten, bei dem sowohl der T- als auch der B-Zell-Rezeptor rearrangiert sind, unabhängig von der phänotypischen Linienzugehörigkeit.


Zusätzlich wurde von mehreren zytogenetischen und molekularen Veränderungen bei LBL berichtet [8, 10].


Burkitt-Lymphom

Das BL entsteht aus reifen B-Zellen und zeigt einen aggressiven Verlauf. Es tritt gehäuft zwischen dem 5. und 9. Lebensjahr auf.

Man unterscheidet drei Varianten, die endemische, sporadische und immundefiziente. Die endemische Variante ist mit EBV assoziiert und tritt vor allem bei Kindern in Afrika auf [11–12]. Die immundefiziente Variante wird bei primärer oder erworbener medikamentöser oder retroviral bedingter Immunsuppression beobachtet.

Die sporadisch auftretende Variante ist die häufigste Variante ausserhalb von Afrika und nicht Immundefizienz-assoziiert [13]. Das BL tritt meist extranodal, typischerweise abdominal, im Knochenmark und ZNS auf.

Morphologisch zeigen sich monomorphe Blasten von etwa der Grösse der zahlreich eingestreuten Makrophagen mit feinen Nukleolen. Der Immunphänotyp ist assoziiert mit einem Keimzentrumsursprung der B-Zellen und weist klassischerweise folgendes Profil auf: CD20+, CD10+, Bcl-6+ bei Negativität für Bcl-2 und TdT. Die Tumorzellen zeigen eine sehr hohe Proliferationsaktivität von annähernd 100%. Der zusätzliche Nachweis einer C-MYC-Translokation unterstützt die Diagnose eines BL. Dieser geschieht am einfachsten mittels Split-Sonde in einer Interphasen-Fluoreszenz-in-situ-Hybridisierung (FISH) am Abklatschpräparat (Abb. 2B )

Obwohl eine C-MYC-Translokation die Diagnose eines BL unterstützt, tritt sie auch bei anderen Non-Hodgkin-Lymphomen auf, insbesondere bei diffus grosszelligem Lymphomen, eine Unterscheidung von therapeutischer Relevanz [14]. Dies bereitet dem Pathologen immer wieder diagnostische Schwierigkeiten, da einige Lymphome morphologisch, immunhistologisch und zytogenetisch Überlappungen mit dem Burkitt- und dem diffus grosszelligem Lymphom (DLBCL) aufweisen. Für diese Fälle schlägt die WHO (2008) eine Grauzonen-Entität vor, nämlich das B-Zell-Lymphom, nicht klassifizierbar, mit Charakteristika der diffus grosszelligem B-Zell-Lymphome und Burkitt-Lymphome (Abb. 2 )

Diffus grosszellige B-Zell-Non-Hodgkin-Lymphome

Diffus grosszellige B-Zell-Non-Hodgkin-Lymphome (DLBCL) sind im Kindesalter selten, sie werden auf 10% aller Non-Hodgkin-Lymphome in diesem Altersspek-

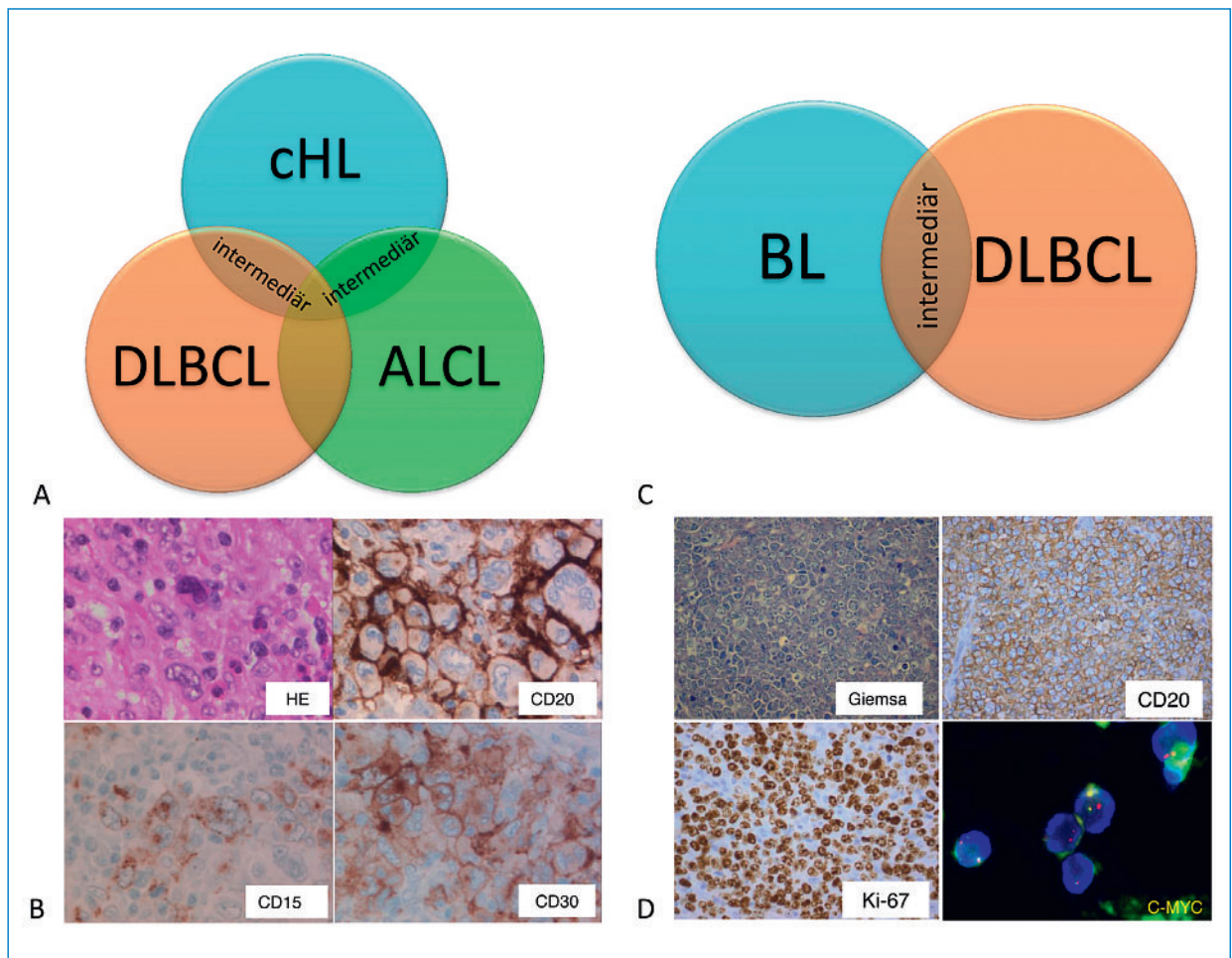


Abbildung 2

Lymphome werden aufgrund ihres biologischen Verhaltens, ihrer Protein- und molekularen Eigenschaften klassiert. Dennoch gibt es immer wieder Übergangsformen, die nicht eindeutig zugeordnet werden können. **A:** Schematische Darstellung der biologischen Überlappungen der Lymphom-Entitäten klassisches Hodgkin-Lymphom (cHL), diffus grosszelliges Lymphom (DLBCL) und anaplastisches Lymphom (ALCL). **B:** Beispiel eines solchen unklassierbaren Lymphoms, intermediär zwischen cHL und DLBCL mit morphologischen und immunohistochemischen (CD15, CD30) Charakteristika eines cHL und eines DLBCL (CD20). **C:** Schematische Darstellung von Burkitt-Lymphomen (BL) und DLBCL sowie biologische Überlappungen. **D:** Beispiel eines klassischen Burkitt-Lymphoms mit typischer Morphologie, CD20-Expression, hoher Proliferationsrate (Ki-67) und Translokation für das C-MYC-Gen auf einem Abklatschpräparat, nachgewiesen mit einer Split-Sonde (normales Allel: fusioniert grün und rot; transloziertes Allel: rotes Signal getrennt vom grünen).

trum geschätzt. Mittels Genexpressionsdaten konnten die DLBCL in drei Gruppen eingeteilt werden [15]. Eine Unterscheidung, welche in der Routinediagnostik auf Protein- und Genebene ebenso durchgeführt wird und im Hinblick auf zielgerichtete Therapien von zunehmender Bedeutung ist.

Bei mediastinaler Präsentation muss der Subtyp des primär mediastinalen (thymischen) grosszelligen Lymphoms in Erwägung gezogen werden.

Hodgkin-Lymphom

Das Hodgkin-Lymphom, bestehend aus dem klassischen und Lymphozyten-prädominanten Hodgkin-Lymphom, tritt gehäuft im Alter von 15 bis 34, und das klassische Hodgkin zusätzlich von 69 bis 85 Jahren auf, entsprechend einem bimodalen Verteilungsmuster.

Das Lymphozyten-prädominante Hodgkin-Lymphom tritt vor allem bei männlichen Patienten auf und befällt

bevorzugt zervikale und inguinale Lymphknoten. Eine B-Symptomatik ist ungewöhnlich. Die Prognose ist üblicherweise günstig. Rezidive führen sehr selten zu Transformationen in DLBCL und zu krankheitsbedingten Todesfällen.

Das meist knotig wachsende Hodgkin-Lymphom, auch als nodulär lymphozyten-prädominant bezeichnet, unterscheidet sich vom klassischen Hodgkin-Lymphom dadurch, dass die Tumorzelle den B-Zell-Phänotyp beibehält mit einer starken CD20-Expression, aber in der Regel negativ ist für CD30.

Das klassische Hodgkin-Lymphom (cHL) kommt gleich häufig bei beiden Geschlechtern vor und befällt bevorzugt zervikale und axilläre Lymphknoten. Es wird gelegentlich von einer B-Symptomatik begleitet, und die 5-Jahres-Überlebensrate ist hoch (80–95%) [16]. cHL treten vor dem zehnten Lebensjahr sehr selten auf, machen aber ca. ein Drittel aller Lymphome vor dem achtzehnten Lebensjahr aus [1]. In unseren Breiten sind ca. 40% der cHL mit EBV assoziiert.

Lymphome bei 65 Kindern und Jugendlichen unter 18 Jahren, diagnostiziert zw. 2000 und 2010

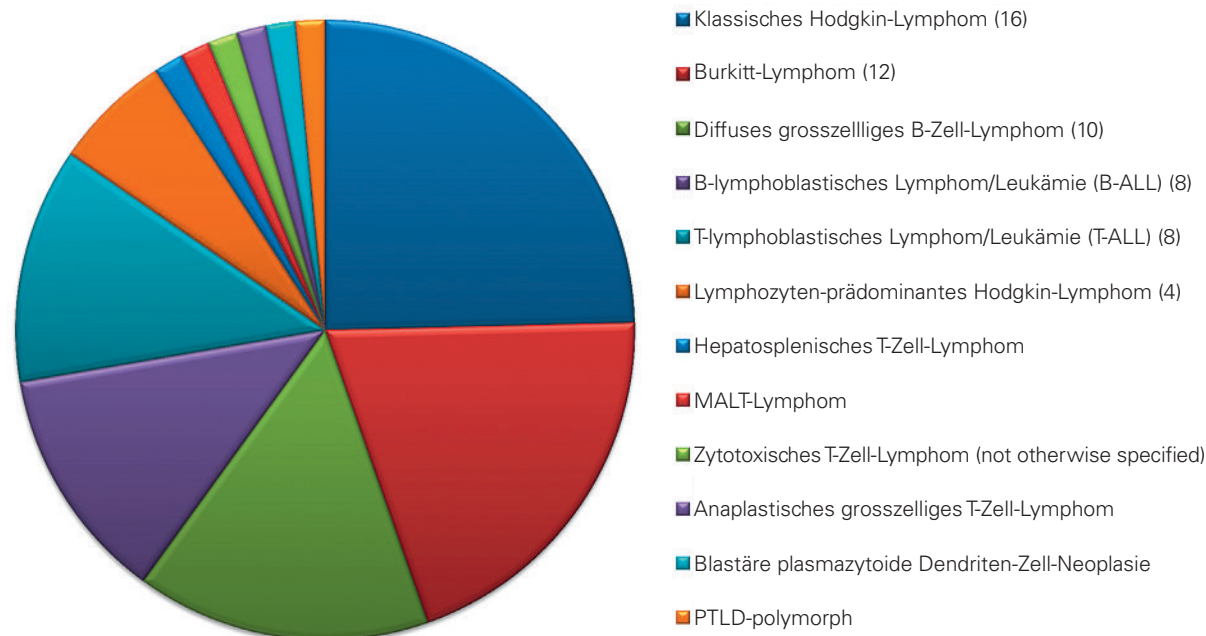



Abbildung 3

Zusammenstellung der Lymphom-Entitäten, welche in den letzten zehn Jahren am Institut für klinische Pathologie Zürich diagnostiziert wurden.

Die Diagnose eines cHL ist sehr anspruchsvoll, gibt es doch nicht selten Überlappungen mit diffus grosszelligem Lymphomen wie zum Beispiel dem primär mediastinalen diffus grosszelligem Lymphom oder den ALK-negativen anaplastischen Lymphomen (Abb. 3 ). Die Unterscheidung dieser Entitäten ist von therapeutischer und prognostischer Bedeutung. Hier kommt der morphologischen Beurteilung sowohl der Tumorzellen als auch deren Mikroumgebung eine grosse Rolle zu, unterstützt durch eine breite Palette an immunohistochemischen Markern. Obwohl die Erkenntnisse über das cHL in den letzten Jahren grosse Fortschritte erzielten, gibt es aktuell wenig anerkannte prognostische Marker, weder auf Protein- noch auf molekularer Ebene.

Anaplastisches grosszelliges Lymphom

Obwohl das anaplastische grosszellige Lymphom (ALCL) nicht zu den häufigsten Non-Hodgkin-Lymphomen gehört, betrifft es überwiegend Kinder und Jugendliche. Diese Lymphomgruppe zeichnet sich durch eine konstante Expression von CD30 (Ki-1-Antigen) aus und kann systemisch oder primär kutan auftreten. Sie wird der T-Reihe bei entsprechender T-Zell-Expression oder dem Null-Typ bei fehlender Expression von T-Zell-Markern zugeordnet.

Häufig koexprimieren die anaplastischen grosszelligen Lymphome, vor allem bei jüngeren Patienten (ca. 90%), das ALK-(*anaplastic lymphoma kinase*-)Protein, welches infolge einer Fusion mit unterschiedlichen Trans-

lokationspartnern überexprimiert wird. Die häufigste beobachtete Translokation (75–84%) ist die t(2;5) (p23;q35), die das ALK-Gen unter die Kontrolle des Nukleophosmin-Gens (NPM) bringt [17–20]. Diese Fusion und die damit verbundene Überexpression von ALK und konsekutiven Proteinen führt zu einer gesteigerten Proliferation und verminderten Apoptose [21]. Auch andere Fusionspartner für ALK kommen vor und zeigen den gleichen Verlauf und Prognose. Obwohl die 5-Jahres-Überlebensrate bei ALK-positiven anaplastischen grosszelligen Lymphomen bei 60–85% liegt, im Unterschied zu 15–46% bei ALK-Negativität, tritt in 25–46% der Fälle, meist im ersten Jahr, ein Rezidiv auf. Durch neue Therapieansätze mit immunotherapeutischem Targeting von ALK stehen jetzt neue Möglichkeiten der Behandlung zur Verfügung [22], und daher wird die ALK-Status-Abklärung auch aus therapeutischer Sicht immer wichtiger.

Die ALK-positiven ALCL zeigen ein breites morphologisches Spektrum. Die morphologischen Varianten wie zum Beispiel die kleinzellige Form oder solche mit Hodgkin-ähnlicher Morphologie erschweren die Abgrenzung zur Gruppe der kleinen blau-rundzelligen Tumoren oder zum cHL, häufige Tumoren im Kindesalter. So gibt es beim ALK-negativen ALCL Grauzonen-Entitäten, die schwer vom cHL abzugrenzen sind.

Pädiatrische Altersgruppe

Mit der Einführung der WHO-2008-Klassifikation für Tumoren des hämatopoetischen und lymphoiden Ge-

webes wurde die Klassifikation um einige pädiatrische Entitäten erweitert. Darunter befinden sich die pädiatrischen EBV-positiven T-Zell-lymphoproliferativen Erkrankungen, welche sich systemisch oder primär kutan manifestieren, und die pädiatrischen Formen des follikulären und nodalen Marginalzonen-Lymphoms.

Die pädiatrischen EBV-positiven T-Zell-lymphoproliferativen Erkrankungen kommen gehäuft bei Kindern in Asien und Ureinwohnern Amerikas vor. Die systemische Variante ist eine lebensbedrohliche Erkrankung und charakterisiert durch eine klonale Proliferation der EBV-infizierten T-Lymphozyten mit zytotoxischem Phänotyp. Die Erkrankung kann unmittelbar nach einer primären akuten EBV-Infektion (meist CD8+) oder bei chronisch aktiver EBV-Infektion (meist CD4+) auftreten und führt rasch zu Organversagen, Sepsis und Tod.

Hydroa vacciniforme-like Lymphoma ist das kutan auftretende, EBV-positive T-Zell-Lymphom bei Kindern, selten können auch NK-Zellen (CD56+) durch EBV transformiert sein. Die betroffenen Patienten neigen zu Sonnenlichtüberempfindlichkeit und entwickeln vor allem an sonnenexponierten Hautstellen papulo-vesikuläre Läsionen und Ulzerationen. Nach längerem Verlauf (10–15 Jahre) kann auch eine systemische Beteiligung mit Fieber, Lymphadenopathie und Hepatosplenomegalie auftreten.

Die pädiatrischen follikulären Lymphome treten überwiegend zervikal, peripher nodal oder im Waldeyer'schen Ring auf. Die für ein follikuläres Lymphom typische Translokation t(14;18) fehlt trotz einer Bcl-2-Proteinexpression in der pädiatrischen Form. Morphologisch weisen sie vermehrt einen Grad 3 auf und zeigen öfter eine örtliche Begrenzung. Die Prognose ist meist gut, selbst bei simultanem DLBCL bei Diagnosestellung [23].

Die pädiatrischen nodalen Marginalzonenlymphome zeigen klare klinische und morphologische Charakteristika. Sie treten überwiegend beim männlichen Geschlecht auf (20:1), sind meist asymptomatisch und örtlich begrenzt auf Lymphknoten des Kopf-Hals-Bereichs und müssen von reaktiven Prozessen unterschieden werden. Die Prognose des Marginalzonenlymphoms ist sehr gut, sehr selten kommt es zu einem Rezidiv.

Bei den extranodalen Marginalzonen-B-Zell-Lymphomen vom MALT-Typ gibt es keine separate pädiatrische Untergruppe.

Lymphoproliferationen bei Immundefizienz

Lymphoproliferationen bei Immundefizienz umfassen ein breites morphologisches Spektrum an reaktiven, meist polyklonalen Lymphoproliferationen bis hin zu malignen Lymphomen. Sehr oft sind die Lymphoproliferationen EBV-vermittelt und betreffen unterschiedliche Ausreifungsstufen der B-Lymphozyten, seltener des T-Zell-Kompartiments. Sie kommen bei Kindern mit angeborener Immundefizienz vor (z.B. CVID etc.) oder gehäuft auch nach Transplantationen oder Verabrei-

chung von immunmodulierenden Therapeutika im Rahmen von Autoimmunerkrankungen. Sie werden oft analog der posttransplantären lymphoproliferativen Erkrankungen (PTLDs) benannt, unabhängig von der Ursache der Immundefizienz.

Verteilung von Lymphomen bei Kindern und Jugendlichen am Institut für klinische Pathologie, UniversitätsSpital Zürich

Ähnlich der Verteilung der amerikanischen Studie [1] stehen bei den in Zürich diagnostizierten Lymphomen bei den NHL die BL und LBL im Vordergrund, gefolgt vom cHL.

Schlussbemerkung

Die Komplexität der Lymphomdiagnostik nahm in den letzten Jahren zweifelsfrei zu. Eine enge Kooperation zwischen Klinik, Pathologie und Zytogenetik trägt wesentlich dazu bei, den Patienten eine individualisierte Diagnostik und Therapie zukommen zu lassen. Deshalb empfehlen wir, Kinder mit Verdacht auf lymphoproliferative Erkrankungen bereits für die Diagnostik an ein spezialisiertes Zentrum zu überweisen.

Danksagung

Wir danken Frau Dr. I. Oeschlies und Herrn Prof. W. Klapper, Pathologie, Universitätsklinikum Schleswig-Holstein, Kiel, und Herrn Prof. F. Niggli, Universitäts-Kinderklinik Zürich, für die kritische Durchsicht des Manuskripts und die konstruktiven Anregungen.

Korrespondenz:

PD Dr. M. Tinguely
Institut für klinische Pathologie
UniversitätsSpital Zürich
Schmelzbergstr. 12
CH-8091 Zürich
marianne.tinguely@usz.ch

Empfohlene Literatur

- Jaglowski SM, Linden E, Termuhlen AM, Flynn JM. Lymphoma in adolescents and young adults. *Semin Oncol.* 2009;36(5):381–418.
- Swerlow EC, Harris NL, Jaffe ES, Pileri SA, Stein H, Thiele J, et al. WHO Classification of Tumours of Haematopoietic and Lymphoid Tissues International Agency for Research on Cancer, 2008;4th Edition.
- Lin P, Jones D, Dorfman DM, Medeiros LJ. Precursor B-cell lymphoblastic lymphoma: a predominantly extranodal tumor with low propensity for leukemic involvement. *Am J Surg Pathol.* 2000;24(11):1480–90.
- Onciu M. Acute lymphoblastic leukemia. *Hematol Oncol Clin North Am.* 2009;23(4):655–74.
- Klapper W, Szczepanowski M, Burkhardt B, Berger H, Rosolowski M, Bentink S, et al. Molecular profiling of pediatric mature B-cell lymphoma treated in population-based prospective clinical trials. *Blood.* 2008;112(4):1374–81.

Die vollständige nummerierte Literaturliste finden Sie unter www.medicalforum.ch.

Pädiatrische Lymphomdiagnostik / Diagnostic du lymphome en pédiatrie

Literatur (Online-Version) / Références (online version)

- 1 Jaglowski SM, Linden E, Termuhlen AM, Flynn JM. Lymphoma in adolescents and young adults. *Semin Oncol.* 2009;36(5):381–418.
- 2 Michel G, von der Weid NX, Zwahlen M, Adam M, Rebholz CE, Kuehni CE. The Swiss Childhood Cancer Registry: rationale, organisation and results for the years 2001-2005. *Swiss Med Wkly.* 2007;137(35-36):502–9.
- 3 Swerlow EC, Harris NL, Jaffe ES, Pileri SA, Stein H, Thiele J, et al. WHO Classification of Tumours of Haematopoietic and Lymphoid Tissues International Agency for Research on Cancer, 2008;4th Edition.
- 4 Burkhardt B. Paediatric lymphoblastic T-cell leukaemia and lymphoma: one or two diseases? *Br J Haematol.* 2009 Nov 24.
- 5 Lin P, Jones D, Dorfman DM, Medeiros LJ. Precursor B-cell lymphoblastic lymphoma: a predominantly extranodal tumor with low propensity for leukemic involvement. *Am J Surg Pathol.* 2000;24(11):1480–90.
- 6 Reddy KS, Perkins SL. Advances in the diagnostic approach to childhood lymphoblastic malignant neoplasms. *Am J Clin Pathol.* 2004;122 Suppl:S3–18.
- 7 Schmid S, Tinguely M, et al. *Cytopathology*, 2010 Aug 23, Epub ahead of print.
- 8 Graux C, Cools J, Michaux L, Vandenberghe P, Hagemeijer A. Cytogenetics and molecular genetics of T-cell acute lymphoblastic leukemia: from thymocyte to lymphoblast. *Leukemia.* 2006;20(9):1496–510.
- 9 Onciu M. Acute lymphoblastic leukemia. *Hematol Oncol Clin North Am.* 2009;23(4):655–74.
- 10 Thomas DA, Kantarjian HM. Lymphoblastic lymphoma. *Hematol Oncol Clin North Am.* 2001;15(1):51–95, vi.
- 11 Epstein MA, Achong BG, Barr YM. Virus Particles in Cultured Lymphoblasts from Burkitt's Lymphoma. *Lancet.* 1964;1(7335):702–3.
- 12 Magrath IT. African Burkitt's lymphoma. History, biology, clinical features, and treatment. *Am J Pediatr Hematol Oncol.* 1991;13(2):222–46.
- 13 Blum KA, Lozanski G, Byrd JC. Adult Burkitt leukemia and lymphoma. *Blood.* 2004;104(10):3009–20.
- 14 Hecht JL, Aster JC. Molecular biology of Burkitt's lymphoma. *J Clin Oncol.* 2000;18(21):3707–21.
- 15 Klapper W, Szczepanowski M, Burkhardt B, Berger H, Rosolowski M, Bentink S, et al. Molecular profiling of pediatric mature B-cell lymphoma treated in population-based prospective clinical trials. *Blood.* 2008;112(4):1374–81.
- 16 Foss HD, Marafioti T, Stein H. Hodgkin lymphoma. Classification and pathogenesis. *Pathologe.* 2000;21(2):113–23.
- 17 Kaneko Y, Frizzera G, Edamura S, Maseki N, Sakurai M, Komada Y, et al. A novel translocation, t(2;5)(p23;q35), in childhood phagocytic large T-cell lymphoma mimicking malignant histiocytosis. *Blood.* 1989;73(3):806–13.
- 18 Rimokh R, Magaud JP, Berger F, Samarut J, Coiffier B, Germain D, Mason DY. A translocation involving a specific breakpoint (q35) on chromosome 5 is characteristic of anaplastic large cell lymphoma (“Ki-1 lymphoma”). *Br J Haematol.* 1989;71(1):31–6.
- 19 Mason DY, Bastard C, Rimokh R, Dastugue N, Huret JL, Kristoffersson U, et al. CD30-positive large cell lymphomas (“Ki-1 lymphoma”) are associated with a chromosomal translocation involving 5q35. *Br J Haematol.* 1990;74(2):161–8.
- 20 Morris SW, Kirstein MN, Valentine MB, Dittmer KG, Shapiro DN, Saltman DL, Look AT. Fusion of a kinase gene, ALK, to a nucleolar protein gene, NPM, in non-Hodgkin's lymphoma. *Science.* 1994;263(5151):1281–4.

- 21 Falini B. Anaplastic large cell lymphoma: pathological, molecular and clinical features. *Br J Haematol.* 2001;114(4):741–60.
- 22 Cluzeau T, Pecuchet N, Mounier N, Vignot S. Implications of ALK (anaplastic lymphoma kinase) in oncohematology. *Bull Cancer.* 2010 May 19.
- 23 Oschlies I, Salaverria I, Mahn F, Meinhardt A, Zimmermann M, Woessmann W, et al. Pediatric follicular lymphoma – a clinico-pathological study of a population-based series of patients treated within the Non-Hodgkin’s Lymphoma – Berlin-Frankfurt-Munster (NHL-BFM) multicenter trials. *Haematologica.* 2010;95(2):253–9.