



Nebenschilddrüse und rheumatologische Manifestationen

Frey, D P

Abstract: Störungen der Nebenschilddrüsenfunktion mit klinisch und radiologisch ausgeprägten Symptomen und Befunden sind heutzutage seltener als früher, da anlässlich von Routine-Blutchemieuntersuchungen abnorme Kalziumspiegel früh erkannt, ursächlich weiter abgeklärt und entsprechend therapiert werden. Der Hyperparathyreoidismus manifestiert sich am häufigsten als Osteoporose mit pathologischen Frakturen. Zur Abklärung einer sekundären Osteoporose gehört deshalb die Bestimmung von Kalzium und Phosphat sowie ggf. des intakten Parathormons. Die Osteitis fibrosa cystica sowie braune Tumoren sind seltener. Bei Arthritiden und Knochenschmerzen, speziell im Bereich der Fingergelenke, muss differenzialdiagnostisch an einen Hyperparathyreoidismus gedacht werden. Weitere Manifestationen des Hyperparathyreoidismus umfassen Myopathien und Sehnenrupturen sowie unspezifische muskuloskeletale Symptome. Gicht und Chondrokalzinose sind oft mit einem Hyperparathyreoidismus assoziiert. Der Hypoparathyreoidismus kann zu Beschwerden des Muskel-Skelett-Systems führen, die eine ankylosierende Spondylitis imitieren oder radiologisch einer diffusen idiopathischen skelettalen Hyperostose ähnlich sehen. Auch Myopathien kann ein Hypoparathyreoidismus zugrunde liegen. Eine Assoziation von systemischem Lupus erythematosus und Hypoparathyreoidismus wird beschrieben. = Parathyroid dysfunction, leading to severe clinical symptoms and radiographic changes, has decreased over the last years due to routine laboratory checks including serum calcium levels. Thus, abnormal calcium levels are detected early in the course of the disease and the underlying cause treated accordingly. Hyperparathyroidism often leads to osteoporosis and low-trauma fractures. When evaluating secondary osteoporosis analysis of calcium, phosphate and intact parathyroid hormone levels are mandatory. Osteitis fibrosa cystica and brown tumors are less frequent findings of hyperparathyroidism. However, in patients with arthritis or bone symptoms, hyperparathyroidism has to be evaluated as a possible reason. Other manifestations of hyperparathyroidism include myopathy, tendon ruptures and unspecific symptoms of the muscles and skeleton. Gout as well as pseudogout may be associated with hyperparathyroidism. Hypoparathyroidism may cause musculoskeletal diseases mimicking ankylosing spondylitis or diffuse idiopathic skeletal hyperostosis. Myopathies are sometimes induced by hypoparathyroidism. An association between systemic lupus erythematosus and hypoparathyroidism seems to exist.

DOI: <https://doi.org/10.1007/s00393-011-0796-4>

Other titles: Parathyroid dysfunction and rheumatic manifestations

Posted at the Zurich Open Repository and Archive, University of Zurich

ZORA URL: <https://doi.org/10.5167/uzh-66724>

Journal Article

Published Version

Originally published at:

Frey, D P (2011). Nebenschilddrüse und rheumatologische Manifestationen. *Zeitschrift für Rheumatologie*, 70(9):740-746.
DOI: <https://doi.org/10.1007/s00393-011-0796-4>

Redaktion

O. Distler, Zürich

D.P. Frey

Rheumaklinik und Institut für Physikalische Medizin, UniversitätsSpital Zürich

Nebenschilddrüse und rheumatologische Manifestationen

Funktionsstörungen der Nebenschilddrüse können – neben internistischen Erkrankungen – auch mannigfaltige Symptome und Krankheitsbilder des rheumatischen Formenkreises, insbesondere der Knochen (Osteoporose) und Gelenke (Arthritiden) hervorrufen. Auch wenn die schweren chronischen Formen heute wegen der verbesserten Frühdiagnostik und Therapie weniger häufig anzutreffen sind, ist die Kenntnis der verschiedenen Manifestationen der Über- und Unterproduktion von Parathormon wichtig, und eine Nebenschilddrüsenfunktionsstörung muss oft in die Differenzialdiagnose rheumatischer Krankheiten einbezogen werden.

Primärer Hyperparathyreoidismus

Allgemeines

Der primäre Hyperparathyreoidismus ist durch die Überproduktion von Parathormon durch eine autonome Sekretion einer oder mehrerer Nebenschilddrüsen gekennzeichnet. In den meisten Fällen (75–85%) ist dafür ein einziges Adenom in einer der 4 Nebenschilddrüsen verantwortlich. Adenome in 2 Drüsen sind in nur 2–12% der Fälle vorhanden, Adenome in 3 Drüsen werden in 1–2% und eine autonome Hormonproduktion in allen 4 Nebenschilddrüsen in weniger als 1 bis zu 15% gefunden. Bösartige, hormonproduzierende Nebenschilddrüsenkarzinome sind hingegen eine Seltenheit (ca. 1%). Gelegentlich kann es auch zu einer ektopten Parathormonproduktion kommen (4–16% der Fälle), wobei das ek-

tope Drüsengewebe oft assoziiert mit dem Thymus im Bereich des Mediastinums liegt oder im Bereich der Schilddrüse oder im Kieferwinkel lokalisiert ist [18, 21].

Die Ursache des primären Hyperparathyreoidismus ist unklar.

Eine genetische Veranlagung, z. B. im Rahmen eines MEN („multiple endocrine neoplasia“)-Syndroms wird ebenso diskutiert wie eine vorhergehende Bestrahlung als auslösendes Agens. Nach Radiotherapie bei schwerer Akne wurde das vermehrte Auftreten von primärem Hyperparathyreoidismus beschrieben, und bei Überlebenden der Atombombe von Hiroshima wurde eine 4-fache Häufung im Vergleich zur Normalpopulation beobachtet [1, 11].

Inzidenz und Prävalenz des primären Hyperparathyreoidismus werden je nach Literatur unterschiedlich angegeben und unterscheiden sich auch zwischen verschiedenen Ländern sehr stark. So liegt die Inzidenz bei Frauen über 50 Jahren bei etwa 1:500/Jahr, während bei Männern über 50 Jahren eine wesentlich geringere Inzidenz von etwa 1:2000/Jahr angegeben wird. Die Prävalenz des primären Hyperparathyreoidismus liegt bei 3–4‰ in Schweden und Norwegen sowie bei 21‰ in Finnland und in den USA. Ob diese Unterschiede allerdings tatsächlich genetische und/oder Umweltfaktoren widerspiegeln oder andere Faktoren (z. B. unterschiedliche Studiendesigns, diagnostischen Differenzen) eine Rolle spielen, bleibt jedoch unklar [8, 10, 19, 27].

Diagnostik

Die klassische Manifestation des primären Hyperparathyreoidismus ist die Hyperkalzämie mit den entsprechenden klinischen Folgen. Eine chronische Hyperkalzämie kann sich mit symptomatischer Nephrolithiasis oder Frakturen aufgrund der sekundären Osteoporose, mit Demenz, Stupor oder psychiatrischen Symptomen wie Depressionen präsentieren. Eine akute hyperkalzämische Krise kann mit Dehydratation oder akuter Pankreatitis einhergehen. Von den 3 am häufigsten betroffenen Organen Niere, Knochen und Pankreas stammt auch der Ausdruck „Stein, Bein und Magenpein“. Da die Hyperkalzämie jedoch häufig klinisch stumm ist, wird die Erkrankung oft zufällig aufgrund einer Laboruntersuchung wegen anderer Erkrankungen oder aufgrund der gezielten Suche nach einem Hyperparathyreoidismus, z. B. bei Vorliegen einer Osteoporose, entdeckt.

Die klassische Manifestation des primären Hyperparathyreoidismus ist die Hyperkalzämie

Die Diagnose eines primären Hyperparathyreoidismus ist nicht schwierig, wenn das (ionisierte) Serumkalzium und das intakte Parathormon über dem Normwert liegen. Gelegentlich kann das Serumkalzium jedoch auch nur im oberen Normbereich liegen. Auch das PTH ist manchmal nicht erhöht, sondern bewegt sich nur im oberen Normbereich. In Fällen, in denen kein primärer Hyperpara-

thyreoidismus vorliegt, sondern die Parathormonregulation normal ist, sollte bei erhöhtem Kalziumspiegel das PTH allerdings klar unterdrückt sein.

Bei der normokalzämischen Variante des primären Hyperparathyreoidismus ist eine andere (sekundäre) Ursache für die erhöhten PTH-Spiegel auszuschließen, z. B. ein Vitamin-D-Mangel oder eine Nierenerkrankung ([5]; **Tab. 1**).

Therapie

Die Therapie des primären Hyperparathyreoidismus besteht in der chirurgischen Entfernung des Adenoms resp. der Adenome. Während der symptomatische Hyperparathyreoidismus eine klare Indikation für eine Operation darstellt, ist die Notwendigkeit eines operativen Eingriffs bei asymptomatischen Patienten umstritten. Gemäß NIH-Richtlinien 2009 ist eine Operation v. a. dann empfehlenswert, wenn eine Osteoporose an Femur, Wirbelsäule oder distalem Vorderarmdrittel bei peri- und postmenopausalen Frauen resp. bei Männern über 50 Jahren vorliegt (T-Score < -2,5) oder der Z-Score bei Männern unter 50 Jahren und bei prämenopausalen Frauen weniger als -2,5 beträgt. Asymptomatische Patienten, die nicht operiert werden, sollten regelmäßig kontrolliert werden, damit relevante biochemische Veränderungen resp. eine Verminderung der Knochendichte rechtzeitig erfasst werden können [3, 4, 14].

Sekundärer Hyperparathyreoidismus

Allgemeines

Der sekundäre Hyperparathyreoidismus kommt durch eine Störung in der Regulationskette der Nebenschilddrüse zustande. Im Rahmen eines Vitamin-D-Mangels, einer Malabsorption, bei Lebererkrankungen oder bei chronischen Nierenerkrankungen kann es zu einem erniedrigten Kalziumspiegel kommen, der über die Aktivierung des „calcium-sensing receptors“ die Ausschüttung von Parathormon triggert. Kann durch die Erhöhung des Parathormons der Kalziumspiegel nicht korrigiert werden, kommt es zu einem dauerhaften Hyperparathyrei-

Z Rheumatol 2011 · 70:740–746 DOI 10.1007/s00393-011-0796-4
© Springer-Verlag 2011

D.P. Frey

Nebenschilddrüse und rheumatologische Manifestationen

Zusammenfassung

Störungen der Nebenschilddrüsenfunktion mit klinisch und radiologisch ausgeprägten Symptomen und Befunden sind heutzutage seltener als früher, da anlässlich von Routine-Blutchemieuntersuchungen abnorme Kalziumspiegel früh erkannt, ursächlich weiter abgeklärt und entsprechend therapiert werden. Der Hyperparathyreoidismus manifestiert sich am häufigsten als Osteoporose mit pathologischen Frakturen. Zur Abklärung einer sekundären Osteoporose gehört deshalb die Bestimmung von Kalzium und Phosphat sowie ggf. des intakten Parathormons. Die Osteitis fibrosa cystica sowie braune Tumoren sind seltener. Bei Arthritiden und Knöchelschmerzen, speziell im Bereich der Fingergelenke, muss differenzialdiagnostisch an einen Hyperparathyreoidismus gedacht werden. Weitere Manifestationen des Hyperpa-

rathyreoidismus umfassen Myopathien und Sehnenrupturen sowie unspezifische muskuloskelettale Symptome. Gicht und Chondrokalzinose sind oft mit einem Hyperparathyreoidismus assoziiert. Der Hypoparathyreoidismus kann zu Beschwerden des Muskel-Skelett-Systems führen, die eine ankylosierende Spondylitis imitieren oder radiologisch einer diffusen idiopathischen skelettalen Hyperostose ähnlich sehen. Auch Myopathien kann ein Hypoparathyreoidismus zugrunde liegen. Eine Assoziation von systemischem Lupus erythematosus und Hypoparathyreoidismus wird beschrieben.

Schlüsselwörter

Nebenschilddrüse · Hyperparathyreoidismus · Hypoparathyreoidismus · Osteoporose · Muskuloskelettale Beschwerden

Parathyroid dysfunction and rheumatic manifestations

Abstract

Parathyroid dysfunction, leading to severe clinical symptoms and radiographic changes, has decreased over the last years due to routine laboratory checks including serum calcium levels. Thus, abnormal calcium levels are detected early in the course of the disease and the underlying cause treated accordingly. Hyperparathyroidism often leads to osteoporosis and low-trauma fractures. When evaluating secondary osteoporosis analysis of calcium, phosphate and intact parathyroid hormone levels are mandatory. Osteitis fibrosa cystica and brown tumors are less frequent findings of hyperparathyroidism. However, in patients with arthritis or bone symptoms, hyperparathyroidism has to be evaluated as a possible reason. Other manifestations of hy-

perparathyroidism include myopathy, tendon ruptures and unspecific symptoms of the muscles and skeleton. Gout as well as pseudogout may be associated with hyperparathyroidism. Hypoparathyroidism may cause musculoskeletal diseases mimicking ankylosing spondylitis or diffuse idiopathic skeletal hyperostosis. Myopathies are sometimes induced by hypoparathyroidism. An association between systemic lupus erythematosus and hypoparathyroidism seems to exist.

Keywords

Parathyroid glands · Hyperparathyroidism · Hypoparathyroidism · Osteoporosis · Musculoskeletal diseases

Tab. 1 typische Laborkonstellationen bei primärem und sekundärem Hyperparathyreoidismus sowie bei Hypoparathyreoidismus

Laborwert	Primärer Hyperparathyreoidismus	Sekundärer Hyperparathyreoidismus	Hypoparathyreoidismus
Ionisiertes Kalzium	Erhöht (obere Norm)	Erniedrigt (evt. normal)	Erniedrigt
Intaktes Parathormon	Erhöht (obere Norm)	Erhöht	Erniedrigt
Phosphat	Erniedrigt	Erniedrigt (bei intestinaler Ursache/ Vit.-D-Mangel) Erhöht (bei renaler Ursache)	Erhöht
Kalzium im Urin	Erhöht	Erniedrigt	Erniedrigt
Phosphat im Urin	Erhöht	Erniedrigt	Erniedrigt

Tab. 2 Rheumatologische Manifestationen des Hyperparathyreoidismus

Diagnose	Symptome/Komplikationen
Osteitis fibrosa cystica	Evtl. Arthritis, Knochenschmerzen
Braun-Tumor	Keine/Frakturen
Osteoporose	Keine/Frakturen
Gicht	Keine/akute Gichtarthritis
Chondrokalzinose	Keine/akute CPPD-Arthritis
Hypermobilität	Keine/Gelenkbeschwerden
Sehnenrupturen	Akute Schmerzen an Muskel-/Sehnenansätzen
Myopathien	Diffuse Muskelschmerzen

dismus. Klinisch wichtigste Ursachen für einen sekundären Hyperparathyreoidismus sind ein niedriger Vitamin-D-Spiegel und chronische Nierenerkrankungen. Einer ebenfalls häufigen Malabsorption liegt klinisch oft eine chronisch-entzündliche Darmerkrankung oder ein Status nach bariatrischer Operation zugrunde.

Diagnostik und Therapie

Im Labor findet sich die Konstellation eines erhöhten PTH-Spiegels bei normalem oder erniedrigtem Serumkalzium. Je nach zugrunde liegender Erkrankung werden außerdem andere klinische oder laborchemische Anomalien gefunden: Bei Malabsorption sind das Serumkalzium, das 25-OH-Vitamin D und der Phosphatspiegel erniedrigt bei normaler oder allenfalls leicht erhöhter alkalischer Phosphatase. Eine Vitamin-D-Insuffizienz manifestiert sich neben dem niedrigen Serumspiegel ebenfalls mit niedrigem Phosphat und Kalzium sowie in der Regel mit erhöhter alkalischer Phosphatase. Im Gegensatz dazu findet sich bei der chronischen Niereninsuffizienz neben dem niedrigen Vitamin D und der hohen bis sehr hohen alkalischen Phosphatase auch ein erhöhter Phosphatspiegel. Die Therapie des se-

kundären Hyperparathyreoidismus besteht in der Behandlung der Grunderkrankung ([10]; [Tab. 1](#)).

Tertiärer Hyperparathyreoidismus

Diagnostik und Therapie

Besteht ein sekundärer Hyperparathyreoidismus über lange Zeit, kann es zu einer autonomen Überproduktion von Parathormon kommen, obwohl die Ursache, die zum sekundären Hyperparathyreoidismus geführt hat, nicht mehr vorhanden ist. Bei ansteigendem Kalziumspiegel wird die Nebenschilddrüsenfunktion nicht mehr unterdrückt, was gleichzeitig zu einem erhöhten Parathormonspiegel bei normalem oder erhöhtem Serumkalzium führt. Histologisch manifestiert sich ein solcher tertiärer Hyperparathyreoidismus meist durch eine Hyperplasie aller 4 Epithelkörperchen. Therapeutisch wird eine (sub-)totale Parathyreoidektomie empfohlen [10, 22].

Rheumatologische Manifestationen des Hyperparathyreoidismus

Die schweren Veränderungen des Hyperparathyreoidismus sind heutzutage selten

geworden, da bei den meisten Chemoogrammen routinemäßig der Kalziumspiegel bestimmt wird und erhöhte Kalziumspiegel deshalb erfasst werden, bevor die Patienten symptomatisch werden. Trotzdem ist die Kenntnis der verschiedenen Manifestationen der Nebenschilddrüsenfunktionsstörungen wichtig und ein Hyperparathyreoidismus bei verschiedensten rheumatologischen Erkrankungen differenzialdiagnostisch in Betracht zu ziehen ([Tab. 2](#)).

Osteitis fibrosa cystica

Die Osteitis fibrosa cystica ist die klassische skeletale Manifestation des Hyperparathyreoidismus. Durch die erhöhte Aktivität der Osteoklasten und Osteoblasten wird Knochen resorbiert und durch fibröses Gewebe ersetzt. Radiologisch stellen sich diese Resorptionszonen einerseits als generalisierte Entkalkung des Knochens dar, andererseits findet sich eine Umwandlung kortikalen Knochens in spongiosaähnliche Strukturen durch Knochenresorption an allen Knochenoberflächen: subperiostal (Ausfransung und Verwischung der Kompakta-Außenflächen), enostal (Unschärfe und Ausfransung der Kompakta-Innenflächen) und intrakortikal (Streifung der Kompakta).

Die häufigste Form manifestiert sich an den Phalangen in Form von sägezahnartigen Erosionen, typischerweise der 2. und 3. Mittelphalanx ([Abb. 1a,b](#)). Wenn die Veränderungen in der Nähe der Gelenke liegen und der Patient Arthritiden aufweist, kann klinisch und radiologisch die Differenzialdiagnose zur rheumatoiden Arthritis schwierig sein.

Die Osteitis fibrosa cystica manifestiert sich meist an den Phalangen in Form von sägezahnartigen Erosionen

Subperiostale Resorptionszonen mit Knochenzysten, Auftreibungen und Auflösung des Knochens können jedoch auch im Bereich der lateralen Klavikulaepiphyse und des Humerus liegen. Ist v. a. eine subchondrale Resorption vorhanden, wie z. B. im Bereich der Acromioklavikulargelenke, der Symphy-

se oder der Iliosakralgelenke, stellt sich radiologisch oft eine Pseudoerweiterung dieser Gelenke dar. Wird die normale Schädelkalottenschichtung aufgelöst, spricht man von einem sogenannten Salz-und-Pfeffer-Aspekt des Schädelsknochens. Subligamentäre, resp. subtenodinöse Resorptionszonen können an vielen Stellen vorkommen.

Beim sekundären Hyperparathyreoidismus finden sich an der LWS sogenannte Rugger-Jersey-Veränderungen: Durch die Sklerosierung der oberen und unteren thorakalen und lumbalen Deckplatten mit dazwischen relativ hellen Wirbelkörperanteilen ergibt sich ein gestreiftes Muster, ähnlich den gestreiften Sweaters, wie sie englische Rugbyspieler zu tragen pflegten [6, 28].

Braune Tumoren

Im späteren Stadium dieses Prozesses kann aus der Osteitis fibrosa cystica ein brauner Tumor (Osteodystrophia fibrosa generalisata cystica von Recklinghausen) resultieren, der sich als monostotische oder polyostotische, schmerzlose, gutartige Masse präsentiert. Braune Tumoren werden meist als radiologischer Zufallsbefund gefunden. Gelegentlich können solche Veränderungen jedoch zu Schmerzen, Neuropathien oder Myelopathie führen, wenn entsprechende Strukturen durch die Auftreibung des Knochens komprimiert werden. Am häufigsten werden braune Tumoren im Bereich der Kieferknochen, Rippen und Klavikulae, aber auch im Beckenknochen und Femur gefunden. Sie können allerdings an jeder anderen Stelle des Skeletts ebenfalls auftreten. Sind diese Tumoren in gewichttragenden Strukturen lokalisiert, führt dies zu einem erhöhten Frakturrisiko. Histologisch bestehen braune Tumoren einerseits aus spindelförmigen, mononukleären Strukturen, andererseits aus mehrkernigen osteoklastenartigen Riesenzellen sowie aus hämorrhagischen Anteilen, welche dem Tumor die braune Farbe geben. Der Begriff „Tumor“ ist allerdings insofern irreführend, als dass die Veränderungen von der Entstehung her eher einem fehlgeleiteten metabolischen Prozess resp. Reparaturmechanismus als einem Tumor entsprechen [6, 28].

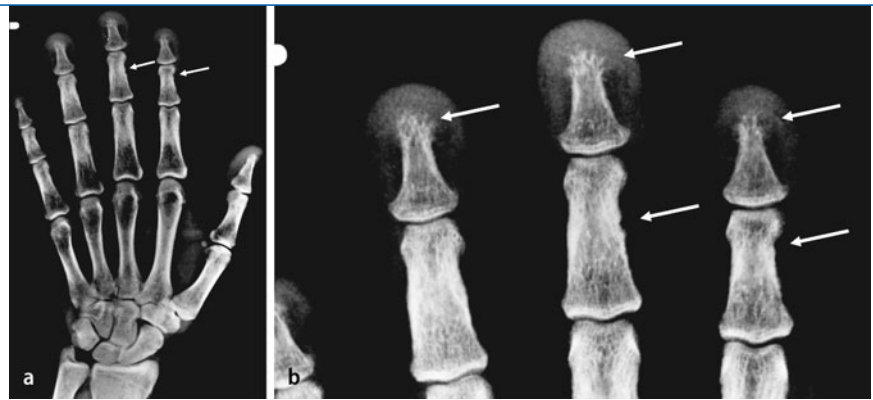


Abb. 1 ▲ a,b Radiologische Veränderungen bei Hyperparathyreoidismus: Osteolysezonen (weiße Pfeile; mit freundlicher Genehmigung der Rheuma Schweiz)

Osteoporose

Häufigste rheumatologische Manifestation eines Hyperparathyreoidismus ist die sekundäre Osteoporose, die oft erst wegen einer Fraktur bei inadäquatem Trauma diagnostiziert wird. Die Suche nach der Ursache der Osteoporose ergibt dann die Konstellation eines primären Hyperparathyreoidismus. Zur Abklärung einer erniedrigten Knochendichte gehört deshalb die Bestimmung von Kalzium, Vitamin D, Phosphat und alkalischer Phosphatase. Die Knochenresorption bei Hyperparathyreoidismus betrifft v. a. den kortikalen Knochen, weshalb sich die ausgeprägteste Osteoporose meist im Bereich des proximalen Vorderarms findet, der mehrheitlich eine kortikale Struktur aufweist, während die LWS aufgrund ihres vorwiegend trabekulären Aufbaus vergleichsweise wenig betroffen ist. Die Hüfte, die je nach Areal sowohl aus kortikalen als auch trabekulären Knochenanteilen besteht, nimmt eine Mittelstellung ein. Da bei der primären postmenopausalen Osteoporose häufig zuerst die LWS betroffen ist, kann das Überwiegen einer Osteoporose des Vorderarms und der Hüfte bei gut erhaltener Knochendichte der LWS den Verdacht auf das Vorhandensein eines Hyperparathyreoidismus lenken. Allerdings können auch andere Verteilungen des Knochenabbaus vorkommen, sodass allein aufgrund der Lokalisation einer Osteoporose keine sichere Voraussage über das Vorhandensein eines primären Hyperparathyreoidismus getroffen werden kann. Wie bei der primären postmenopausalen Osteoporose wird ein T-Score von $\leq -2,5$ an einer der gemessenen Stellen als Kriterium für ein wesentlich erhöhtes Frakturrisiko angegeben, obwohl bis dato keine Studien existieren, die zeigen, dass das Frakturrisiko bei einem T-Score von $-2,5$ bei einem Hyperparathyreoidismus dem Frakturrisiko einer primären Osteoporose bei einem T-Score von $-2,5$ entspricht. Eine Therapie mit Hormonen oder Bisphosphonaten kann den Knochendichteverlust deutlich verringern. Andererseits verbessert sich die Knochendichte nach operativer Therapie auch ohne zusätzliche medikamentöse Maßnahmen deutlich, sodass bei operierten Patienten auch eine abwartende Strategie gerechtfertigt ist [5].

Das gleichzeitige Auftreten von Chondrokalzinose („calcium pyrophosphat disease“, CPPD) und Hyperparathyreoidismus ist gehäuft. 18–25% der Patienten mit Hyperparathyreoidismus weisen gleichzeitig eine Chondrokalzinose auf, umgekehrt sind bis zu 75% der Patienten mit Chondrokalzinose von einem Hyperparathyreoidismus betroffen. Der Zusammenhang ist ursächlich nicht ganz klar. Hypothetisch könnten langfristig erhöhte Kalziumspiegel das Auftreten von Kalziumpyrophosphatkristallen begünstigen. Da die Chondrokalzinose überwiegend eine Krankheit des höheren Lebensalters ist, wäre auch eine altersbedingte erhöhte Anfälligkeit des gealterten Knorpels für Verkalkungen möglich. Die Komplikation der Chondrokalzinose, die akute Kalziumpyrophosphatkristallarthritis scheint gehäuft bei Patienten nach Normalisierung des Hyperparathyreoidismus auf-

Chondrokalzinose

Das gleichzeitige Auftreten von Chondrokalzinose („calcium pyrophosphat disease“, CPPD) und Hyperparathyreoidismus ist gehäuft. 18–25% der Patienten mit Hyperparathyreoidismus weisen gleichzeitig eine Chondrokalzinose auf, umgekehrt sind bis zu 75% der Patienten mit Chondrokalzinose von einem Hyperparathyreoidismus betroffen. Der Zusammenhang ist ursächlich nicht ganz klar. Hypothetisch könnten langfristig erhöhte Kalziumspiegel das Auftreten von Kalziumpyrophosphatkristallen begünstigen. Da die Chondrokalzinose überwiegend eine Krankheit des höheren Lebensalters ist, wäre auch eine altersbedingte erhöhte Anfälligkeit des gealterten Knorpels für Verkalkungen möglich. Die Komplikation der Chondrokalzinose, die akute Kalziumpyrophosphatkristallarthritis scheint gehäuft bei Patienten nach Normalisierung des Hyperparathyreoidismus auf-

Tab. 3 Rheumatologische Manifestationen des Hypoparathyreoidismus

Diagnose	Symptome/Komplikationen
Skeletale Verkalkungen	Symptome wie bei ankylosierender Spondarthropathie (AS) oder diffuser idiopathischer skelettaler Hyperostose (DISH)
Myopathien, Myotonien, Rhabdomyolyse	Muskelschmerzen, Schwäche
Systemischer Lupus erythematosus (SLE)	Symptome des SLE

zutreten. Verschiedene Autoren beschrieben einen zeitlichen Zusammenhang von akuter CPPD-Arthritis mit einer chirurgischen Behandlung eines primären Hyperparathyreoidismus und in der Folge Absinken und Normalisierung des Kalziumspiegels. Möglicherweise wird durch die Verminderung der Kalziumkonzentration in der Synovialflüssigkeit die Löslichkeit der Kristalle verbessert und die Freisetzung der Kristalle aus der Synovialis in die Synovialflüssigkeit begünstigt, was einen akuten Arthritis Schub auslösen kann. Für diese Hypothese spricht auch die Tatsache, dass bei medikamentöser Senkung des Kalziumspiegels ein CPPD-Arthritis Schub ausgelöst werden kann [2, 9, 13, 17, 23, 24, 25, 26, 29].

Gicht

Das gehäufte Auftreten einer Gicht bei Hyperparathyreoidismus wurde ebenfalls beschrieben. Es scheint, dass die Harnsäurespiegel im Serum bei Patienten mit Hyperparathyreoidismus erhöht sind. Ob diese erhöhte Harnsäure tatsächlich auch mit einem gehäuften Auftreten von Gichtarthritis einhergeht, ist unklar [15].

Myopathien

Myopathien, die mit einem sekundären Hyperparathyreoidismus bei chronischer Niereninsuffizienz einhergehen, können ihre Ursache in der Kalzifikation der Arterien mit konsekutiver Ischämie haben. Da dies teilweise auch zu Fingerkuppenulzera führen kann, muss bei solchen Myopathien differenzialdiagnostisch auch eine Kollagenose in Betracht gezogen werden.

Beim primären Hyperparathyreoidismus führen möglicherweise der direkte Einfluss des Parathormons auf die Muskulatur sowie der veränderte Muskelmetabolismus zu myopathischen Symptomen. Typischerweise leiden die Patienten

an proximaler Muskelschwäche mit Atrophie und Hyperreflexie. Die Kreatinkinasespiegel können dabei normal, aber auch leicht erhöht sein. Während die Muskelbiopsie unspezifische Veränderungen zeigt, finden sich im EMG neurogene oder myopathische Merkmale. Nach chirurgischer Therapie verschwinden die Symptome vollständig. Gelegentlich imitiert ein Hyperparathyreoidismus auch eine amyotrophe Lateralsklerose mit bulbärer Muskelschwäche, Faszikulationen und Hinterstrangsymptomen [7, 12, 16, 20].

Sehnenrupturen und Hypermobilität

Parathormon erhöht die Knochenkollagenase und beschleunigt den Abbau von unlöslichem Kollagen. Dies kann sowohl eine Hypermobilität als auch eine Arthropathie begünstigen. Der gleiche Mechanismus kann auch zu Sehnenrupturen, v. a. bei gewichtstragenden Sehnen (Quadrizepssehne, Achillessehne, Patellarsehne) führen. Die Rupturen liegen oft am Sehnen-Knochen-Übergang, was die Vermutung nahelegt, dass durch die Knochenresorption am Sehnenansatz dieser geschwächt wird, weshalb es zu Rupturen und Sehnenaustrissen kommen kann [10].

Rheumatologische Manifestationen des Hypoparathyreoidismus

Auch bei Hypoparathyreoidismus kann eine primäre und eine sekundäre Form unterschieden werden. Der primären Form liegt meist ein angeborenes Fehlen der Nebenschilddrüsen zugrunde. Die sekundäre Form entsteht entweder idiopathisch (Antikörperbildung gegen Parathyreoidea) oder postchirurgisch nach Exstirpation der Nebenschilddrüse oder

akzidentell nach Thyreoidektomie. Der Hypoparathyreoidismus geht mit einer Hypokalzämie, hohem Serumphosphat und niedrigem PTH sowie erniedrigtem 1,25-OH-Vitamin D einher. Durch den niedrigen Kalziumspiegel kommt es zu peripheren und zentralen neurologischen Störungen, Symptomen im Bereich der Muskulatur sowie Störungen im Bereich der Reizleitung (Krämpfe, epileptische Anfälle, kardiale Reizleitungsstörungen).

Die rheumatologischen Manifestationen des Hypoparathyreoidismus sind in **Tab. 3** zusammengefasst.

Skeletale Verkalkungen

Die Knochendichte ist bei Patienten mit Hypoparathyreoidismus eher erhöht. Verkalkungen können zu Skelettveränderungen führen, welche die Syndesmophyten bei ankylosierender Spondarthropathie (AS) imitieren, oder überbrückende Spondylophyten hervorrufen, die einer diffusen idiopathischen skelettalen Hyperostose (DISH) ähneln. Im Gegensatz zur AS bestehen jedoch keine entzündlich-erosiven Veränderungen der Iliosakralgelenke; möglich sind jedoch deutliche Verkalkungen. Kalzifizierungen gehen beim Hypoparathyreoidismus eher vom hinteren als vom vorderen Teil des paravertebralen Längsbands aus. Im Gegensatz zur AS zeigt sich keine Verbesserung der Symptomatik unter NSAIDs („non-steroidal antiinflammatory drugs“) oder immunmodulatorischen Therapien, hingegen oft eine Verbesserung nach Gabe von Calcitriol [10].

Assoziation von Hypoparathyreoidismus mit SLE

Ein – meist asymptomatischer – Hypoparathyreoidismus wurde in Studien bei Patienten mit systemischem Lupus erythematosus (SLE) etwa 4-mal häufiger als in der Normalbevölkerung gefunden. Möglicherweise sind Autoimmunantikörper gegen die Epithelkörperchen oder gegen den „calcium-sensing receptor“, der die Parathormonausschüttung reguliert, dafür verantwortlich [10].

Hier steht eine Anzeige.



Myotonie, Myopathie, Rhabdomyolyse

Die durch den Hypoparathyreoidismus verursachte Hypokalzämie kann zu Muskelsymptomen (Muskelschwäche, Myotonie und Rhabdomyolyse) führen, weshalb bei Muskelerkrankungen die Bestimmung des Kalziumspiegels zu den Abklärungsschritten gehört [10].

Fazit für die Praxis

- Der schwere, klassische, primäre Hyperparathyreoidismus ist heute selten, da eine Nebenschilddrüsenfunktionsstörung meist schon frühzeitig bei einer Routineblutuntersuchung erkannt wird.
- Die häufigste Manifestation des Hyperparathyreoidismus in der Rheumatologie ist die sekundäre Osteoporose mit Frakturen. Das Screening auf einen Hyperparathyreoidismus ist deshalb fester Bestandteil einer Osteoporoseabklärung.
- Sowohl Hyper- wie Hypoparathyreoidismus können verschiedene muskuloskelettale Beschwerden verursachen. Bei Gelenk- und Muskelbeschwerden gehört eine Nebenschilddrüsenfunktionsstörung deshalb zur Differenzialdiagnose.
- Die Therapie der Wahl bei symptomatischem primärem Hyperparathyreoidismus ist die chirurgische Entfernung des Adenoms resp. der Adenome. Bei asymptomatischen Patienten kann allenfalls eine exspektative Haltung eingenommen werden.
- Der sekundäre Hyperparathyreoidismus wird durch die Behandlung der Grundkrankheit therapiert.
- Bei tertiärem Hyperparathyreoidismus ist die Chirurgie Therapie der Wahl.

Korrespondenzadresse

Dr. D.P. Frey



Rheumaklinik und Institut für Physikalische Medizin, Universitätsspital Zürich
Gloriastr. 25, 8091 Zürich
Schweiz
diana.frey@usz.ch

Interessenkonflikt. Die korrespondierende Autorin gibt an, dass kein Interessenkonflikt besteht.

Literatur

1. Beard CM, Heath H, O'Fallon WM et al (1989) Therapeutic radiation and hyperparathyroidism. A case-control-study in Rochester, Minnesota. *Arch Intern Med* 149:1887–1890
2. Bilezikian JP, Connor TB, Aptekar R et al (1973) Pseudogout after parathyroidectomy. *Lancet* 1(7801):445–446
3. Bilezikian JP, Khan AA, Potts JT Jr (2009) Guidelines for the management of asymptomatic primary hyperparathyroidism: summary statement from the third international workshop. *J Clin Endocrinol Metab* 94(2):335–359
4. Bilezikian JP, Silverberg SJ (2004) Clinical Practice. Asymptomatic primary hyperparathyroidism. *N Engl J Med* 350(17):1746–1751
5. Bilezikian JP (2010) Primary Hyperparathyroidism. WCO-ECCEO 5–8, Florence, Italy
6. Bücheler E, Lackner KJ, Thelen M (2005) Osteodystrophie. In: Einführung in die Radiologie. Diagnostik und Interventionen, 11. Aufl. Thieme, Stuttgart, S 65–66
7. Carvalho AA, Vieira A, Simplício H et al (2005) Primary hyperparathyroidism simulating motor neuron disease. *Arq Neuropsiquiatr* 63(1):160–162
8. Delbridge LW, Younes NA, Guinea AI et al (1998) Surgery for primary hyperparathyroidism 1962–1996: indications and outcomes. *Med J Aust* 168(4):153–156
9. Dodds WJ, Steinbach HL (1968) Primary hyperparathyroidism and articular cartilage calcification. *Am J Roentgenol Radium Ther Nucl Med* 104(4):884–892
10. Fraser WD (2009) Hyperparathyroidism. *Lancet* 374(9684):145–158
11. Fujiwara S, Spoto R, Ezaki H et al (1992) Hyperparathyroidism among atomic bomb survivors in Hiroshima. *Radiat Res* 130(3):372–378
12. Gilchrist JM (1995) Osteomalacic myopathy. *Muscle Nerve* 18(3):360–361
13. Huaux JP, Geubel A, Koch MC et al (1986) The arthritis of hemochromatosis: a review of 25 cases with special reference to chondrocalcinosis and a comparison with patients with primary hyperparathyroidism and controls. *Clin Rheumatol* 5(3):317–324
14. Khan A, Grey A, Shoback D (2009) Medical management of asymptomatic primary hyperparathyroidism: proceedings of the third international workshop. *J Clin Endocrinol Metab* 94(2):373–381
15. Mallette LE, Bilezikian JP, Heath DA, Aurbach GD (1974) Primary hyperparathyroidism: clinical and biochemical features. *Medicine (Baltimore)* 53(2):127–146
16. Mallette LE, Patten BM, Engel WK (1975) Neuromuscular disease in secondary hyperparathyroidism. *Ann Intern Med* 82(4):474–483
17. McGill PE, Grange AT, Royston CS (1984) Chondrocalcinosis in primary hyperparathyroidism: influence of parathyroid activity and age. *Scand J Rheumatol* 13(1):56–58
18. Mittendorf EA, McHenry CR (2005) Parathyroid carcinoma. *J Surg Oncol* 89(3):136–142
19. Moore FD Jr, Mannting F, Tanasijevic M (1999) Intrinsic limitations to unilateral parathyroid exploration. *Ann Surg* 230(3):382–388
20. Muthukrishnan J, Harikumar KV, Sangeeta J et al (2009) Nerve, muscle or bone disease? Look before you leap. *Singapore Med J* 50(8):e293–e294
21. Phitayakorn R, McHenry CR (2006) Incidence and location of ectopic abnormal parathyroid glands. *Am J Surg* 191(3):418–423
22. Pitt SC, Sippel RS, Chen H (2009) Secondary and tertiary hyperparathyroidism, state of the art surgical management. *Surg Clin North Am* 89(5):1227–1239
23. Pritchard MH, Jessop JD (1977) Chondrocalcinosis in primary hyperparathyroidism: influence of age, metabolic bone disease, and parathyroidectomy. *Ann Rheum Dis* 36(2):146–151
24. Ryckewaert A, Solnica J, Lanham C, Sèze S de (1966) The articular manifestations of hyperparathyroidism. *J Belge Rhumatol Med Phys* 21(6):289–302
25. Rynes RI, Merzig EG (1978) Calcium pyrophosphate crystal deposition disease and hyperparathyroidism: a controlled, prospective study. *J Rheumatol* 5(4):460–468
26. Sharp WV, Kelly TR (1967) Acute arthritis: a complication of surgically induced hypoparathyroidism. *Am J Surg* 113(6):829–832
27. Summers GW (1996) Parathyroid update: a review of 220 cases. *Ear Nose Throat J* 75(7):434–439
28. Wen HY, Schumacher HR, Zhang LY (2010) Parathyroid disease. *Rheum Dis Clin North Am* 36(4):647–664
29. Yashiro T, Okamoto T, Tanaka R et al (1991) Prevalence of chondrocalcinosis in patients with primary hyperparathyroidism in Japan. *Endocrinol Jpn* 38(5):457–464