



**University of
Zurich**^{UZH}

**Zurich Open Repository and
Archive**

University of Zurich
Main Library
Strickhofstrasse 39
CH-8057 Zurich
www.zora.uzh.ch

Year: 2012

Kaudalanästhesie bei Kindern

Mauch, J ; Weiss, M

DOI: <https://doi.org/10.1007/s00101-012-2026-0>

Posted at the Zurich Open Repository and Archive, University of Zurich

ZORA URL: <https://doi.org/10.5167/uzh-67355>

Journal Article

Published Version

Originally published at:

Mauch, J; Weiss, M (2012). Kaudalanästhesie bei Kindern. *Der Anaesthesist*, 61(6):512-520.

DOI: <https://doi.org/10.1007/s00101-012-2026-0>

Redaktion

A. E. Goetz, Hamburg
 M. Jöhr, Luzern
 T. Koch, Dresden
 C. Werner, Mainz

J. Mauch · M. Weiss

Anästhesieabteilung, Universitäts-Kinderkliniken Zürich

Kaudalanästhesie bei Kindern

Stellenwert und Aspekte zur Sicherheit

Die Kombination von Allgemein- und Regionalanästhesie ist ein Grundpfeiler der modernen Kinderanästhesie. Sie vermindert Stressreaktionen, erlaubt eine Reduktion der Anästhetika und teilweise sogar einen Verzicht auf Opiate, der postoperativ die Gefahr der Atemdepression sowie die Inzidenz von Übelkeit und Erbrechen reduziert. Die optimale und über Stunden anhaltende Analgesie gewährt ein ruhiges Erwachen und erhöht die Zufriedenheit von Patient, Eltern und medizinischem Personal. Der Kaudalblock (KB) stellt bei richtiger Anwendung das optimale Regionalanästhesieverfahren zur perioperativen Analgesie für viele Eingriffe in der Kinderchirurgie dar.

Hintergrund

Trotz des zunehmenden Trends zu peripheren Nervenblockaden [11] ist der KB die am häufigsten durchgeführte Regionalanästhesietechnik zur perioperativen Analgesie in der Kinderanästhesie. Er bietet eine zuverlässige Analgesie für alle Operationen der unteren Körperhälfte bis zum Nabel. Der KB ist einfach durchzuführen, entsprechend rasch erlernbar und stellt eine sichere Technik dar [11, 14, 15]. Besondere Sorgfalt ist jedoch bei kleinen Säuglingen angebracht, bei denen die korrekte Punktion des Hiatus sacralis gelegentlich schwieriger ist und Komplikationen häufiger sind [11, 15, 38].

Voraussetzungen

Sowohl inspektorisch wie auch anamnestisch dürfen keine Hinweise auf pathologisch-anatomische Veränderungen des lumbosakralen Spinalkanals vorliegen (z. B. Meningomyelozele). Da diverse seltene Syndrome mit Anomalien im Bereich der Wirbelsäule einhergehen können, soll im individuellen Fall die aktuelle Referenzliteratur konsultiert werden. Ein lokaler Infekt oder eine schwere Sepsis stellen absolute Kontraindikationen für einen KB dar [23], dies gilt ebenso für eine Meningitis. Eine Allergie auf Lokalanästhetika (LA) verbietet eine Regionalanästhesie. Die Ablehnung der Technik durch Eltern/Kind muss respektiert werden. Insbesondere Kinder mit einer Behinderung profitieren von der optimalen Schmerzkontrolle mithilfe des KB. Dieser Aspekt sollte bei Vorliegen eines aktiven neurologischen Leidens in die Nutzen-Risiko-Analyse einfließen. Auch bei Kindern mit ventrikuloperitonealem Shunt muss der Nutzen eines KB gegen die zusätzlichen Risiken individuell abgewogen werden. Dabei muss v. a. die durch die LA-Injektion verursachte Drucksteigerung im Spinalkanal berücksichtigt werden [39].

Die anatomischen Landmarken für die Punktion am Skelett sind in **Abb. 1** dargestellt. Bei palpatorischer Unsicherheit hinsichtlich der ossären Strukturen kann der Hiatus sacralis mithilfe des Ultraschalls lokalisiert werden. Ansonsten wird der Ultraschall für die Kaudalpunktion in der Routine nicht benötigt. Zur Supervision und zur Visualisierung der Ausbreitung des injizierten LA und damit

der erfolgreichen Punktion des Epiduralraums kann die ultraschallgestützte Technik nützlich sein.

Bei unauffälliger standardisierter Gerinnungsanamnese des Kindes und der Eltern soll auf eine laborchemische Analyse der Blutgerinnung vor Anlage eines KB verzichtet werden [23]. Bei Frühgeborenen soll darauf geachtet werden, dass Vitamin K (Konaktion®) im üblichen Schema appliziert wurde. An der Institution der Autoren wird die Gabe von Konaktion® 48–72 h vor einer elektiven Herniotomie in wacher Kaudalanästhesie bzw. Allgemeinanästhesie mit KB wiederholt. Grundsätzlich werden für die Anlage eines KB von den Autoren ein Quick-Wert $\geq 50\%$, eine aktivierte partielle Thromboplastinzeit (aPTT) ≤ 50 s und eine Thrombozytenzahl ≥ 50 G/l gefordert. Bei auffälliger Anamnese muss eine gezielte Abklärung erfolgen. Je nach Ausprägung der Gerinnungsstörung müssen individuell Nutzen und Risiko evaluiert werden. Das Blutungsrisiko beim KB muss aus anatomischen und punktionstechnischen Gründen nicht gleich hoch angesetzt werden wie bei den anderen zentralen Blockadetechniken und dürfte vermutlich eher den peripheren Nervenblockaden vergleichbar sein. In der Literatur ist bisher kein epidurales Hämatom nach Anlage eines KB beschrieben.

Eine Herz-Kreislauf-Überwachung mit nichtinvasiver, einminütlicher Blutdruckmessung und kontinuierlichem Elektrokardiogramm mit gut sichtbarer Darstellung von P-Welle, QRS-Komplex und T-Welle ist eine obligatorische Voraussetzung bei der Anlage eines KB, wie sie es

auch bei jeder anderen Regionalanästhesie ist. Dabei ist die EKG-Ableitung II insbesondere bei Adoleszenten sensitiver in der Erkennung von T-Wellen-Abnormalitäten als EKG-Ableitung I [25].

Material

Eine Umfrage bei der Association of Paediatric Anaesthetists of Great Britain and Ireland (APAGBI, [29]) ergab, dass von den Durchführenden für die Punktion eine Venenkanüle (69,7%) favorisiert wird, gefolgt von Hohladeln (16,2%) und Nadeln mit Stilet (14,1%). Eine mögliche Verschleppung von epidermalem Gewebe wurde mehrheitlich (91,5%) als nicht-wahrscheinlich bezeichnet. Entsprechend verzichteten 87,2% der Befragten auf eine Hautperforation vor der Punktion. Baris et al. [1] untersuchten Hohl- und Kaudaladeln mit Stilet nach kaudaler Punktion auf zelluläres Material. In keiner Probe konnten Zellen mit mitotischer Aktivität aus dem Stratum basale gefunden werden. Zellen ohne mitotische Aktivität wurden in beiden Gruppen in 8,5% der Fälle identifiziert. Die beiden Nadeltypen unterschieden sich nicht hinsichtlich des potenziellen Transports von epidermalen Zellen. Es gibt keinen Fallbericht, der über einen Epidermoidtumor im Zusammenhang mit einer vorgängigen Kaudalanästhesie berichtet. Hinsichtlich der Nadelgröße wurden 22-G-Modelle am häufigsten (68,6%) verwendet, gefolgt von 20 G (17,6%), 24 G (10,5%) und 18 G (3,2%, [29]).

In der Institution der Autoren wird der KB seit vielen Jahren mit gutem Resultat und ohne lokale Komplikationen mithilfe einer Venenkanüle ohne vorgängige Hautperforation gesetzt. Nach Perforation des Lig. sacrococcygeum wird die Plastikkanüle vorsichtig in den Periduralraum vorgeschoben. Im Periduralraum erfolgt dies typischerweise ohne jeglichen Widerstand. Der Einsatz einer Plastikkanüle weist gegenüber einer einfachen Nadel oder Nadel mit Stilet entscheidende Vorteile auf: Mit der Entfernung der Punktionsnadel aus der Kanüle entfällt das Risiko der Verschleppung von epidermalem Gewebe in den Epiduralraum. Mit einer Plastikkanüle sind die Duraperforation und die Penetration ins

Anaesthesist 2012 · 61:512–520 DOI 10.1007/s00101-012-2026-0
© Springer-Verlag 2012

J. Mauch · M. Weiss

Kaudalanästhesie bei Kindern. Stellenwert und Aspekte zur Sicherheit

Zusammenfassung

Der Kaudalblock (KB) ist die am häufigsten durchgeführte Regionalanästhesietechnik zur perioperativen Analgesie bei Kindern. Komplikationen treten äußerst selten auf. Trotzdem müssen bei der Indikationsstellung lokale und systemische Ausschlusskriterien geprüft werden. Für optimale Qualität und Sicherheit sind technische Details strikt zu beachten. Diese werden in der vorliegenden Zusammenfassung ausführlich diskutiert. Das strikte Vermeiden einer intravaskulären Injektion ist vorrangig. Zu dessen Früherkennung ist der Adrenalinzusatz hilfreich. Die Wahl des Lokalanästhetikums (LA) hingegen dürfte hinsichtlich der Sicherheit von zweitrangiger Bedeutung sein. Als Adjuvans bie-

tet Clonidin die meisten Vorteile bei geringen Nebeneffekten. Die systemische LA-Intoxikation ist zwar eine sehr seltene, aber potenziell letale Komplikation. Entsprechend müssen alle Anstrengungen zu Prävention und Früherkennung unternommen werden. Kommt es trotzdem zum Herz-Kreislauf-Kollaps, werden unverzüglich Reanimationsmaßnahmen gemäß den aktuellen Leitlinien eingeleitet. Adrenalin ist dabei Erstlinienmedikation. Die Lipidtherapie ist kein Ersatz für Adrenalin, sondern eine mögliche sekundäre Ergänzung.

Schlüsselwörter

Lokalanästhetika · Adrenalin · Elektrokardiogramm · Blutdruck · Toxizität

Pediatric caudal anesthesia. Importance and aspects of safety concerns

Abstract

Caudal block is a safe procedure commonly used for pediatric perioperative analgesia. Complications are extremely rare but nevertheless local and systemic contraindications must be excluded. Optimal safety and quality result when strict attention is paid to technical details. These are discussed in detail in this review. A local anesthetic (LA) containing epinephrine allows early detection of inadvertent intravascular LA administration; therefore an epinephrine/LA mixture is recommended at least for the test dose. In terms of safety the choice of LA itself is probably of secondary importance. Clonidine as an adjunct has an excellent risk/benefit profile with minimal side effects. Inadvertent system-

ic LA intoxication is a rare but potentially fatal complication of regional anesthesia and measures for prevention and early detection are essential. Should circulatory arrest occur, immediate resuscitation following standard guidelines is to be initiated including the use of epinephrine as the first line drug. Intravenous administration of lipid solutions may be beneficial as a secondary adjunct to stabilize hemodynamics but is not an alternative to epinephrine.

Keywords

Anesthetics, local · Adrenaline · Electrocardiogram · Blood pressure · Toxicity

Periost kaum wahrscheinlich, die Punktion einer Kaudalvene seltener und die Dislokation der Plastikkanüle während der Injektion des LA (vgl. Spritzenwechsel) eher unwahrscheinlich. Letzteres ist besonders wichtig, wenn der KB beim ehemals frühgeborenen wachen, unruhigen Patienten als alleinige Regionalanästhesie gesetzt wird. Für Kinder ≤ 10 kgKG bzw. bis zum Alter von 1 Jahr werden 24-G-, anschließend 22-G-Kanülen verwendet. Ab einem Patientenalter von 8 bis 10 Jahren kommen 20-G-Kanülen zum Einsatz.

Durchführung

Sterilität

Auch wenn lediglich eine Einmalinjektion vorgesehen und in der Literatur nur 1 Fall einer schweren lokalen Infektion nach KB beschrieben ist [41], muss auf streng aseptisches Arbeiten geachtet werden. Die Einwirkzeit des entsprechenden Desinfektionsmittels muss zwingend abgewartet werden. Ein alkoholhaltiges Desinfektionsmittel ist zu empfehlen, da die Einwirkzeit lediglich 1 min beträgt [3, 19].

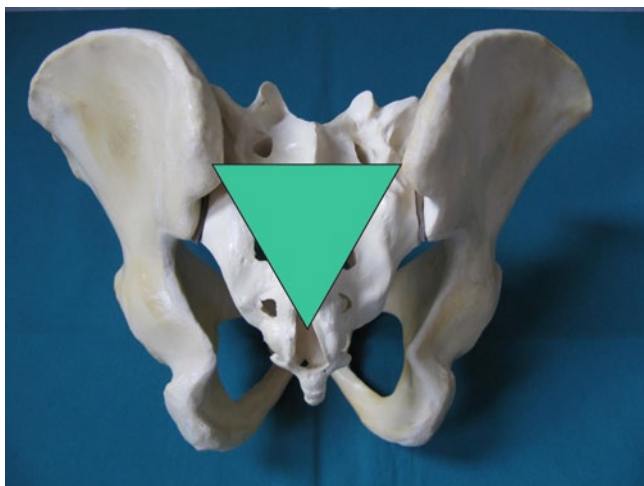


Abb. 1 ◀ Anatomische Landmarken für die Punktion des Hiatus sacralis am Skelett. Die Spinae iliacae posteriores superiores bilden mit dem Hiatus sacralis ein gleichseitiges Dreieck

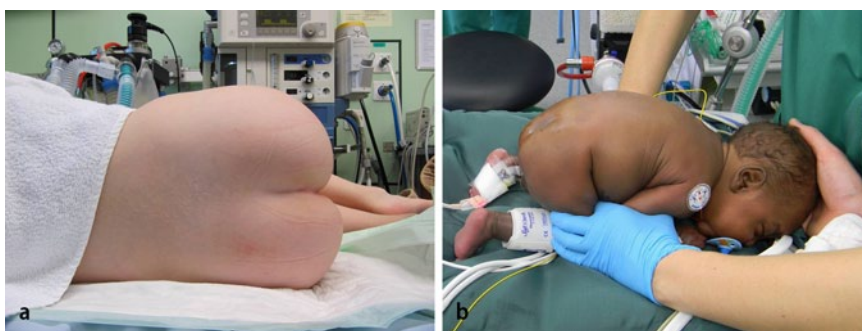

Abb. 2 ▲ Lagerung des Patienten zur Anlage des Kaudalblocks. **a** Seitenlage beim anästhesierten Kind, **b** Froschstellung beim wachen Säugling

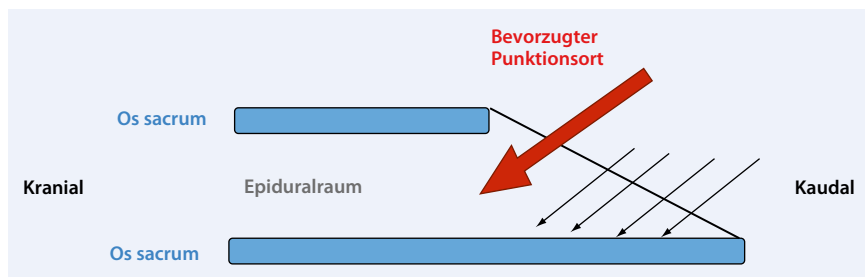


Abb. 3 ▲ Schematischer Sagittalschnitt durch den Hiatus sacralis. Der Epiduralraum ist am kranialen Rand des Hiatus sacralis am tiefsten und deutlich einfacher zu punktieren

Das Tragen von sterilen Handschuhen ist Standard [18, 29].

Lagerung

Die Lagerung des Patienten muss im Wesentlichen 2 Kriterien erfüllen: Erstens muss der Hiatus sacralis für den Anästhesisten bequem punktierbar sein. Zweitens sollte sich der Patient während Punktion und LA-Injektion nicht aus dieser Lage heraus bewegen. Beim schlafenden Kind hat sich die Seitenla-

ge (▣ **Abb. 2a**) bewährt: Linksseitenlage für rechtshändig punktierende Anästhesisten und vice versa. Wird der KB beim kleinen wachen Säugling als alleinige Regionalanästhesie angelegt, empfiehlt sich die Punktion in der Froschstellung (▣ **Abb. 2b**). Dabei kann das wache Kind gut gegen die Unterlage fixiert und optimal stabilisiert werden. Für Besonderheiten der Wachkaudalanästhesie wird auf die Arbeiten von Gerber u. Weiss [13] sowie Hölzle et al. [16] hingewiesen.

Punktion

Die palpatorische Lokalisation des Hiatus sacralis unter Berücksichtigung der ossären Landmarken (▣ **Abb. 1**) ist Standard. Ultraschall, wie erwähnt, wird selten [29] und in unklaren Situationen eingesetzt [4, 21]. Nach Perforation des Lig. sacrococcygeum soll die Nadel maximal 1–2 mm vorgeschoben werden. Dies ist insbesondere bei kleinen Säuglingen streng zu beachten, denn bei Geburt reicht der Durasack bis auf Höhe S4, mit 1 Jahr bis S2. Wird die Dura akzidentell perforiert, kann eine totale Spinalanästhesie resultieren. Die Häufigkeit einer akzidentellen Duraperforation wird in der Literatur mit 4:15.013 [15] und mit 6:8493 [11] angegeben. In der Arbeit von Ecoffey et al. [11] waren ausschließlich Säuglinge betroffen. Postpunktionelle Kopfschmerzen wurden nicht beobachtet.

Bei kleinen Säuglingen ist das Sakrum verhältnismäßig weich und mit einer Nadel leicht zu penetrieren. Wird das LA intraossär appliziert, werden rasch hohe Plasmaspiegel erreicht, die Symptome und Zeichen einer systemischen Intoxikation verursachen können.

Gelingt die Punktion des Hiatus sacralis nicht wie gewünscht, sind folgende 2 häufig gemachte Fehler zu überprüfen bzw. zu korrigieren:

a) Der Anästhesist hat sich in der Beurteilung der Mittellinie von der Rima ani fehlerleiten lassen. In Seitenlage verschiebt sich die Rima ani, abhängig von Volumen und Beschaffenheit der Weichteile, vertikal bodenwärts.

b) Die Punktion erfolgt im kaudalen Anteil des Hiatus sacralis. Hier ist die Distanz zwischen Lig. sacrococcygeum und Sakrumperiost sehr kurz. Nach Penetration des Ligaments steht die Nadel unmittelbar am Periost an, und es ist schwierig, den epiduralen Raum ausfindig zu machen. Letzterer ist am kranialen Rand des Hiatus sacralis am größten und deutlich einfacher zu punktieren (▣ **Abb. 3**).

Injektion

Vor und während der LA-Injektion sollen die Nadel/Kanüle auf passiven Rückfluss von Blut (allenfalls von Liquor) hin

Tab. 1 Maßnahmen zur Prävention einer systemischen Lokalanästhetikum(LA)-Intoxikation. ([31])

Maßnahme	Empfehlungs- klasse	Evidenz- grad
– Niedrigste effektive Dosis an LA applizieren	I	C
– Gesamtdosis in mehreren kleinen Teildosen mit intermittierenden Pausen von 15–30 s verabreichen	I	C
– Aspirationsprobe mit Nadel oder Katheter vor Injektion des LA durchführen	I	C
– Bei Verabreichung von potenziell toxischen LA-Dosen wird der Zusatz eines intravasalen Markers (Adrenalin) empfohlen	Ila	B
– Injektion des LA unter Ultraschallkontrolle kann möglicherweise die Häufigkeit einer intravasalen Injektion reduzieren	Ila	C

geprüft und ein Aspirationstest durchgeführt werden, auch wenn damit die intravasculäre Lage in 57% der Fälle nicht erkannt wird [12]. Die Injektion soll langsam, über mindestens 1 min, erfolgen, um akute, exzessive Drucksteigerungen im Epidural-/Duralraum zu vermeiden, bei akzidenteller intravasculärer Lage hohe LA-Plasma-Spitzenpiegel zu vermeiden und um eine systemische Intoxikation frühzeitig zu erkennen [26]. Nach Entfernen der Kanüle wird die Einstichstelle mit einem minimal-auftragenden Klebeverband abgedeckt.

Der „Whoosh-Test“ [10] ist nicht zu empfehlen [8], da die dabei durchgeführte epidurale Injektion von Luft zu einer qualitativ schlechten, fleckförmigen Anästhesie führen kann. Bei Lachgaseinsatz können epidurale Gasblasen entstehen. In der Literatur sind sogar venöse Luftembolien beschrieben [34].

Lokalanästhetikum

Da mit dem KB nicht nur intraoperativ, sondern v. a. postoperativ Opiate eingespart werden sollen sowie eine möglichst gute und lang andauernde Analgesie angestrebt wird, werden die lang wirksamen LA Bupivacain, Levobupivacain und Ropivacain eingesetzt. Welche Substanz für den KB präferenziell verwendet wird, ist regional sehr unterschiedlich. Eine Umfrage bei den APAGBI-Kinderanästhesisten [29] ergab vergleichbar ähnliche Einsatzhäufigkeiten für racemisches Bupivacain (43,4%) und Levobupivacain (41,7%), während Ropivacain (13,4%) deutlich seltener zur Anwendung kam. Dies unterschied sich vom französisch-

sprachigen Raum [11]; hier wurden 85% aller Regionalanästhesien mit Ropivacain durchgeführt. Eine Literaturübersicht [9] zum LA mit bester Wirksamkeit und geringsten Nebeneffekten für den KB ergab, dass hinsichtlich Wirksamkeit (Anschlagzeit, intraoperative Qualität, postoperative Analgesiedauer) die 3 Substanzen ebenbürtig sind. Nebeneffekte betreffend zeigten Bupivacain die höchste Inzidenz motorischer Blockaden und Ropivacain die tiefste Blockade. Intraoperative selbstlimitierende hämodynamische Veränderungen sowie postoperative Übelkeit und Erbrechen traten unabhängig vom verwendeten LA auf. Schwere Nebenwirkungen wie kardiale und neurologische Toxizität wurden in den betrachteten Studien („randomized controlled trials“ bis August 2010) nicht beschrieben. In Tierexperimenten wurde hingegen gezeigt, dass Ropivacain und Levobupivacain im Vergleich zum racemischen Bupivacain im Provokationstest das bessere Risiko-profil aufweisen [30, 35]. In der täglichen Praxis werden für den KB in Kombination mit einer Allgemeinanästhesie meist racemisches 0,125%iges Bupivacain oder 0,2%iges Ropivacain verwendet. Für eine Analgesie der sakralen Segmente werden 0,5–0,7 ml/kgKG, für lumbale und sakrale Segmente 1–1,2 ml/kgKG und für den zusätzlichen Einschluss tief- bis mitteltorakaler Segmente 1,5 ml/kgKG benötigt [32]. In der Regel wird das LA-Gesamtvolumen <30 ml betragen. In speziellen Situationen können (unter Berücksichtigung der empfohlenen LA-Maximaldosis) bis maximal 40 ml appliziert werden.

Systemische Lokalanästhetikumintoxikation

Allgemeines

Das Risiko einer systemischen LA-Intoxikation dürfte bei kleinen Kindern höher sein als bei Erwachsenen. Einerseits werden in Relation zum Körpergewicht hohe LA-Dosen appliziert. Die kleinen absoluten Volumina können mit den entsprechend kleineren Spritzen auch mit mehr Druck bzw. schneller verabreicht werden; dies kann schneller und ausgeprägter zu Nebenwirkungen führen. Weiter haben Säuglinge niedrigere Plasmaspiegel an saurem α_1 -Glykoprotein und damit eine reduzierte Bindungskapazität für LA. Inwieweit dies jedoch klinisch von Bedeutung ist, ist nicht ganz klar. Insgesamt ist die systemische LA-Intoxikation ein seltenes Ereignis. Große Studien berichten über 8 Fälle bei 158.229 KB [14], 3 Fälle von 15.013 KB [15] und 7 Fälle von 8493 KB [11]. Der Schweregrad der Intoxikation wird nicht beschrieben. Es kam zu keinem permanenten Schaden. Zwei Fälle mit Herz-Kreislauf-Stillstand nach KB und erfolgreicher Reanimation sind beschrieben [17, 20]. Im einen Fall [17] wurde akzidentell 1%iges Ropivacain anstelle der vorgesehenen 0,2%igen Lösung appliziert, sodass eine 5-fache Überdosierung resultierte. Im anderen Fall [20] wird eine unbemerkte systemische Injektion als Ursache für den Herz-Kreislauf-Kollaps vermutet.

Im Gegensatz zu Erwachsenen werden bei Kindern LA in der Regel in tiefer Sedierung oder Allgemeinanästhesie appliziert. Unter diesen Umständen fehlen bei akzidenteller intravasculärer Injektion die neurologischen Frühwarnzeichen einer systemischen Intoxikation wie z. B. Unruhe, Tinnitus, Sehstörungen und verwaschene Sprache. Beim relaxierten Kind ist ein Krampfanfall nicht sichtbar, und die kardiovaskuläre Depression mit Herz-Kreislauf-Kollaps kann ohne andere Symptome oder Zeichen unvermittelt auftreten. Ursächlich dürfte in den meisten Fällen eine unbemerkte intravasculäre LA-Injektion oder ein Dosierungsfehler (Verwechslung in der Konzentration des LA [11, 17]) vorliegen. Bradykardie, Hypotonie, verbreiterte QRS-Komplexe und ho-

Hier steht eine Anzeige.

 Springer

Hier steht eine Anzeige.



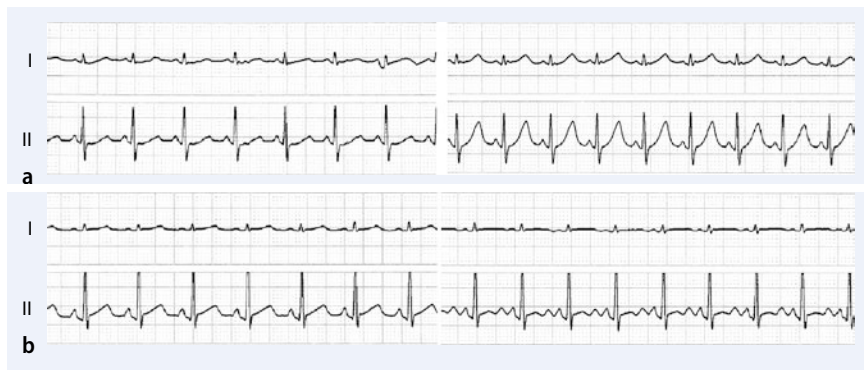

Abb. 4 ▲ Vier EKG-Ableitungen I und II vor (links) und nach (rechts) i.v.-Injektion einer Testdosis von 0,125%igem Bupivacain mit Adrenalin 1:200.000. **a** Ein 5,3-jähriges Mädchen, **b** ein 15-jähriges Mädchen

he T-Wellen sind Zeichen der zunehmenden kardialen Toxizität und können dem Herz-Kreislauf-Kollaps vorausgehen [17, 24].

Maßnahmen zur Verhinderung

Primär muss sichergestellt werden, dass das richtige Medikament in der richtigen Konzentration und richtigen Menge vorbereitet ist. Insbesondere die Konzentration muss genau kontrolliert werden, da für eine bestimmte Substanz in verschiedenen Konzentrationen oft ähnliche Verpackungen und Aufkleber für die Spritzenbeschriftung gewählt werden. Ein Irrtum in der Konzentration kann fatale Folgen haben [17]. Die zu injizierende Menge wird anhand der Größe bzw. des Gewichts des Kindes und der gewünschten Ausbreitung der Analgesie individuell berechnet. Hier erhöht das Vieraugenprinzip (Kontrolle der zu applizierenden Menge durch eine 2. Person) die Sicherheit. Die empfohlenen Höchstdosen, 2,5 mg/kgKG für Bupivacain und 3 mg/kgKG für Ropivacain, sollten berücksichtigt werden [23].

Während der LA-Applikation müssen verschiedene Punkte beachtet werden. Die amerikanische Gesellschaft für Regionalanästhesie und Schmerztherapie (ASRA) weist darauf hin, dass es keine einzelne Maßnahme gibt, die eine systemische LA-Intoxikation mit Sicherheit verhindert. Infolgedessen empfiehlt sie, parallel verschiedene Aspekte zu beachten, die die Sicherheit der Regionalanästhesie erhöhen (■ **Tab. 1**). Erstaunlich ist die Diskrepanz zwischen hohem Empfehlungsgrad und niedrigem Evidenzlevel. Unter-

suchungen an Babyschweinen konnten jedoch kürzlich belegen, dass eine schnelle Injektionsgeschwindigkeit, wenn sie akzidentell intravasal erfolgt, zu überproportional hohen Plasmaspiegeln und zu unmittelbarem Herz-Kreislauf-Kollaps führt. Bei einer langsamen Injektionsgeschwindigkeit hingegen wird der Anästhesist, wenn akzidentell intravasal appliziert wird, durch eine langsam progrediente Herz-Kreislauf-Depression bereits bei einer niedrigeren verabreichten Dosis auf die Problematik aufmerksam und kann die LA-Injektion stoppen [26]. Diese Resultate belegen eindeutig den Nutzen bzw. die Wichtigkeit der langsamen Injektionstechnik.

Falls das LA akzidentell intravasal appliziert wird, muss dies so rasch wie möglich erkannt und gestoppt werden. Die adrenalinhaltige Testdosis zur frühzeitigen Erkennung einer intravasalen Injektion wird in der Literatur kontrovers diskutiert und in der Praxis nicht konsequent verwendet. In der pädiatrischen Anästhesie sollte die Testdosis 0,5–1 µg/kgKG (maximal 15 µg) Adrenalin enthalten. Die hämodynamische Reaktion variiert je nach verwendetem Anästhetikum (Halothan, Isofluran, Sevofluran, Propofol) und ist abhängig davon, ob zuvor Atropin verabreicht wurde. Als Schwellenwerte für eine positive Reaktion gelten, verglichen mit dem kardiovaskulären „steady state“ in Narkose, eine Zunahme der Herzfrequenz ≥ 10 Schläge/min, eine Zunahme des systolischen Blutdrucks ≥ 15 mmHg und eine Zunahme der T-Welle im EKG $\geq 25\%$ des Ausgangswerts [37]. Bei der Anlage der Regionalanästhesie muss eine

adäquate Narkosetiefe vorliegen, da ansonsten die durch die Punktion ausgelöste Schmerzreaktion einen positiven Testdosiseffekt vortäuschen kann. Wird das Kind unbeabsichtigt stimuliert, müssen vor Injektion der Testdosis die Steady-state-Bedingungen wieder abgewartet werden. Eine kürzlich durchgeführte Untersuchung an Kindern im Alter von 1 Monat bis 16 Jahren in Sevoflurananarkose [25] zeigte, dass eine i.v.-injizierte Testdosis Bupivacain mit Adrenalin (1 µg/kgKG, max. 15 µg) in 100% der Fälle erkannt wird, wenn das EKG (Herzfrequenz und T-Welle) über 1 min beobachtet und der Blutdruck 1 min nach Injektion nicht-invasiv gemessen wird. Neben der Zunahme der Herzfrequenz muss auch die Abnahme um ≥ 10 Schläge/min als positives Zeichen gewertet werden. Möglicherweise handelt es sich dabei um eine Reflexbradykardie, ausgelöst durch den Blutdruckanstieg. Die Veränderungen von Herzfrequenz, T-Welle und Blutdruck sind altersabhängig. Bei kleinen Kindern tritt die T-Wellen-Erhöhung äußerst zuverlässig auf, bei Adoleszenten hingegen nicht. Bei Letzteren kommt es häufig zu einer Reduktion der T-Welle oder zu einem biphasischen Verlauf (■ **Abb. 4**). Die Veränderung der Herzfrequenz (insbesondere die Abnahme) und der Anstieg des systolischen Blutdrucks 1 min nach Injektion sind bei Adoleszenten die deutlich sensitiveren Parameter. Ob die hohe Aussagekraft und Zuverlässigkeit der Testdosis bei Kindern in Sevoflurananästhesie auch während einer i.v.-Anästhesie mit Propofol vorliegt, ist zurzeit unklar [33].

Die Frage, ob die T-Wellen-Erhöhung im EKG durch den Adrenalinzusatz oder durch das LA selbst zustande kommt, wurde in der Vergangenheit kontrovers diskutiert und hat zu etlichen Verwirrungen geführt. Differenzierte Untersuchungen an Schweinen haben gezeigt, dass Adrenalin, niedrig dosiert, wie beispielsweise als Testdosiszusatz mit 1 µg/kgKG, T-Wellen-Veränderungen bewirkt. Bupivacain allein kann, wenn hohe Dosen i.v. verabreicht werden, ebenfalls T-Wellen-Erhöhlungen verursachen [24]. Dies darf jedoch nicht als Frühwarnzeichen einer systemischen Intoxikation gewertet werden, sondern ist bereits Zeichen der kardialen Toxizität mit drohendem Herz-

Kreislauf-Kollaps. Mit anderen Worten: Wenn durch Bupivacain hervorgerufene T-Wellen-Erhöhungen detektiert werden, ist es eigentlich schon zu spät. Für die Früherkennung einer intravasalen Injektion braucht es den Adrenalinzusatz, eine kontinuierliche EKG-Überwachung und Blutdruckmessungen in einminütlichen Abständen.

Therapie

Die systemische LA-Intoxikation ist eine schwerwiegende Komplikation mit potenziell letalem Ausgang. Entsprechend müssen alle Anstrengungen zu Prävention und Früherkennung unternommen werden. Kommt es trotzdem zum Herz-Kreislauf-Kollaps, muss unverzüglich gemäß den aktuellen Leitlinien reanimiert werden. Als zusätzliche Maßnahme wird für die systemische LA-Intoxikation seit einigen Jahren die Therapie mit Intralipid®, die „lipid rescue“, propagiert (<http://www.lipidrescue.org>). Das Konzept hat große Akzeptanz und in Form von Leitlinien weite Verbreitung gefunden, obwohl vieles nicht klar ist [42]. In diversen Fallberichten (einschließlich Kinder) wurde der erfolgreiche Einsatz beschrieben. Relevante Nebenwirkungen sind bis jetzt nicht dokumentiert. Vereinzelt wurde Intralipid® sogar als Erstlinientherapie bei systemischer Intoxikation vorgeschlagen [36, 40]. Untersuchungen an Baby-schweinen belegten jedoch, dass sowohl bei schwerer Herz-Kreislauf-Depression infolge LA-Intoxikation als auch beim Herz-Kreislauf-Stillstand Adrenalin als Erstlinientherapie deutlich effektiver ist als Intralipid® und somit unverzichtbar bleibt [27, 28]. Entsprechend muss bei einer LA-Intoxikation mit Herz-Kreislauf-Depression oder -kollaps weiterhin primär nach den klassischen Algorithmen reanimiert und Intralipid® in zweiter Linie eingesetzt werden.

Tritt beim wachen Patienten LA-induziert ein generalisierter Krampfanfall auf, kann die Therapie mit Propofol effektiv sein. Verantwortlich dafür ist wohl die antikonvulsive Eigenschaft von Propofol und nicht der Lipidanteil in der Formulierung. Auf keinen Fall sollte Propofol als Intralipid®-Ersatz beim LA-induzierten Herz-Kreislauf-Kollaps verwen-

det werden. *Cave:* Propofol ist in dieser Situation aufgrund seiner kardiodepressiven Eigenschaften absolut kontraindiziert.

Adjuvantien zum Lokalanästhetikum

Um die Wirkung des LA bzw. die Analgesie des KB zu verlängern und/oder zu verstärken, werden diesbezüglich immer wieder medikamentöse Zusätze getestet. Dadurch können die Gesamtdosis des LA und dosisabhängige Nebenwirkungen reduziert werden. Insbesondere durch Reduktion der LA-Konzentration treten weniger motorische Blockaden auf, was Frühmobilisation ermöglicht und das Wohlbefinden der Kinder steigert. Die folgenden Abschnitte geben eine Übersicht zu den meist diskutierten Adjuvantien.

Adrenalin. Adrenalin führt nur unwesentlich zu einer Wirkungsverlängerung des LA. In der Konzentration von 5 µg/ml wird es hauptsächlich als Testdosis (0,1–0,2 ml/kgKG, max. 15 µg/kgKG) verwendet. Durch die vasokonstriktorisches Eigenschaften könnte theoretisch, bisher aber nicht klinisch manifest, lokal die Perfusion des Rückenmarks kompromittiert werden. Untersuchungen an Kaninchen mit epidural verabreichtem 2%igem Lidocain+Adrenalin ergaben keine Reduktion des spinalen Blutflusses. Jedoch war die Aufrechterhaltung eines adäquaten systemischen Blutdrucks für die spinale Perfusion relevant [5].

Clonidin. Clonidin wird in der Dosierung von 1–2 µg/kgKG verwendet. Bei 1- bis 5-jährigen Kindern konnte die Analgesiedauer des KB mit 0,2%igem Ropivacain durch die Zugabe von 2 µg/kgKG Clonidin von 291 min auf 492 min verlängert werden [7]. Der sedierende Nebeneffekt von Clonidin reduziert die Inzidenz eines Aufwachdelirs, ist aber auch ein Grund, weshalb in der ambulanten Chirurgie gelegentlich auf Clonidin verzichtet wird. Bei kleinen Säuglingen, insbesondere bei ehemals Frühgeborenen, können nach kaudal-appliziertem Clonidin Apnoen auftreten. In der Institution der Autoren wird deshalb bei Säuglingen <3 Monate und bei ehemals Früh-

geborenen <60 Gestationswochen auf den Clonidinzusatz bei Anlage eines KB verzichtet. Andere Einrichtungen verwenden Clonidin bei Patienten im Alter >6 Monate oder mit einem Gewicht >10 kgKG [32]. Anhand der Literatur ist derzeit diesbezüglich keine evidenzbasierte Empfehlung möglich.

Opiate. Die Analgesie des KB wird einzig durch Morphin in klinisch relevanter Weise verlängert. Nebenwirkungen wie Nausea, Pruritus, Harnretention und Atemdepression sind jedoch nicht selten. Entsprechend muss bei ambulanten Eingriffen vom Morphin als Zusatz zum KB abgeraten werden [22]. Opiatzusätze zum KB haben sich in der klinischen Routine nicht durchgesetzt [29] und bleiben Einzelfällen vorbehalten.

Ketamin. Die epidurale Gabe von 0,5–1 mg/kgKG S-Ketamin führt zu einer relevanten Wirkungsverlängerung des LA um mehrere Stunden: Der Zusatz von 0,5 mg/kgKG S-Ketamin zu 0,2%igem Ropivacain bewirkte eine Verlängerung der Analgesiedauer von 291 min auf 701 min [7]. Aufgrund dieses deutlichen Effekts wurde Ketamin oft als Ergänzung zum KB verwendet [29] und wird auch heute noch von Experten empfohlen [22]. Andererseits liegen Berichte über die Neurotoxizität von Ketamin vor [6], sodass viele Anästhesisten aus Sicherheitsgründen wieder davon abraten [2, 18, 23].

Midazolam, Neostigmin. Die Datenlage ist zu gering, sodass keine Empfehlung für den klinischen Einsatz gegeben werden kann [18, 23].

Fazit für die Praxis

Der KB ist nach wie vor die am häufigsten durchgeführte und eine sehr sichere Regionalanästhesietechnik zur perioperativen Analgesie in der Kinderanästhesie. Er wird meist beim schlafenden Kind angelegt. Für optimalen Erfolg und Sicherheit müssen bei der Durchführung technische Details beachtet werden. Der Prävention und Früherkennung einer systemischen LA-Intoxikation gebührt dabei besondere Aufmerksamkeit. Die langsame Injektion des LA unter intermittierender Aspi-

rations-/Rückflussprobe ist obligatorisch, um eine intravasale Injektion primär zu verhindern bzw. hohe Plasmaspiegel bei akzidenteller intravasaler Injektion zu vermeiden. Adrenalin sollte als Zusatz zum LA als Marker einer akzidentellen intravaskulären LA-Injektion verwendet werden. Kontinuierliche EKG-Überwachung und einminütliche Blutdruckmessung sind bei Injektion von LA obligatorisch. Im Fall einer akuten LA-induzierten Herz-Kreislauf-Depression/eines Herz-Kreislauf-Kollapses ist Adrenalin immer noch die unverzichtbare Erstlinienmedikation. Die Lipidtherapie kann Adrenalin nicht ersetzen, sondern als ergänzende Maßnahme helfen, den Kreislauf zu stabilisieren.

Korrespondenzadresse



Dr. J. Mauch
Anästhesieabteilung,
Universitäts-Kinderkliniken
Zürich
Steinwiesstr. 75, 8032 Zürich
Schweiz
jacqueline.mauch@kispi.uzh.ch

Interessenkonflikt. Die korrespondierende Autorin gibt für sich und ihren Koautor an, dass kein Interessenkonflikt besteht.

Literatur

- Baris S, Guldogus F, Baris YS et al (2004) Is tissue coring a real problem after caudal injection in children. *Paediatr Anaesth* 14:755–758
- Becke K, Höhne C, Jöhr M, Reich A (2007) Stellungnahme des wissenschaftlichen Arbeitskreises Kinderanästhesie der DGAI zum kaudalen Einsatz von S(+)-Ketamin. *Anaesth Intensivmed* 48:298–299
- Birnbach DJ, Meadows W, Stein DJ et al (2003) Comparison of povidone iodine and DuraPrep, an iodophor-in-isopropyl alcohol solution, for skin disinfection prior to epidural catheter insertion in parturients. *Anesthesiology* 98:164–169
- Bösenberg A (2011) Regional anaesthesia: central neuraxial blocks. In: Bissonnette B (Hrsg) *Pediatric anaesthesia. Basic principles – state of the art – future*. People's Medical Publishing House, Shelton, S 815–816
- Bouaziz H, Okubo N, Malinovsky JM et al (1999) The age-related effects of epidural lidocaine, with and without epinephrine, on spinal cord blood flow in anesthetized rabbits. *Anesth Analg* 88:1302–1307
- Braun S, Gaza N, Werdehausen R et al (2010) Ketamine induces apoptosis via the mitochondrial pathway in human lymphocytes and neuronal cells. *Br J Anaesth* 105:347–354
- De Negri P, Ivani G, Visconti C, De Vivo P (2001) How to prolong postoperative analgesia after caudal anaesthesia with ropivacaine in children: S-ketamine versus clonidine. *Paediatr Anaesth* 11:679–683
- Dearlove O, Walker RWM, Bigeon JY (1998) The whoosh test and caudal anaesthesia. *Anaesthesia* 53:829
- Dobereiner EFA, Cox RG, Ewen A, Lardner DR (2010) Evidence-based clinical update: Which local anesthetic drug for pediatric caudal block provides optimal efficacy with the fewest side effects? *Can J Anaesth* 57:1102–1110
- Eastwood D, Williams C, Buchan I (1998) Caudal epidurals: the whoosh test. *Anaesthesia* 53:305–307
- Coffey C, Lacroix F, Giaufre E et al (2010) Epidemiology and morbidity of regional anaesthesia in children: a follow-up one-year prospective survey of the French-Language Society of Paediatric Anaesthesiologists (ADARPEF). *Paediatr Anaesth* 20:1061–1069
- Fisher QA, Shaffner DH, Yaster M (1997) Detection of intravascular injection of regional anaesthetics in children. *Can J Anaesth* 44:592–598
- Gerber AC, Weiss M (2002) Das ehemalige Frühgeborene mit Leistenhernien. Welches Anästhesieverfahren? *Anaesthesist* 51:448–456
- Gunter J (1991) Caudal anaesthesia in children: a survey. *Anesthesiology* 75:A936
- Giaufre E, Dalens B, Gombert A (1996) Epidemiology and morbidity of regional anaesthesia in children: a one-year prospective survey of the French-Language Society of Paediatric Anaesthesiologists. *Anesth Analg* 83:904–912
- Hoelzle M, Weiss M, Dillier C, Gerber A (2010) Comparison of awake spinal with awake caudal anaesthesia in preterm and ex-preterm infants for herniotomy. *Paediatr Anaesth* 20:620–624
- Hübler M, Gäbler R, Ehm B et al (2010) Successful resuscitation following ropivacaine-induced systemic toxicity in a neonate. *Anaesthesia* 65:1137–1140
- Jöhr M, Berger TM (2012) Caudal blocks. *Paediatr Anaesth* 22:44–50
- Kinirons B, Mimoz O, Lafendi L et al (2001) Chlorhexidine versus povidone iodine in preventing colonization of continuous epidural catheters in children: a randomized, controlled trial. *Anesthesiology* 94:239–244
- Lin EP, Aronson LA (2010) Successful resuscitation of bupivacaine-induced cardiotoxicity in a neonate. *Paediatr Anaesth* 20:955–957
- Lönnqvist PA (2010) Is ultrasound guidance mandatory when performing paediatric regional anaesthesia? *Curr Opin Anaesthesiol* 23:337–341
- Lönnqvist PA (2011) Blocks for pain management in children undergoing ambulatory surgery. *Curr Opin Anaesthesiol* 24:627–632
- Mader T, Hornung M, Boos K et al (2007) Handlungsempfehlungen zur Regionalanästhesie bei Kindern. *Anaesth Intensivmed* 48:79–85
- Mauch J, Kutter AP, Madjdpour C et al (2010) Electrocardiographic changes during continuous intravenous application of bupivacaine in neonatal pigs. *Br J Anaesth* 105:437–441
- Mauch JY, Spielmann N, Hartnack S, Weiss M (2012) Electrocardiographic and haemodynamic alterations caused by three different test solutions of local anaesthetics to detect accidental intravascular injection in children. *Br J Anaesth* 108:283–289
- Mauch J, Kutter AP, Martin Jurado O et al (2011) Influence of bupivacaine injection dose rate on cardiovascular depression, subsequent hemodynamic course, and related bupivacaine plasma levels in piglets. *J Anesth* 25:710–715
- Mauch J, Martin Jurado O, Spielmann N et al (2011) Comparison of epinephrine vs lipid rescue to treat severe local anesthetic toxicity – an experimental study in piglets. *Paediatr Anaesth* 21:1103–1108
- Mauch J, Martin Jurado O, Spielmann N et al (2012) Resuscitation strategies from bupivacaine-induced cardiac arrest. *Paediatr Anaesth* 22:124–129
- Menzies R, Congreve K, Herodes V et al (2009) A survey of pediatric caudal extradural anaesthesia practice. *Paediatr Anaesth* 19:829–836
- Morrison SG, Dominguez JJ, Frascarolo P, Reiz S (2000) A comparison of the electrocardiographic cardiotoxic effects of racemic bupivacaine, levo-bupivacaine, and ropivacaine in anesthetized swine. *Anesth Analg* 90:1308–1314
- Neal JM, Bernards CM, Butterworth JF et al (2010) ASRA practice advisory on local anesthetic systemic toxicity. *Reg Anesth Pain Med* 35:152–161
- Philippi-Hoehne C (2012) Perioperative Schmerztherapie bei Kindern. *Anaesth Intensivmed* 53:33–44
- Polaner DM, Zuk J, Luong K, Pan Z (2010) Positive intravascular test dose criteria in children during total intravenous anaesthesia with propofol and remifentanyl are different than during inhaled anaesthesia. *Paediatr Anaesth* 110:41–45
- Saberski LR, Kondamuri S, Osinubi OY (1997) Identification of the epidural space: is loss of resistance to air a safe technique? A review of the complications related to the use of air. *Reg Anesth* 22:3–15
- Santos AC, DeArmas PI (2001) Systemic toxicity of levobupivacaine, bupivacaine, and ropivacaine during continuous intravenous infusion to non-pregnant and pregnant ewes. *Anesthesiology* 95:1256–1264
- Spence AG (2007) Lipid reversal of central nervous system symptoms of bupivacaine toxicity. *Anesthesiology* 107:516–517
- Tobias JD (2001) Caudal epidural block: a review of test dosing and recognition of systemic injection in children. *Anesth Analg* 93:1156–1161
- Veyckemans F, Van Obbergh LJ, Gouverneur JM (1992) Lessons from 1100 pediatric caudal blocks in a teaching hospital. *Reg Anesth* 17:119–1125
- Veyckemans F, Scholtjes JL (2007) Caudal block and ventricular shunt devices: beware of the consequences of increasing epidural pressure! *Paediatr Anaesth* 17:707–709
- Whiteside J (2008) Reversal of local anaesthetic induced CNS toxicity with lipid emulsion. *Anaesthesia* 63:203–204
- Wittum S, Hofer CK, Rölli U et al (2003) Sacral osteomyelitis after single-shot epidural anaesthesia via the caudal approach in a child. *Anesthesiology* 99:503–505
- Zausig YA, Zink W, Graf BM (2012) What limits the effect of lipid emulsion therapy? *Eur J Anaesthesiol* 29:159–160