



Year: 2012

Spätrezidive beim keratozystischen odontogenen Tumor (KZOT) : Ein Bericht über drei Patientenfälle

Schmid, Ivan ; Grätz, Klaus W ; Locher, Michael C

Abstract: **BACKGROUND:** Keratocystic odontogenic tumours (KCOT) are benign neoplasia of dentogenic origin and have a high relapse rate. Various invasive treatment methods (decompression, marsupialisation, enucleation, enucleation with adjunctive therapy such as scraping out of the bone cavity, Carnoy's solution or cryotherapy, mandibular resection) have been described for the treatment of KCOT. There is no common opinion on the best kind of treatment. Most of the articles in the literature report on a follow-up period of 5-7 years, but relapses have been described even after longer periods of time. This article presents 3 cases with late relapses that were treated at the University of Zurich, Center of Dental Medicine, Clinic of Cranio-Maxillofacial Surgery and Clinic for Oral Surgery. At the time of the initial diagnosis, the patients were 19, 24.5 and 36 years old. In all 3 patients the KCOT was localized in the angulus/ramus mandibula and an impacted wisdom tooth was present in the affected area. Case no. 1 was treated solely by marsupialisation of the KCOT. In cases no. 2 and 3, the cystic lesion was first marsupialised and later treated by enucleation and application of Carnoy's solution. In case no. 1, a relapse developed 13.5 years after the first operation. In case no. 2, relapses occurred 9, 28 and 31 years after the first operation. In case no. 3, a first relapse appeared 9 years and a second one 18 years after the first operation. **CONCLUSION:** Patients with a KCOT require lifelong aftercare because relapses of KCOTs can arise even after 10 or more years. The aftercare concept at the University of Zurich, Center of Dental Medicine, Clinic of Cranio-Maxillofacial Surgery and Clinic for Oral Surgery therefore consists of a clinical and x-ray (orthopantomogram) follow-up examination every year for the first 10 years and every two years thereafter.

Other titles: Late recurrence of keratocystic odontogenic tumor. A report of three cases

Posted at the Zurich Open Repository and Archive, University of Zurich

ZORA URL: <https://doi.org/10.5167/uzh-73373>

Journal Article

Published Version

Originally published at:

Schmid, Ivan; Grätz, Klaus W; Locher, Michael C (2012). Spätrezidive beim keratozystischen odontogenen Tumor (KZOT) : Ein Bericht über drei Patientenfälle. *Schweizer Monatsschrift für Zahnmedizin*, 122(5):403-423.

Spätrezidive beim keratozystischen odontogenen Tumor (KZOT)

Ein Bericht über drei Patientenfälle

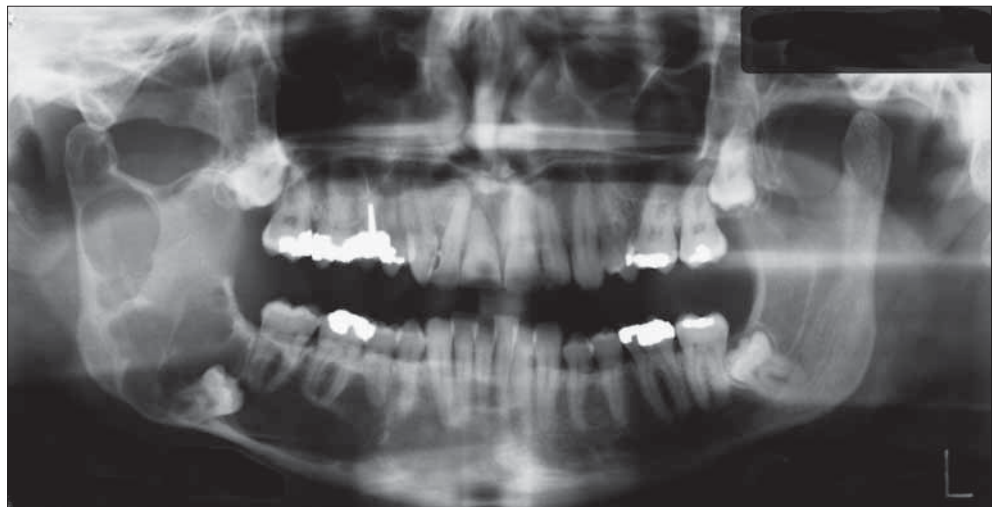
Schlüsselwörter: keratozystischer odontogener Tumor, Marsupialisation, E nukleation, Resektion, Rezidiv

IVAN SCHMID
KLAUS W. GRÄTZ
MICHAEL C. LOCHER

Klinik für Mund-, Kiefer- und
Gesichtschirurgie, Poliklinik für Orale
Chirurgie, Zentrum für Zahnmedizin
der Universität Zürich

Korrespondenzadresse

Dr. med. dent. Ivan Schmid
Klinik für Mund-, Kiefer- und
Gesichtschirurgie
Poliklinik für Orale Chirurgie
Zentrum für Zahnmedizin
Universität Zürich
Plattenstrasse 11
8032 Zürich
Tel. 044 634 32 90
Fax 044 634 43 28
E-Mail: ivan.schmid@zsm.uzh.ch
ivanschmid@kns.ch



Zusammenfassung Hintergrund: Beim keratozystischen odontogenen Tumor (KZOT) handelt es sich um eine benigne Neoplasie dentogenen Ursprungs mit hoher Rezidivrate. Zur Therapie des KZOT werden unterschiedlich invasive Behandlungsmethoden (Dekompression, Marsupialisation, E nukleation, E nukleation mit adjuvanten Therapien wie Ausfräsen der Knochenhöhle, Carnoy'sche Lösung, Kryotherapie oder Laserchirurgie, Kieferresektion) beschrieben. Es besteht keine einheitliche Meinung über die beste Therapieform. In der Literatur überwiegen die Berichte mit einer Nachuntersuchungszeit von 5–7 Jahren, aber Rezidive wurden auch nach längerer Zeit beschrieben.

Im vorliegenden Artikel werden drei Fälle mit Spätrezidiven präsentiert, die in der Klinik für Mund-, Kiefer- und Gesichtschirurgie und Poliklinik für Orale Chirurgie der Universität Zürich behandelt wurden.

Zum Zeitpunkt der Erstdiagnose waren die Patienten 19, 24,5 und 36 Jahre alt. Der KZOT war bei allen drei Patienten im Angulus/Ramus mandibulae lokalisiert und es fand sich ein verlager-

ter Weisheitszahn in der betroffenen Region. Die Behandlungsmethode bestand beim Fall Nr. 1 in einer alleinigen Fensterung des KZOT. Bei den Fällen Nr. 2 und Nr. 3 wurde in einer ersten Phase eine Marsupialisation durchgeführt mit späterer Durchführung einer E nukleation und Einsatz von Carnoy'scher Lösung. Beim Fall Nr. 1 entwickelte sich ein Rezidiv 13,5 Jahre nach der Erstoperation. Der Fall Nr. 2 wies Rezidive 9 Jahre, 28 Jahre und 31 Jahre nach der Erstoperation auf. Beim Fall Nr. 3 erschien ein erstes Rezidiv 9 Jahre und ein zweites Rezidiv 18 Jahre nach der Erstoperation.

Schlussfolgerung: Eine lebenslange Nachsorge von Patienten mit einem KZOT ist notwendig, da Rezidive von KZOT auch nach zehn oder mehr Jahren entstehen können. Das Nachsorgekonzept der Klinik für Mund-, Kiefer- und Gesichtschirurgie, Poliklinik für Orale Chirurgie, sieht deswegen in den ersten zehn Jahren eine jährliche klinische und röntgenologische Nachkontrolle (Orthopantomogramm) vor und nach über zehn Jahren eine entsprechende Kontrolle alle zwei Jahre.

Bild oben: Ausgangssituation: OPT vom 17. 11. 1992

Einleitung

Der keratozystische odontogene Tumor (KZOT) wurde früher als Keratozyste bezeichnet und ist die dritthäufigste zystische Kieferläsion neben der follikulären und der radikulären Zyste (BORNSTEIN ET AL. 2005). Im Jahre 1956 wurde die erste Beschreibung einer odontogenen Keratozyste von Philipsen publiziert, wonach sie durch eine dünne fibröse Kapsel mit einer fünf bis achtlagigen keratinisierten Epithelschicht charakterisiert wurde (PHILIPSEN H P 1956) (Abb. 1).

Früher wurde eine Unterscheidung der Keratozyste in einer parakeratinisierenden Form und einer orthokeratinisierenden Form vorgenommen. Heute wird die parakeratinisierende Form der Keratozyste als keratozystischer odontogener Tumor (KZOT), die orthokeratinisierende Form als odontogene Zyste bezeichnet (BRAUER ET AL. 2010).

Die Umbenennung der odontogenen Keratozyste in den odontogenen keratozystischen Tumor (KZOT) erfolgte im Jahre 2005 durch die WHO. Ein Grund dafür lag in den Erkenntnissen über genetische Veränderungen beim Gorlin-Goltz-Syndrom. Untersuchungen hatten ergeben, dass eine Veränderung im Tumorsuppressor-Gen «PTCH» eine Rolle bei der Entstehung von KZOT hat. Für den sporadischen KZOT (bei nichtsyndromalen Patienten) scheint das PTCH-Gen eine gleichbedeutende Rolle zu spielen (REICHART ET AL. 2006).

Der KZOT weist ein aggressives Wachstum und eine hohe Rezidivrate nach chirurgischer Therapie auf (BRAUER ET AL. 2010).

Der KZOT tritt bevorzugt im posterioren Bereich der Mandibula mit der höchsten Inzidenz zwischen dem 10. und 30. Lebensjahr auf. Radiologisch erscheint die Läsion als unilokuläres oder multilokuläres transluzentes Gebilde mit glattem oder girlandenförmig verlaufendem sklerotischem Randbereich (PITAK-ARNNOP ET AL. 2009).

Eine Erklärung über die Entwicklung von KZOT wurde von Stoelinga in einer Studie von 2003 beschrieben. Es wurden zwei Hypothesen diskutiert. Hypothese Nummer 1 stützte sich auf Beobachtungen, dass die KZOT häufig in der Region des Angulus/Ramus mandibulae zu finden waren und lautete folgendermassen: In der embryonalen Entwicklung des Alveolarfortsatzes entsteht die Dentallamina aus Invaginationen der basalen Epithelschicht. Im Molarenbereich setzt sich die Dentallamina gegen posterior fort und mögliche Ausläufer können distal von den dritten Molaren lokalisiert werden. So kann die Entstehung von vierten Molaren, aber auch von Zysten erklärt werden.

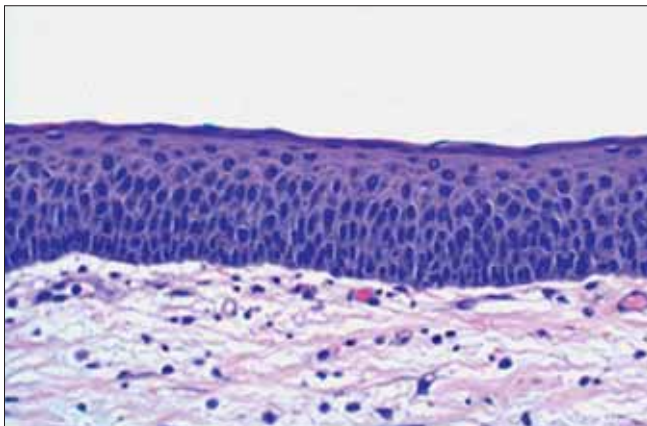


Abb. 1 Histologisches Bild einer Zystenwand eines KZOT (HE-Färbung, 200-fache Vergrößerung)

Dentallamina-Ausläufer im Knochen sind jedoch nach Stoelinga nicht die Hauptursache der KZOT-Entstehung. Deshalb kommt es zu folgender zweiten Hypothese: Die KZOT entstehen aus Ausläufern der Basalzellschicht der darüberliegenden oralen Mucosa.

Für die 2. Hypothese sprechen nach Stoelinga folgende drei Beobachtungen:

- 1) Bei zystektomierten KZOT wurden Epithelinseln und Mikrozysten bei der Mehrheit der KZOT in der darüberliegenden Mucosa entdeckt.
- 2) Bei Patienten mit Gorlin-Goltz-Syndrom wurden Einsenkungen der Mucosa beobachtet, welche zu KZOT führten.
- 3) Nach Teilresektionen der Mandibula ohne Mucosaexzision und Rekonstruktionen mit Knochentransplantaten wurden KZOT-Rezidive beobachtet (STOELINGA 2003).

Zur Therapie des KZOT wurden in der Literatur mehrere Methoden beschrieben. Die frühesten Therapiemethoden bei Kieferzysten waren die Dekompression und die Marsupialisation. Sie wurden im späten 19. Jahrhundert von Partsch beschrieben. Die Partsch-I-Methode bestand in der Marsupialisation der zystischen Läsion (auch Zystostomie genannt). Die Partsch-II-Methode bestand in der Enukektion der zystischen Läsion und dem Wundverschluss (auch Zystektomie genannt) (PARTSCH 1892, PARTSCH 1910, POGREL 2005). Da die KZOT eine hohe Rezidivrate aufwiesen, wurde nach wirksameren Behandlungsmethoden gesucht. Beschrieben wurden die Enukektion und Anwendung von Carnoyscher Lösung (VOORSMIT 1985, STOELINGA 2005), die Enukektion und Anwendung von flüssigem Stickstoff (POGREL 2005), Enukektion mit peripherer Ostektomie (TOLSTUNOV & TREASURE 2008) und die marginale oder segmentale Kieferresektion (CHAPPELLE ET AL. 2004).

Das nachfolgende Schema soll eine Übersicht über die Behandlungsmethoden des KZOT geben (Abb. 2).

Das therapeutische Konzept der Klinik für Mund-, Kiefer-, und Gesichtschirurgie, Poliklinik für Orale Chirurgie des Zentrums für Zahnmedizin der Universität Zürich, bei der Therapie eines KZOT hängt von der Ausdehnung des KZOT und der Beziehung zu den Nachbarstrukturen ab. In den meisten Fällen wird in einem ersten Schritt eine Marsupialisation (= Zystostomie [Partsch I]) durchgeführt, um das Zystenvolumen zu verringern. Nach erfolgter Zystenschrumpfung wird eine Enukektion (= Zystektomie [Partsch II]) durchgeführt. Als zusätzliche Massnahme wird die Carnoysche Lösung für 2×3 min eingesetzt. Bei grossen, bereits rezidierten KZOT kann eine segmentale Kieferresektion in Betracht gezogen werden. Wichtigster als die Therapiemethode scheint jedoch die Nachsorge der operierten KZOT zu sein. Diese sollte lebenslang, in den ersten zehn Jahren jährlich, danach alle zwei Jahre vorgenommen werden. In der vorliegenden Arbeit werden drei Spätrezidive von KZOT vorgestellt.

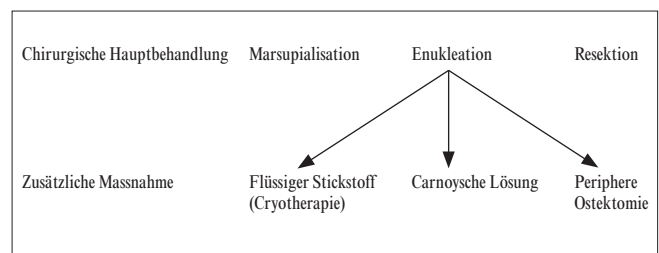


Abb. 2 Chirurgischer Behandlungsalgorithmus nach Tolstunov & Treasure 2008

Patienten, Material und Methodik

Patientenfall Nr. 1

Die 19 Jahre alte Patientin wurde vom Privatzahnarzt wegen Beschwerden im rechten Unterkiefer an das Zentrum für Zahnmedizin der Universität Zürich überwiesen. Das OPT vom 24. 1. 1996 zeigte eine scharf begrenzte, ca. 30×20 mm grosse Aufhellung im rechten Kieferwinkel mit Beteiligung des ramus mandibulae rechts und einen retinierten Weisheitszahn 48 (Abb. 3). Aufgrund des nicht mehr abgrenzbaren Nervus alveolaris inferior bestand die Gefahr einer Nervschädigung bei vollständiger Enukleation der zystischen Veränderung. Deshalb erfolgte die Dekompression der zystischen Veränderung und die Entnahme einer Biopsie sowie die operative Entfernung des retinierten Zahnes 48. Später war eine Enukleation mit Einsatz von Carnoyscher Lösung geplant. Die histologische Diagnose im Januar 1996 lautete: «Keratozyste» im rechten Kieferwinkel.

Das KZOT wurde durch ein Fenster offen gehalten und war in den darauffolgenden Monaten regredient. Beim Kontrollröntgenbild am 20. 3. 1998 war eine, im Vergleich zum Anfangsbild, stark verkleinerte Aufhellung regio 48 erkennbar (Abb. 4). Da sich eine nahezu vollständige Knochenregeneration in regio 48 zeigte, wurde auf eine weitere Operation mit Einsatz

von Carnoyscher Lösung verzichtet. Die Patientin wurde in das jährliche Recall-System aufgenommen. Durch Heirat und Namensänderung sowie Wegzug vom damaligen Wohnort erreichten die Recall-Aufgebote die Patientin nicht und sie stellte sich deswegen nicht mehr in der Poliklinik für Orale Chirurgie vor. Im September 2009 stellte sich die Patientin wegen Schmerzen im rechten Kieferwinkelbereich bei Ihrer Privatzahnärztin vor, die ein Orthopantomogramm anfertigte. Das Orthopantomogramm vom 17. 9. 2009 zeigte eine scharf begrenzte, ca. 35×15 mm grosse Aufhellung im rechten Kieferwinkel mit Beteiligung des Ramus mandibulae rechts (Abb. 5). Am 21. 9. 2009 erfolgte in Lokalanästhesie eine Dekompression der zystischen Läsion in regio 48. Die histologische Diagnose lautete: Rezidiv eines keratozystischen odontogenen Tumors (KZOT) im rechten Angulus/Ramus mandibulae. Nach regelmässigem Drainwechsel erfolgte eine Therapie mit einem Obturator in regio 48. Beim Kontroll-Orthopantomogramm vom 20. 1. 2011 war eine starke Schrumpfung des KZOT erkennbar. Es zeigte sich lediglich ein kleines Restlumen in regio 48 (Abb. 6). Am 25. 3. 2011 erfolgte in Lokalanästhesie die Enukleation des noch vorhandenen KZOT. Die nachfolgenden Kontrollen zeigten eine stadiengerechte Wundheilung in regio 48. Die nächste röntgenologische Kontrolle ist ein Jahr postoperativ vorgesehen.

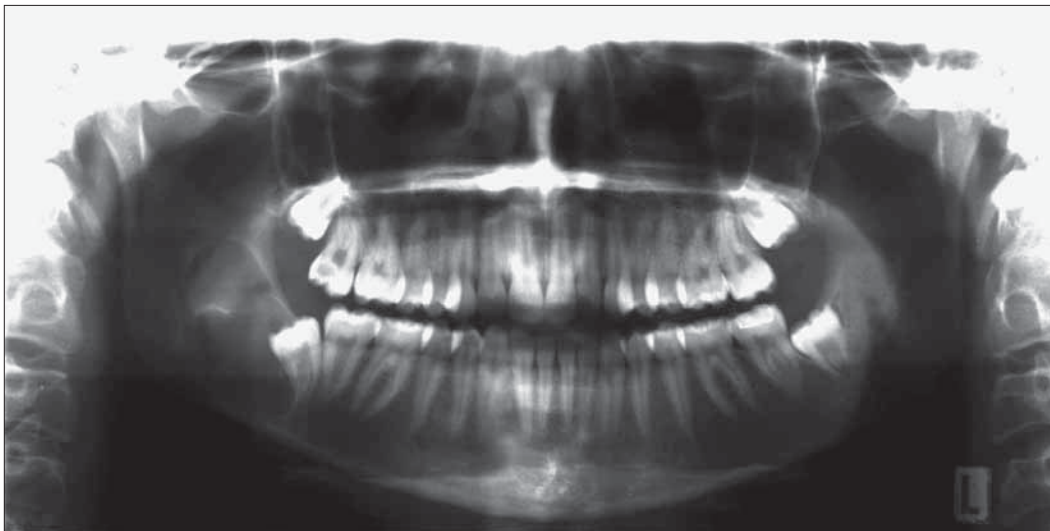


Abb. 3 Ausgangssituation:
OPT (24. 1. 1996)

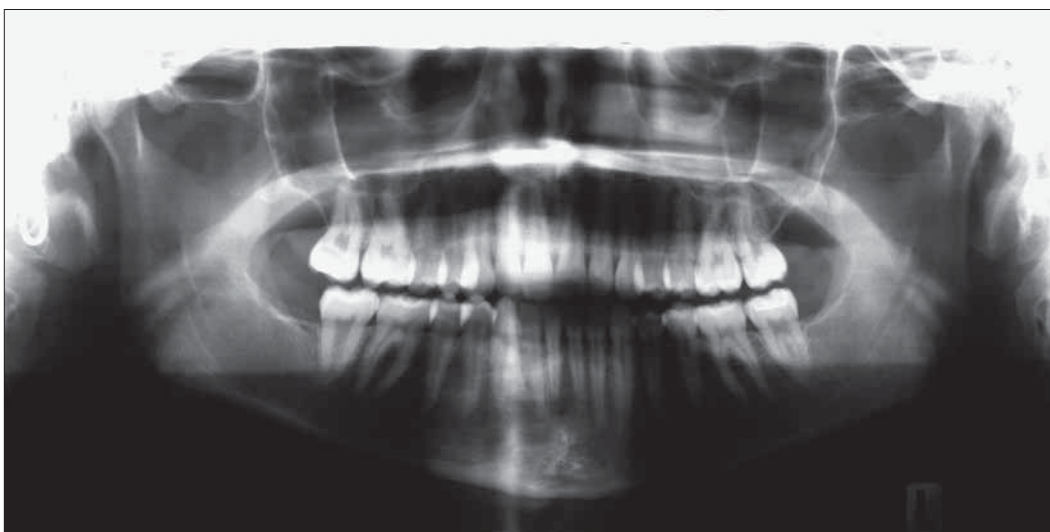

Abb. 4 Nachkontrolle
2 Jahre nach Zystenfensternung
(20. 3. 1998)

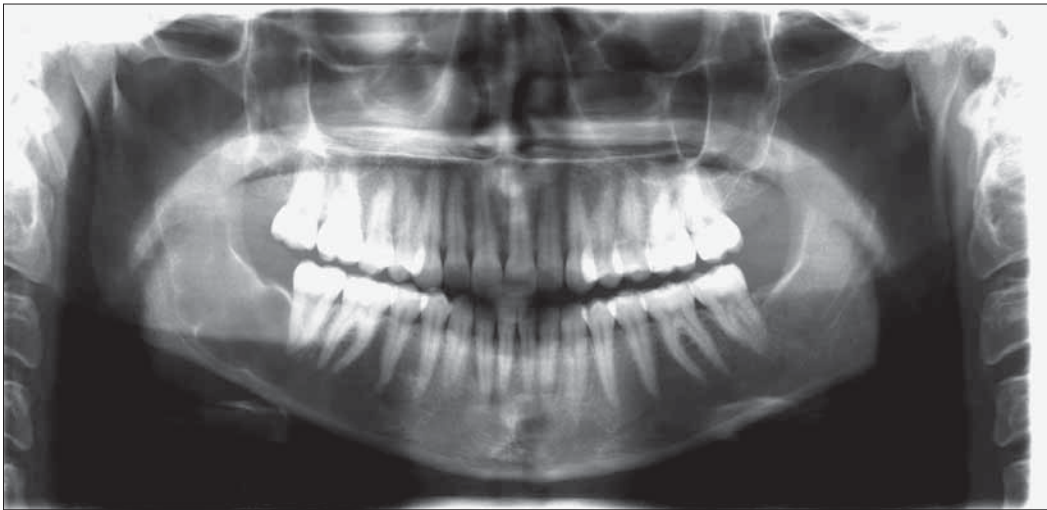

Abb. 5 OPT ca. 13,5 Jahre nach Erstoperation (17.9.2009): Rezidiv!

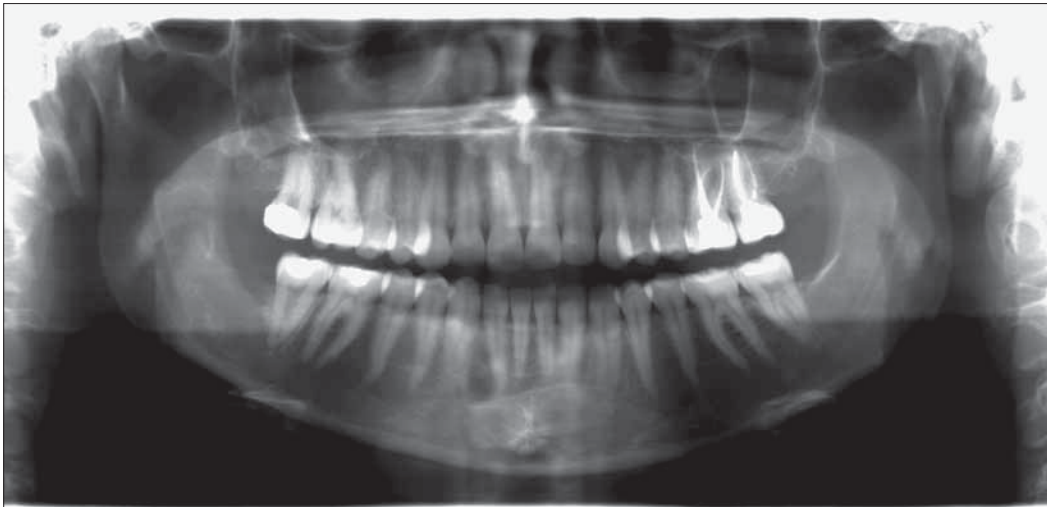

Abb. 6 OPT ca. 15 Jahre nach Erstoperation (20.1.2011)

Patientenfall Nr. 2

Der 25-jährige Patient wurde am 9.7.1971 von seinem Hauszahnarzt an die Klinik für Mund-, Kiefer- und Gesichtschirurgie der Universität Zürich überwiesen. Der Grund war eine zufällig entdeckte zystische Läsion im linken Unterkiefer. Röntgenologisch zeigte sich eine Auftreibung des Unterkiefers links mit einem verlagerten Molaren im Corpus mandibulae links sowie

eine ausgedehnte, multilokuläre Aufhellung, welche den Corpus-/Kieferwinkel-/Ramus- und Condylusbereich links umfasste (Abb. 7). Im Juni 1971 wurden präoperativ die Fensterung des Zystenlumens und eine Biopsie des Zystenbalges für die histopathologische Untersuchung durchgeführt. Die histologische Diagnose lautete damals: dentogene Unterkieferzyste mit Pflasterepithelauskleidung und Orthokeratose. Im März

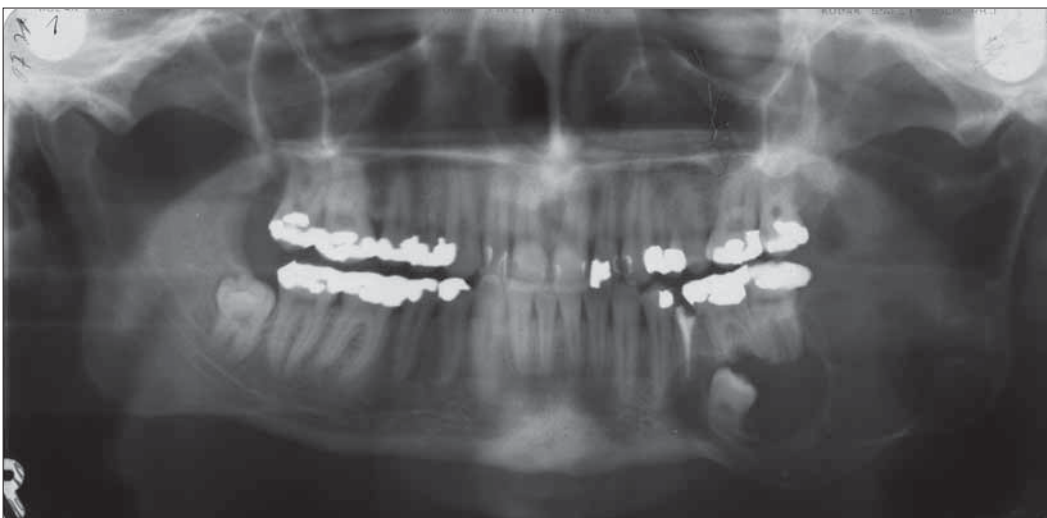

Abb. 7 Ausgangssituation: OPT (9.7.1971)

1972 wurden in Narkose eine Dekortikation der lateralen Knochenwand, eine Entfernung des verlagerten Zahnes 38 sowie eine Eukleation der Zyste (unter Erhalt des N. alveolaris inferior) durchgeführt (Abb. 8). Wegen auftretender Beschwerden erfolgte zwei Monate später eine Revision im linken Unterkiefer in Narkose.

Bei einer Kontrolle im August 1973 war der Patient beschwerdefrei und wurde aus der Behandlung entlassen. Weitere Kontrollen erfolgten beim Privat Zahnarzt. Die Zähne 35 und 37 wurden alio loco entfernt. Im April 1981 bei einer Kontrolle in der Klinik für Mund-, Kiefer- und Gesichtschirurgie des Universitätsspitals Zürich wurde im Orthopantomogramm eine scharf begrenzte Aufhellung im linken Corpus mandibulae entdeckt (Abb. 9). Im Dezember 1981 erfolgte in Lokalanästhesie eine Eukleation der Zyste im Corpus mandibulae links. Die histologische Diagnose lautete: Rezidiv einer Keratozyste. Die röntgenologischen Kontrollen im September 1982 und Dezember 1985 waren unauffällig. Im Zeitraum Dezember 1985 bis Dezember 2000 blieb der Patient den jährlichen Recall-Terminen fern. Im Januar 2001 wurde der Patient von sei-

nem neuen Hauszahnarzt wegen Beschwerden im linken Unterkiefer an die Klinik für Mund-, Kiefer- und Gesichtschirurgie der Universität Zürich überwiesen. Im Orthopantomogramm war eine Osteolyse, welche von regio 36 bis zur Inzisura semilunaris reichte, erkennbar (Abb. 10). Im Februar 2001 erfolgte eine partielle Eukleation der zystischen Läsion und eine fünf Minuten dauernde Applikation von Carnoyscher Lösung in das Zystenlumen. Der Heilungsverlauf verlief komplikationslos. Bei der Nachkontrolle im Dezember 2003 waren im Orthopantomogramm drei kleine zystische Veränderungen im linken ramus mandibulae erkennbar. Im Februar 2004 erfolgte in der Klinik für Mund-, Kiefer- und Gesichtschirurgie des Universitätsspitals Zürich eine Eukleation von drei Keratozysten mit Einbringen von Carnoyscher Lösung. Bei der Nachkontrolle am 23. 2. 2005 zeigten sich im Orthopantomogramm keine Anhaltspunkte für ein Rezidiv. Es erfolgten weitere Kontrollen mit Orthopantomogrammen am 5. 5. 2006 (Abb. 11), am 14. 8. 2008 und am 22. 10. 2009, welche keine Anzeichen für Rezidive zeigten (SCHULTZ ET AL. 2005).

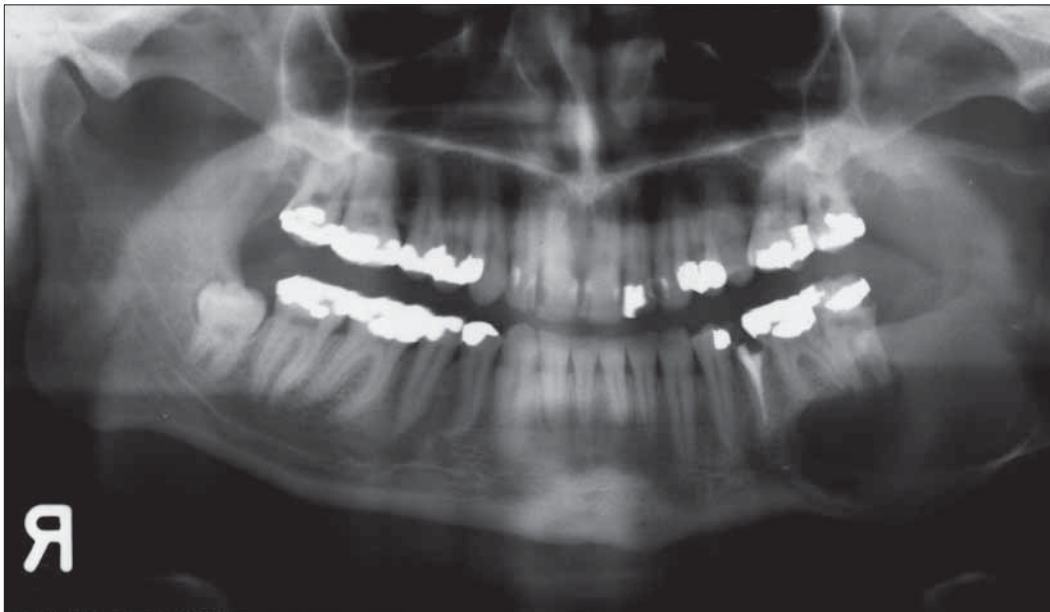


Abb. 8 OPT nach Entfernung von 38 und Eukleation der Zyste (11.3.1972)

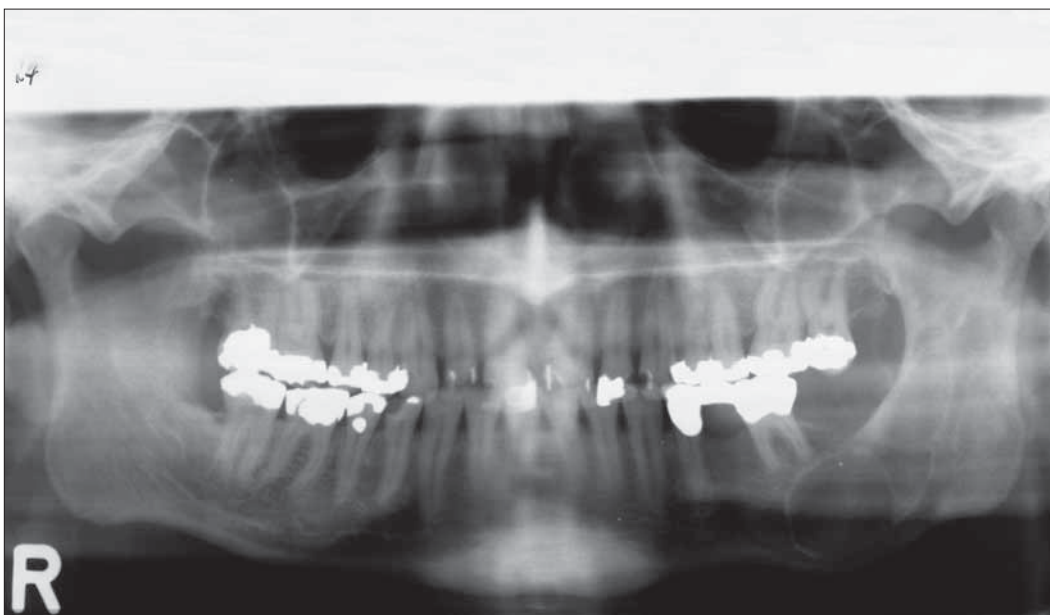


Abb. 9 OPT ca. 9 Jahre nach Primäreingriff (10.12.1981): Rezidiv!

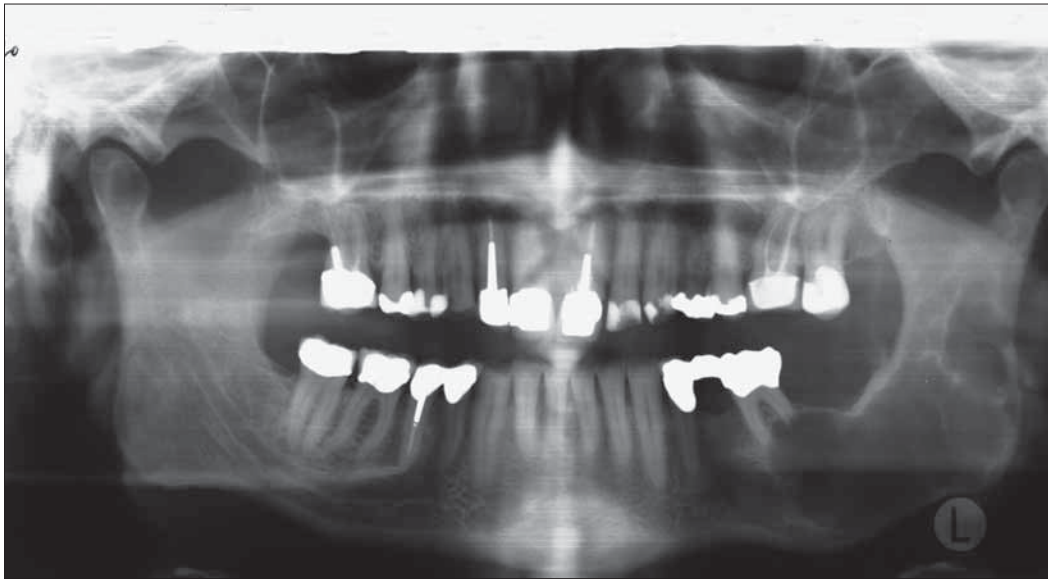


Abb. 10 OPT ca. 28 Jahre nach Primäreingriff (19. 12. 2000): Zweites Rezidiv!

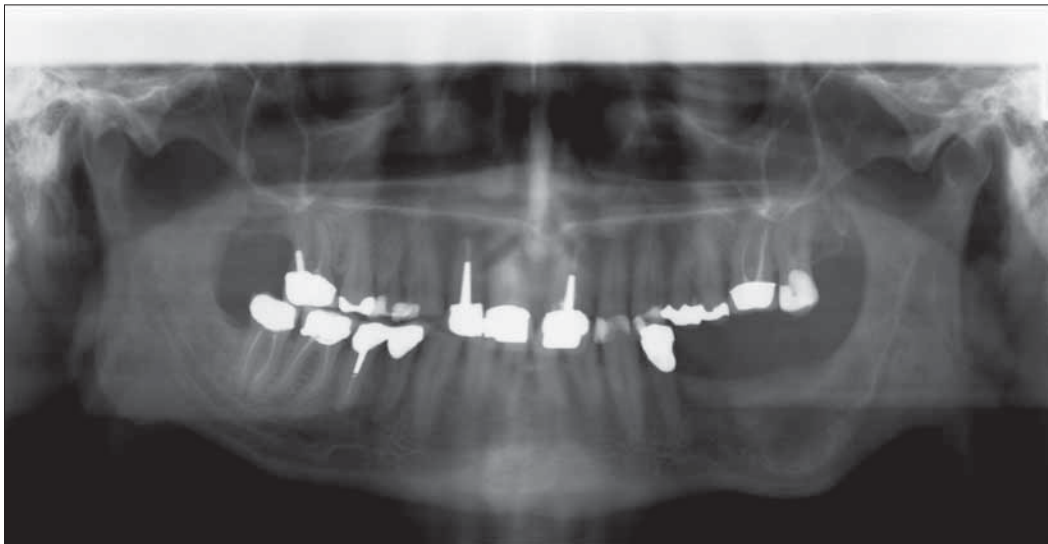


Abb. 11 OPT ca. 34 Jahre nach Primäreingriff (5. 5. 2006)

Patientenfall Nr. 3

Ein 36-jähriger Patient stellte sich am 17. 11. 1992 wegen einer Schwellung und leichten Schmerzen im rechten Unterkiefer vor. Im Orthopantomogramm war eine mehrkammerige, ausgedehnte, scharf begrenzte Aufhellung in der rechten Mandibula erkennbar. Die Ausdehnung der Aufhellung umfasste den Corpus, den Angulus, den Ramus und den Condylus mandibulae rechts. Zudem war ein verlagertes Zahn 48 vorhanden (Abb. 12). Der Patient wurde in der Klinik für Mund-, Kiefer- und Gesichtschirurgie des Universitätsspitals Zürich behandelt. Am 17. 11. 1992 erfolgten zunächst eine Zystenfensterung und gleichzeitig eine Biopsie der zystischen Läsion in regio des Kieferwinkels rechts. Die histologische Diagnose lautete: Keratozyste. Am 15. 2. 1994 erfolgten eine weitere Zystenfensterung und die Entfernung des verlagerten Zahnes 48. Im Kontroll-Orthopantomogramm vom 11. 12. 1996 stellte sich eine weitgehende Knochenregeneration in regio des Angulus, Ramus und Condylus mandibulae rechts dar (Abb. 13). Am 3. 8. 2001 stellte sich der Patient mit einer Schwellung an der rechten Wange sowie Schmerzen im rechten Unterkiefer erneut vor (Abb. 14). Am 7. 8. 2001 erfolgte eine Zystenfensterung mit Biopsie der zystischen Läsion in regio des Ramus mandibulae rechts. Die Histologie ergab ein Rezidiv der Keratozyste. Am

21. 2. 2002 erfolgte in der Klinik für Mund-, Kiefer- und Gesichtschirurgie des Universitätsspitals Zürich in Narkose eine Enukleation der Zyste mit Einsatz von Carnoyscher-Lösung und anschliessendem Knochenaufbau mit Grafton®. Bei der Nachkontrolle am 10. 9. 2003 war auf dem Orthopantomogramm eine vollständige Knochenregeneration im Bereich des Ramus mandibulae erkennbar (Abb. 15). Sieben Jahre später fand sich erneut ein Rezidiv. Das durchgeführte digitale Volumentomogramm vom 29. 9. 2010 (Abb. 16) zeigte einen anterioren und posterioren Durchbruch der Läsion durch die Kortikalis. Die Läsion erstreckte sich über den ganzen Processus muscularis sowie den cranialen Teil des Ramus mandibulae rechts. Am 16. 11. 2010 erfolgte eine Resektion des Processus muscularis sowie eine Enukleation mit Ostektomie und Einsatz von Carnoyscher Lösung. Der Patient wurde letztmals am 17. 3. 2011 nachkontrolliert. Auf dem DVT waren keine Anzeichen eines Rezidives erkennbar (Abb. 17).

Diskussion

Bei den drei vorgestellten Fällen handelte es sich um Patienten, welche bei der Erstdiagnose 19, 24,5 und 36 Jahre alt waren. Allen gemeinsam war die Lokalisation der KZOT in der Region

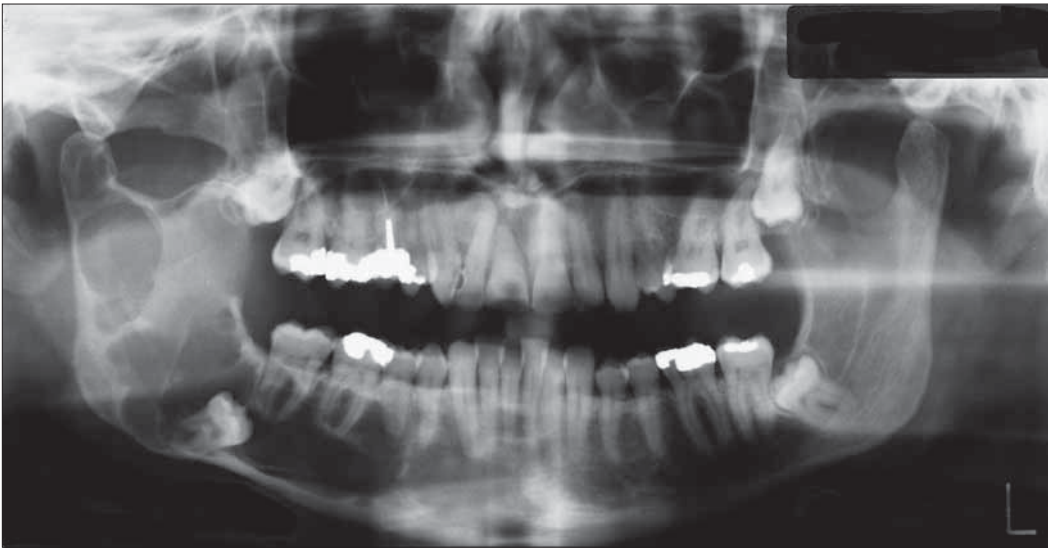

Abb. 12 Ausgangssituation: OPT vom 17. 11. 1992

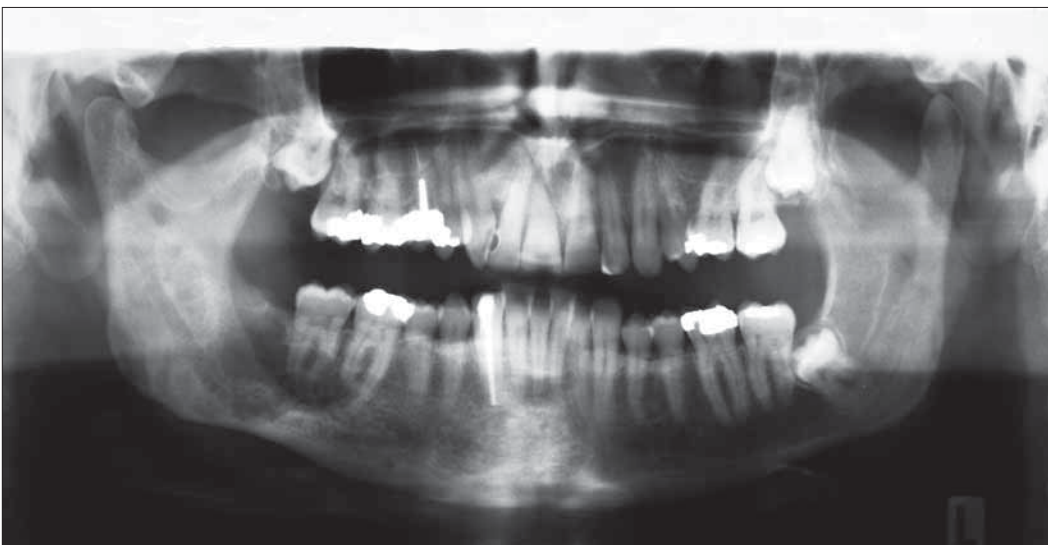

Abb. 13 OPT ca. 4 Jahre nach Erstoperation (11. 12. 1996)

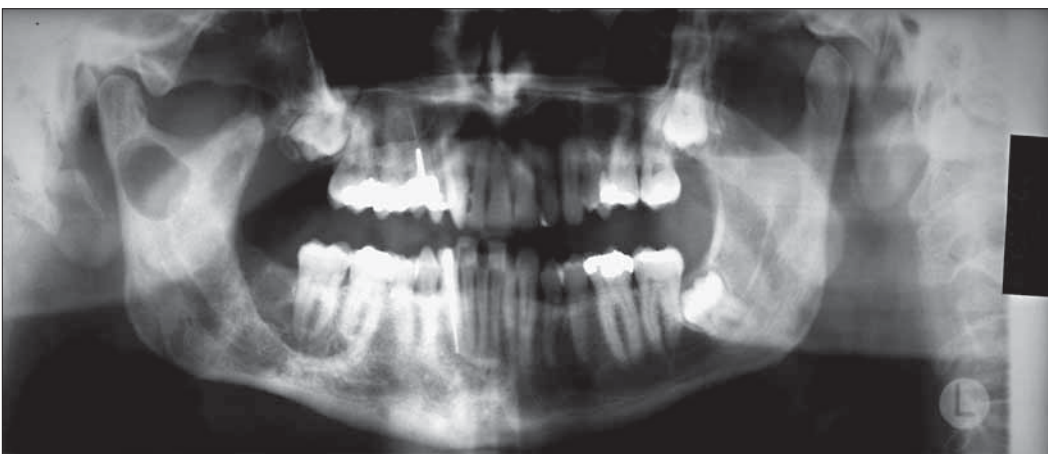

Abb. 14 OPT ca. 9 Jahre nach Erstoperation (21. 8. 2001): Rezidiv!

des Angulus/Ramus mandibulae und die Beteiligung eines verlagerten Weisheitszahnes. Das Behandlungskonzept in den Fällen Nr. 2 und Nr. 3 bestand in einer zunächst konservativen Methode, nämlich einer Fensterung der zystischen Läsion gefolgt von einer späteren Enukleation mit Cürrettage und Einsatz von Carnoyscher Lösung. Beim Patientenfall Nr. 1 wurde nur eine Fensterung durchgeführt ohne eine Enukleation mit

Carnoyscher Lösung, weil bei der 2-jährigen postoperativen Kontrolle keine zystische Läsion mehr erkennbar war. Die Patientenfälle Nr. 2 und Nr. 3 zeigten ausgedehnte, multilokuläre zystische Läsionen, welche den Corpus-, Angulus-, Ramus- und Condylusbereich einer Kieferseite umfassten. Das Rezidiv beim Fall Nr. 1 wurde 13,5 Jahre nach der Erstoperation erkannt. Beim Fall Nr. 2 entwickelte sich ein erstes Rezidiv 9 Jahre, ein zweites

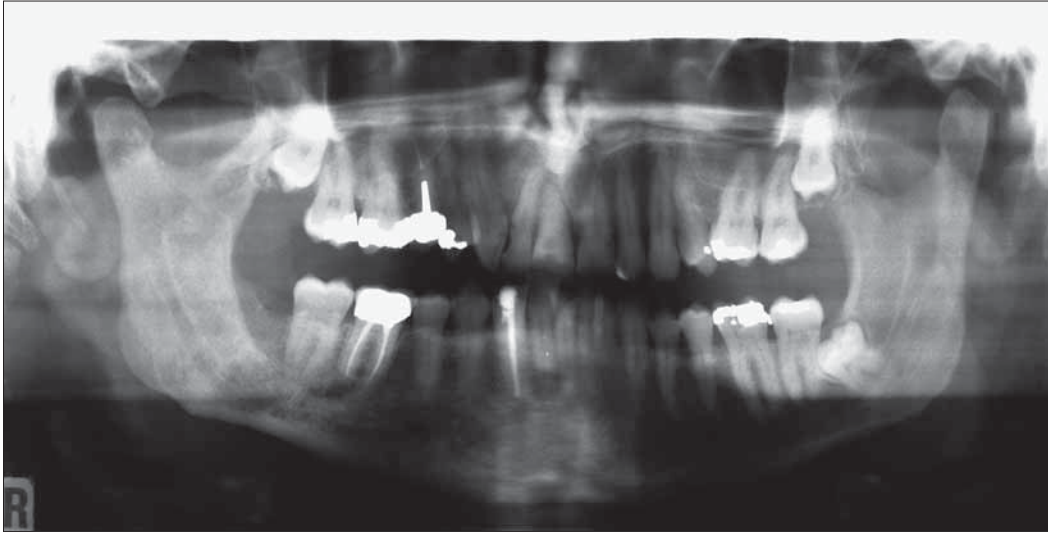

Abb. 15 OPT ca. 11 Jahre nach Erstoperation (10.9.2003)

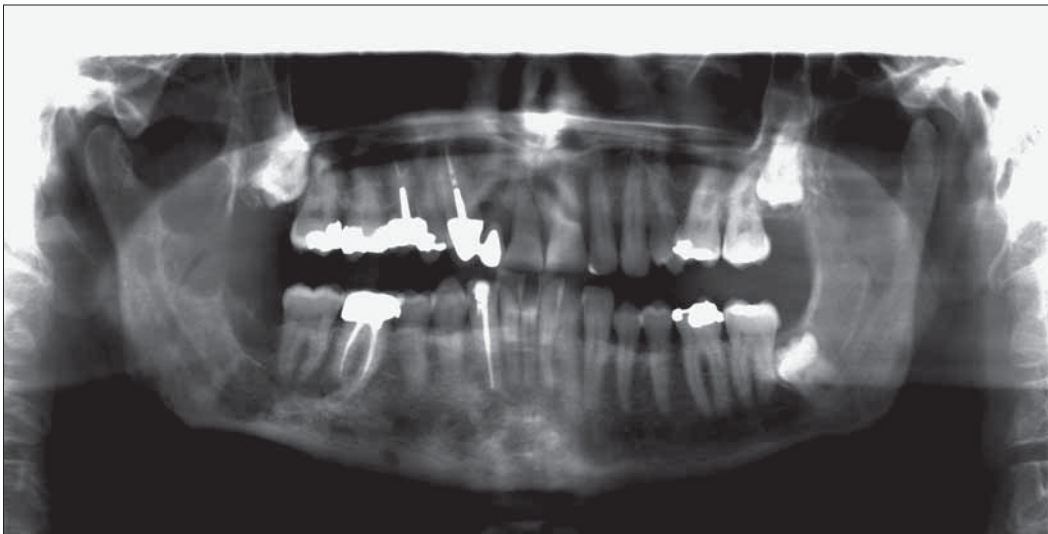


Abb. 16 OPT ca. 18 Jahre nach Erstoperation (29.9.2010): Zweites Rezidiv!

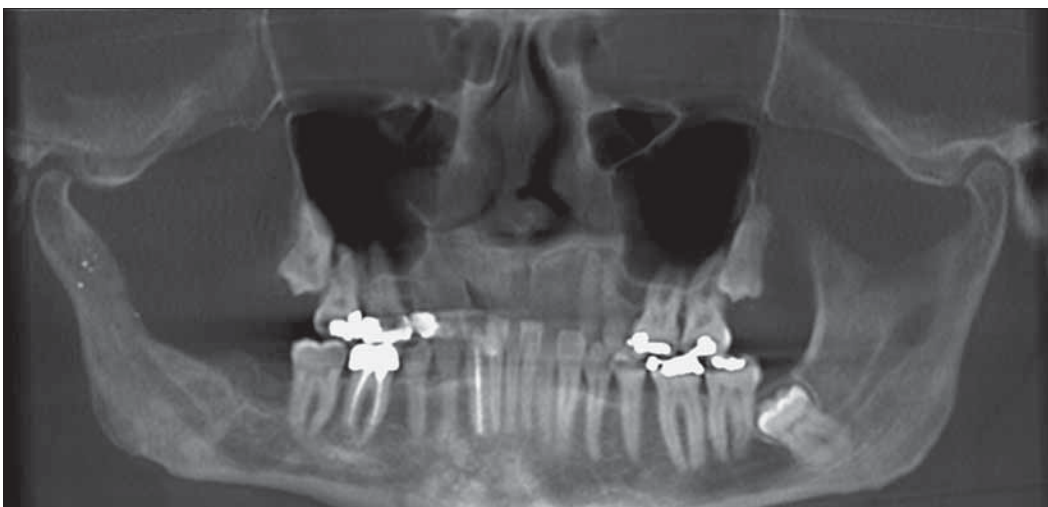


Abb. 17 DVT vom 17.3.2011

Rezidiv 28 Jahre und ein drittes Rezidiv 31 Jahre nach der Erstoperation. Der Fall Nr. 3 zeigte das erste Rezidiv 9 Jahre und das zweite Rezidiv 18 Jahre nach der Erstoperation.

In der Literatur gibt es einige Studien, welche über den Zeitraum der Rezidiventstehung berichten. Laut vielen Autoren treten Rezidive am häufigsten innerhalb der ersten fünf Jahre

nach der ersten Operation auf (WOOLGAR ET AL. 1987, EL HAJJ & ANNEROTH 1996, CHAPPELLE ET AL. 2004, STOELINGA 2005, TOLSTUNOV & TREASURE 2008, PITAK-ARNNOP ET AL. 2009).

Crowley et al. führten eine retrospektive Studie im Zeitraum von 1970 bis 1989 durch. Es wurden insgesamt 449 Keratozysten bezüglich Lokalisation und Rezidivhäufigkeit beobachtet.

Von den 449 Keratozysten waren 86,2% vom parakeratinisierenden Typ, nach neuer Bezeichnung keratozystische odontogene Tumore (KZOT), 12,2% waren vom orthokeratinisierenden Typ, nach neuer Bezeichnung odontogene Zysten und 1,6% waren Mischformen. Von 387 KZOT mussten 112 KZOT wegen fehlender Angaben ausgeschlossen werden. Die Rezidivrate der verbleibenden 275 KZOT betrug 42,6%. Die Rezidive traten im Durchschnitt nach 6,7 Jahren auf. Zudem rezidierten 25% aller KZOT 9 oder mehr Jahre nach der Erstbehandlung. In einem Fall rezidierte ein KZOT 41 Jahre nach der Erstoperation (CROWLEY ET AL. 1992)! Ähnliche Fälle von Spätrezidiven wurden in Studien von Gonzalez-Alva und Pitak-Arnnop beschrieben.

Bei einer Studie von Gonzalez-Alva et al. rezidierte bei einem Patientenfall ein KZOT 23 Jahre nach der Erstoperation (GONZALEZ-ALVA ET AL. 2008) und bei Pitak-Arnnop bei einem Fall nach 15 und bei zwei weiteren Fällen nach 19 und 23 Jahren (PITAK-ARNNOP ET AL. 2009).

Voorsmit befasste sich mit der Theorie der Rezidiventstehung von KZOT und kam zu folgenden möglichen Erklärungen:

- 1) Es handelte sich um einen persistierenden KZOT nach unvollständiger ENUKLEATION.
- 2) Ein rezidivierender KZOT entstand von Tochterzysten aus der Zystenwand des ursprünglichen KZOT oder den umliegenden Geweben.
- 3) Es lag ein de novo sich entwickelnder KZOT von der Basalzellschicht des oralen Epithels vor (VOORSMIT 1985).

Die Literaturrecherche über die beste Therapieform des KZOT ergibt verschiedene Behandlungsvorschläge. Einerseits gilt es, den KZOT zu eliminieren und eine Rezidivfreiheit anzustreben, andererseits sollte die Patientenmorbidity möglichst gering sein.

Pogrel und Jordan untersuchten die Rezidivrate von 10 KZOT nach durchgeführten Marsupialisationen (Zystostomien). Die Follow-up-Periode lag zwischen 1,8 und 4,8 Jahren. Alle 10 KZOT zeigten eine komplette Remission, und das Zystenepithel wurde durch orales Mucosaepithel ersetzt. Die Rezidivrate nach einer Marsupialisation (Zystostomie) betrug 0% (POGREL & JORDAN 2004). Nach Ninomiya et al. führt eine Marsupialisation zu einer Verhinderung der Expression von Interleukin-1 α , welches für die epitheliale Zellproliferation beim KZOT verantwortlich ist. Diese Erkenntnis erklärt die Reduktion der Grösse des KZOT nach durchgeführter Marsupialisation (NINOMIYA ET AL. 2002).

Die 0%-Rezidivrate nach Marsupialisation ist jedoch kritisch zu betrachten, da die Follow-up-Periode nur zwischen 1,8 und 4,8 Jahren lag. 2 Jahre später korrigierte Pogrel seine Behandlungsempfehlung. Nachdem eine Gruppe von 42 KZOT-Patienten mit Marsupialisation therapiert wurden und die längste Follow-up-Periode 5 Jahre betrug, zeigten sich bei 5 Patienten Rezidive. Die Rezidivrate lag zu diesem Zeitpunkt bei 12%, könnte sich aber noch weiter erhöhen. Dementsprechend wurde das Therapiekonzept geändert. Nach erfolgter Marsupialisation und deutlicher Grössenreduktion des KZOT erfolgte eine Curettage mit nachfolgender Anwendung von flüssigem Stickstoff (POGREL 2006).

Voorsmit analysierte die Wirkung von Carnoyscher Lösung an verschiedenen Geweben. Die Carnoysche Lösung setzt sich aus Alkohol (6 ml), Chloroform (3 ml), Eisessigsäure (1 ml) und Eisenchlorid (1 g) zusammen. Die Eindringtiefe von Carnoyscher Lösung nach 5 Minuten betrug bei der Mucosa 0,51 mm, bei der Zystenwand 0,75 mm, beim Knochen 1,54 mm und beim neurovaskulären Faserbündel 0,15 mm. Zudem wurde eine Studie an 101 operierten KZOT durchgeführt. Bei 51 KZOT wurde eine alleinige ENUKLEATION (Zystektomie) durchgeführt,

und bei 50 KZOT wurden vorgängig Carnoysche Lösung in die Zystenhöhle eingebracht und anschliessend eine ENUKLEATION mit Exzision der darüberliegenden Mucosa durchgeführt. Die Rezidivrate betrug bei der alleinigen ENUKLEATION 13,7% (Follow-up 13,3 Jahre) und bei der ENUKLEATION mit Carnoyscher Lösung 0% (Follow-up 7,4 Jahre) (VOORSMIT 1985).

Die ENUKLEATION mit zusätzlicher Anwendung von Carnoyscher Lösung wird auch von Stoeltinga empfohlen. Anhand von histologischen Schnitten von KZOT wurden Tochterzysten in der darüberliegenden Mucosa entdeckt. Deshalb sollte bei der ENUKLEATION eine Exzision der darüberliegenden Mucosa erfolgen (STOELINGA 2005).

Gosau et al. führten eine retrospektive Studie an 36 operierten KZOT durch. Die Follow-up-Periode betrug 2 bis 10 Jahre. Bei 22 KZOT wurde eine alleinige ENUKLEATION durchgeführt. Die Rezidivrate betrug 50%. Bei 14 KZOT wurde vorgängig zur ENUKLEATION für 3 Minuten Carnoysche Lösung in die Kavität appliziert, und anschliessend wurde der KZOT enukleiert. Die Rezidivrate betrug 14,3%. Daher empfehlen Gosau et al. bei der Therapie des KZOT die ENUKLEATION in Kombination mit Carnoyscher Lösung (GOSAU ET AL. 2010).

Die Rezidivrate von KZOT nach einer alleinigen ENUKLEATION wurde in einer Studie von Pitak-Arnnop et al. analysiert. Von 120 operierten KZOT rezidierten 26%. Die Follow-Up-Periode betrug 1,5 bis 12,5 Jahre. Pitak-Arnnop et al. empfehlen eine ENUKLEATION des KZOT möglichst in einem Stück. Anschliessend sollte ein «wait and see»-Protokoll durchgeführt werden. Die Anwendung von Carnoyscher Lösung wurde wegen möglicher Schädigung von angrenzendem Gewebe und Nerven und allfälliger systemischen Schäden nicht empfohlen (PITAK-ARNNOP ET AL. 2009).

Zecha et al. untersuchten die Rezidivrate bei der konservativen Therapie des KZOT ohne adjuvante Therapien. Es wurden 68 Patientenfälle ausgewertet. Eine Therapiemethode war die alleinige ENUKLEATION (58 Fälle). Die andere Therapiemethode bestand in der Marsupialisation (10 Fälle). Nach der alleinigen ENUKLEATION betrug die Rezidivrate 20,7% (durchschnittl. Follow-up-Periode von 4 Jahren), bei der Marsupialisation betrug die Rezidivrate 40% (durchschnittl. Follow-up-Periode von 5 Jahren). Die hohe Rezidivrate bei der Marsupialisation könnte laut Zecha et al. in der ausserordentlichen Grösse dieser KZOT-Fälle oder des biologischen Verhaltens erklärt werden (ZECHA ET AL. 2010).

Chapelle et al. berichteten über ihre Erfahrungen mit Behandlungen von Ameloblastomen und KZOT. Dabei wurden die zystischen Läsionen in drei Gruppen eingeteilt:

- Gruppe 1: unilokuläre zystische Läsionen der Maxilla und des Corpus mandibulae
- Gruppe 2: unilokuläre zystische Läsionen des Angulus u. Ramus mandibulae
- Gruppe 3: multilokuläre zystische Läsionen

Es wurden drei verschiedene «decision trees» zusammengestellt. Für den KZOT der Gruppe 1 wurde die alleinige ENUKLEATION und ein «wait and see»-Protokoll empfohlen. Für den KZOT der Gruppe 2 wurde die ENUKLEATION mit Exzision der darüberliegenden Mucosa sowie die Anwendung von Carnoyscher Lösung oder flüssigem Stickstoff empfohlen. Für die KZOT der Gruppe 3 wurde nach einer vorgängigen Aspirationsbiopsie das gleiche Vorgehen wie bei der Gruppe 2 empfohlen (CHAPELLE ET AL. 2004).

Ein Vergleich der verschiedenen Therapiemethoden des KZOT und der Rezidivhäufigkeiten ist schwierig. Die Follow-up-Perio-

den sind von Studie zu Studie unterschiedlich. Bei der Anzahl der untersuchten KZOT findet man ebenso grosse Unterschiede. Zudem haben die meisten Studien die orthokeratinisierenden Keratozysten, welche als odontogene Zysten bezeichnet werden, nicht vom KZOT ausgeschlossen. Somit liegt die eigentliche Rezidivrate des KZOT vermutlich noch höher.

Die Rezidivhäufigkeit eines KZOT hängt nicht nur von der chirurgischen Methode, sondern auch von der Natur der Läsion ab (GONZALEZ ALVA ET AL. 2008).

Zahlreiche Studien haben die Ausbildung von proliferativen und antiproliferativen Markern wie p53, Ki-67, PCNA, Bcl-2 und Bax in Bezug auf das biologische Potenzial der Läsion untersucht (SHEAR 2002). Kuroyanagi et al. beobachteten in ihren Studien, dass die Expression des Proteins Ki-67 im KZOT zum Zeitpunkt der Diagnose für das weitere chirurgische Vorgehen hilfreich sein könnte. Von 32 Patienten mit einem KZOT, welche operiert wurden, entwickelten 4 ein Rezidiv. Von den 4 Patienten mit Rezidiv zeigten 3 Patienten eine hohe Expression des Proteins Ki-67 in den Basalzellen und nur gerade 4 von den 28 rezidivfreien Patienten (der p-Wert lag bei 0,025). KZOT mit hoher Expression von Protein Ki-67 könnten somit mit einer etwas invasiveren Methode therapiert werden. Das Ki-67-Protein könnte somit als prognostischer Marker dienen (KUROYANAGI ET AL. 2009).

Ein Zusammenhang zwischen der Grösse des KZOT und der Rezidivhäufigkeit wurde in der Studie von Gosau et al. (GOSAU ET AL. 2010) beobachtet. Die Autoren berichteten, dass Rezidive bei grösseren KZOT häufiger vorkommen als bei kleineren. Hingegen konnten Kuroyanagi et al. in ihrer Studie keinen Einfluss der Grösse der KZOT auf die Rezidivhäufigkeit sehen (KUROYANAGI ET AL. 2009).

Einige Autoren versuchten, Zusammenhänge zwischen Patienten mit Gorlin-Goltz-Syndrom und Rezidiven sowie zwischen der Lokalisation des KZOT und Rezidiven zu finden.

Shear und Myoung et al. berichteten, dass Rezidive häufiger bei Patienten mit Gorlin-Goltz-Syndrom und bei KZOT der Mandibula auftreten (MYOUNG ET AL. 2001, SHEAR 2002).

Habibi et al. führten eine retrospektive Studie von 10 Jahren über 83 Fälle von operierten KZOT in einer iranischen Bevölkerungsgruppe durch. Die Ergebnisse zeigten, dass Rezidive in der Mandibula häufiger anzutreffen waren als in der Maxilla. Hingegen zeigten Patienten mit Gorlin-Goltz-Syndrom keine höheren Rezidivraten (HABIBI ET AL. 2007).

Tolstunov and Treasure sehen eine Indikation für eine Kieferresektion in folgenden Fällen:

- 1) Wenn ein KZOT trotz Enukleation mit adjuvanter Therapie rezidiert
- 2) Wenn ein KZOT nach Marsupialisation und späterer Enukleation mit adjuvanter Therapie rezidiert
- 3) In Fällen von multilokulären aggressiven KZOT
- 4) In Fällen von multiplen syndromalen oder nicht syndromalen KZOT
- 5) In Fällen von aggressivem, invasivem Wachstum und Zerstörung wichtiger Strukturen (TOLSTUNOV & TREASURE 2008)

In einer Studie von Zhang et al. wurden Methoden der molekularen Therapie von KZOT diskutiert:

Der «Sonic hedgehog»(SHH)-Signalweg spielt eine wichtige Rolle bei der Zahnentwicklung. Das «Patched»(PTCH)-Protein ist der Rezeptor für den SHH-Liganden. Das PTCH-Protein ist ein transmembraner Rezeptor, welcher das «Smoothed»(SMO)-Protein deaktiviert. Die Funktion des SMO-Proteins besteht in der Aktivierung eines Signalweges, welcher für die Zellprolife-

ration verantwortlich ist. Wenn der SHH-Ligand an das PTCH-Protein bindet, wird das SMO-Protein aktiviert, und dies hat zur Folge, dass es zu einer Zellproliferation (beispielsweise Zahnbildung) kommt. Eine abnorme Aktivierung des SHH-Signalweges im Erwachsenenleben führt zu Tumoren. Ein defektes PTCH-Protein kann nicht als Inhibitor für das SMO-Protein funktionieren, und dies führt zu einer abnormen Aktivierung des SHH-Signalweges und zu einer Zellproliferation und Ausbildung eines KZOT. Zhang et al. haben in ihrer Studie drei mögliche Strategien vorgestellt. Strategie 1 wäre das Einschleusen eines PTCH-«wild typ»-Proteins, welches das SMO-Protein blockiert. Strategie 2 wäre das Einbringen von SMO-Protein-Antagonisten. Strategie 3 wäre die Blockade von Transkriptionsfaktoren für den SHH-Signalweg. Die Strategie 2 scheint laut Zhang et al. die beste Methode zu sein. Als Beispiel könnte ein KZOT mit einer intrazystischen Injektion eines SMO-Protein-Antagonisten therapiert werden (ZHANG ET AL. 2006).

In der Klinik für Mund-, Kiefer- und Gesichtschirurgie, Poliklinik für Orale Chirurgie, Zentrum für Zahnmedizin der Universität Zürich, hängt die Therapiemethode von der Grösse des KZOT ab. Bei grossen KZOT wird eine Marsupialisation durchgeführt. Nach erfolgter Grössenreduktion des KZOT wird eine Enukleation mit Anwendung von Carnoyscher Lösung (2×3 min) durchgeführt. Bei Rezidiven wird ein invasiveres Behandlungskonzept, wie einer erneuten Enukleation mit Applikation von Carnoyscher Lösung, einer partiellen Ostektomie oder einer Kieferresektion, favorisiert. Bei der therapeutischen Entscheidung muss aber immer die mit einer invasiveren Behandlung verbundene Morbidität mit berücksichtigt werden. Eine Kontinuitätsresektion kann in der Regel vermieden werden.

Schlussfolgerung

Eine lebenslange Nachsorge von Patienten mit einem KZOT ist notwendig, da Rezidive von KZOT auch nach zehn oder mehr Jahren entstehen können. Das Nachsorgekonzept für den keratozystischen odontogenen Tumor (KZOT) in der Klinik für Mund-, Kiefer- und Gesichtschirurgie, Poliklinik für Orale Chirurgie des ZKM der Universität Zürich, sieht deswegen bei allen Patienten während der ersten zehn Jahre eine jährliche, danach eine zweijährliche klinische Kontrolle und ein Orthopantomogramm vor.

Abstract

Background: Keratocystic odontogenic tumours (KCOT) are benign neoplasia of dentogenic origin and have a high relapse rate. Various invasive treatment methods (decompression, marsupialisation, enucleation, enucleation with adjunctive therapy such as scraping out of the bone cavity, Carnoy's solution or cryotherapy, mandibular resection) have been described for the treatment of KCOT. There is no common opinion on the best kind of treatment. Most of the articles in the literature report on a follow-up period of 5–7 years, but relapses have been described even after longer periods of time.

This article presents 3 cases with late relapses that were treated at the University of Zurich, Center of Dental Medicine, Clinic of Cranio-Maxillofacial Surgery and Clinic for Oral Surgery.

At the time of the initial diagnosis, the patients were 19, 24.5 and 36 years old. In all 3 patients the KCOT was localized in the angulus/ramus mandibula and an impacted wisdom tooth was present in the affected area. Case no. 1 was treated solely

by marsupialisation of the KCOT. In cases no. 2 and 3, the cystic lesion was first marsupialised and later treated by enucleation and application of Carnoy's solution. In case no. 1, a relapse developed 13.5 years after the first operation. In case no. 2, relapses occurred 9, 28 and 31 years after the first operation. In case no. 3, a first relapse appeared 9 years and a second one 18 years after the first operation.

Conclusion: Patients with a KCOT require lifelong aftercare because relapses of KCOTs can arise even after 10 or more years. The aftercare concept at the University of Zurich, Center of Dental Medicine, Clinic of Cranio-Maxillofacial Surgery and Clinic for Oral Surgery therefore consists of a clinical and x-ray (orthopantomogram) follow-up examination every year for the first 10 years and every two years thereafter.

Literatur

- BORNSTEIN M M, FILIPPI A, ALTERMATT H J, LAMBRECHT J T, BUSER D:** The odontogenic keratocyst – odontogenic cyst or benign tumor? *Schweiz Monatsschr Zahnmed* 115(2): 110–128 (2005)
- BRAUER H U, STRAETER J, FOERNZLER A:** Keratozystischer odontogener Tumor. *Die Dentalpraxis – XXVII – 1:* 4–7 (2010)
- CHAPELLE K A, STOELINGA P J, DE WILDE P C, BROUNS J J, VOORSMIT R A:** Rational approach to diagnosis and treatment of ameloblastomas and odontogenic keratocysts. *Br J Oral Maxillofac Surg* 42: 381–390 (2004)
- CROWLEY T E, KAUGARS G E, GUNSOLLEY J C:** Odontogenic keratocysts: a clinical and histologic comparison of the parakeratin and orthokeratin variants. *J Oral Maxillofac Surg*; 50: 22–26 (1992)
- EL HAJJ G, ANNEROTH G:** Odontogenic keratocysts – a retrospective clinical and histologic study. *Int J Oral Maxillofac Surg* 25: 124–129 (1996)
- GONZALEZ-ALVA P, TANAKA A, OKU Y, YOSHIZAWA D, ITOH S, SAKASHITA H:** Keratocystic odontogenic tumor: a retrospective study of 183 cases. *J of Oral Science* 50: 205–212 (2008)
- GOSAU M, DRAENERT F G, MÜLLER S, FRERICH B, BÜRGERS R, REICHERT T E, DRIEMEL O:** Two modifications in the treatment of keratocystic odontogenic tumors (KCOT) and the use of Carnoy's solution (CS) – a retrospective study lasting between 2 and 10 years. *Clin Oral Invest* 14: 27–34 (2009)
- HABIBI A, SAGHRAVANIAN N, HABIBI M, MELLATI E, HABIBI M:** Keratocystic odontogenic tumor: a 10-year retrospective study of 83 cases in an Iranian population. *J Oral Sci.* 49(3): 229–235 (2007)
- KUROYANAGI N, SAKUMA H, MIYASE S, MACHIDA A J, KAETSU A, YOKOI M, MAEDA H, WARNAKULASURIYA S, NAGANO T, SHIMOZATO K:** Prognostic factors for keratocystic odontogenic tumor (odontogenic keratocyst): analysis of the clinico-pathologic and immunohistochemical findings in cysts treated by enucleation. *J Oral Pathol Med* 38: 386–392 (2009)
- MYOUNG H, HONG S P, HONG S D, LEE J I, LIM C Y, CHOUNG P H, LEE J H, CHOI J Y, SEO B M, KIM M J:** Odontogenic keratocyst: Review of 256 cases for recurrence and clinicopathologic parameters. *Oral Surg Oral Med Oral Pathol Oral Radiol Endod* 91: 328 (2001)
- NINOMIYA T, KUBOTA Y, KOJI T, SHIRASUNA K:** Marsupialization inhibits interleukin-1 α expression and epithelial cell proliferation in odontogenic keratocysts. *J Oral Pathol Med* 31: 526–533 (2002)
- PARTSCH C:** Über Kieferzysten. *Deutsche Monatszeitschrift für Zahnheilkunde* 10: 271 (1892)
- PARTSCH C:** Zur Behandlung der Kieferzysten. *Deutsche Monatszeitschrift für Zahnheilkunde* 28: 252 (1910)
- PHILIPSEN H P:** Om keratozystedr (kolesteratomer) and kaeberne. *Tandlaegebladet* 60: 963–971 (1956)
- PITAK-ARNNOP, CHAINE A, OPREAN N, DHANUTHAI K, BERTRAND J C, BERTOLUS C:** Management of odontogenic keratocysts of the jaws: A ten-year experience with 120 consecutive lesions. *J Craniomaxillofac Surg*, doi:10.1016/j.jcms.2009.10.006: 1–7 (2009)
- POGREL M A:** Decompression and marsupialization as a treatment for the odontogenic keratocyst. *Oral Maxillofac Surg Clin N Am* 15: 415 (2003)
- POGREL M A:** Decompression and marsupialization as a definitive treatment for keratocysts – a partial retraction. *Letters to the editor. J Oral Maxillofac Surg* (2006)
- POGREL M A, JORDAN R C K:** Marsupialization as a definitive treatment for the odontogenic keratocyst. *J Oral Maxillofac Surg* 62: 651–655 (2004)
- REICHERT P A, PHILIPSEN H P, SCIUBBA J J:** Die neue WHO-Klassifikation der Tumoren des Kopfes und des Halses. *Mund Kiefer GesichtsChir* 10: 1–2 (2006)
- SCHULTZ C B, PAJAROLA G F, GRÄTZ K W:** Therapie und Verlauf der rezidivierenden odontogenen Keratozyste – Ein Fallbericht. *Schweiz Monatsschr Zahnmed* Vol 115: 6 (2005)
- SHEAR M:** The aggressive nature of the odontogenic keratocyst: is it a benign cystic neoplasm? Part 2. Proliferation and genetic studies. *Oral Oncol* 38: 323–331 (2002)
- STOELINGA P J W:** Etiology and pathogenesis of keratocysts. *Oral Maxillofacial Surg Clin N Am* 15: 317–324 (2003)
- STOELINGA P J W:** The treatment of odontogenic keratocysts by excision of the overlying, attached mucosa, enucleation, and treatment of the bony defect with Carnoy solution. *J Oral Maxillofac Surg*; 63: 1662–1666 (2005)
- TOLSTUNOV L, TREASURE T:** Surgical treatment algorithm for odontogenic keratocyst: combined treatment of odontogenic keratocyst and mandibular defect with marsupialization, enucleation, iliac crest bone graft, and dental implants. *J Oral Maxillofac Surg* 66: 1025–1036 (2008)
- VOORSMIT R A C A:** The incredible keratocyst: A new approach to treatment. *Dtsch Zahnärztl Z* 40, 641–644 (1985)
- WOOLGAR J A, RIPPIN J W, BROWNE R M:** A comparative study of the clinical and histological features of recurrent and non-recurrent odontogenic keratocysts. *J Oral Pathol*, 16: 124–128 (1987)
- ZECHA J A E M, MENDES R A, LINDEBOOM V B, VAN DER WAAL I:** Recurrence rate of keratocystic odontogenic tumor after conservative surgical treatment without adjunctive therapies – A 35-year single institution experience. *Oral Oncology* 46: 740–742 (2010)
- ZHANG L, SUN Z J, ZHAO Y F, BIAN Z, FAN M W, CHEN Z:** Inhibition of SHH signaling pathway: Molecular treatment strategy of odontogenic keratocyst. *Medical Hypotheses* 67, 1242–1244 (2006)