



**University of
Zurich**^{UZH}

**Zurich Open Repository and
Archive**

University of Zurich
Main Library
Strickhofstrasse 39
CH-8057 Zurich
www.zora.uzh.ch

Year: 2012

Nr. 2: Die Behandlung bei Genitaldeszensus

Betschart, C ; Scheiner, D ; Perucchini, D

Abstract: Genitaldeszensus in der zweiten Lebenshälfte ist sehr häufig und kann mit Fremdkörper- oder Senkungsgefühl, Miktions- und Defäkationsstörungen oder sogar mit Ulzerationen einhergehen. Wenn die konservative Behandlung mit Physiotherapie und Pessartherapie ausgeschöpft ist, hat die klassische Deszensuschirurgie ihren Platz. Beim Genitaldeszensus handelt es sich um eine Senkung der vorderen oder hinteren Vaginalwand mit Tiefertreten von Blase oder Rektum (Zysto- oder Rektozele) oder des Apex (Deszensus uteri bzw. Vaginalstumpfdeszensus nach Hysterektomie).

Posted at the Zurich Open Repository and Archive, University of Zurich

ZORA URL: <https://doi.org/10.5167/uzh-74245>

Journal Article

Published Version

Originally published at:

Betschart, C; Scheiner, D; Perucchini, D (2012). Nr. 2: Die Behandlung bei Genitaldeszensus. *Gynäkologie*, (3):34-38.

Nr. 2:

Die Behandlung bei Genitaldeszenus

Genitaldeszenus in der zweiten Lebenshälfte ist sehr häufig und kann mit Fremdkörper- oder Senkungsgefühl, Miktions- und Defäkationsstörungen oder sogar mit Ulzerationen einhergehen. Wenn die konservative Behandlung mit Physiotherapie und Pessartherapie ausgeschöpft ist, hat die klassische Deszenuschirurgie ihren Platz.

Beim Genitaldeszenus handelt es sich um eine Senkung der vorderen oder hinteren Vaginalwand mit Tiefertreten von Blase oder Rektum (Zysto- oder Rektozele) oder des Apex (Deszenus uteri bzw. Vaginalstumpfdeszenus nach Hysterektomie).

Symptome und klinische Befunde

Typische Symptome sind vaginales Druck- oder Fremdkörpergefühl, aber auch Unterbauchbeschwerden, die tagsüber zunehmen und im Liegen bessern.

Vaginale Ulzerationen durch Scheuern an der Unterwäsche können blutigen Fluor verursachen.

Die Zystozele kann zu Blasenentleerungsstörungen mit Restharnbildung führen und auch Drangsymptomatik verursachen. Eine Urininkontinenz kann zusätzlich bestehen, wobei kein ursächlicher Zusammenhang mit der Blasenenkung besteht. Rektozelen wiederum begünstigen Defäkationsbeschwerden und Obstipation (stool outlet obstruction), rektale Schmerzen oder Druckgefühl.

Bei der Zystozele unterscheiden wir zwischen der zentralen Pulsationszystozele (oder Pulsionszystozele) bei zentralem Defekt der endopelvinen Faszie mit verstrichenen Rugae vaginales und erhaltenen lateralen Vaginalsulci und der lateralen Traktionszystozele bei lateralem Defekt am Arcus tendineus mit erhaltenen Rugae und verstrichenen Sulci.

Risikofaktoren für einen Genitaldeszenus sind vaginale Geburten, Schwangerschaft, Alter, Östrogenmangel und chronische Belastung wie chronischer Husten, Adipositas oder chronische Obstipation


(Abbildung 1). Die Lebensqualität bei Genitaldeszenus ist reduziert (1).

Prävalenz und Operationsrisiken

Die Einteilung des Ausmasses eines Genitaldeszenus erfolgt heute nach dem Pelvic-Organ-Prolapse-Quantification-System (POP-Q) der International Continence Society, welches die Stadieneinteilung nach dem Baden-Walker-Halfway-Scoring-System weitgehend ersetzt hat (Tabelle) (2, 3).

Die Prävalenz von Senkungsbeschwerden variiert je nach Studie zwischen 2,9% und 31% (4–7). In der Routinesprechstunde zeigen 24% keinen Deszenus, 38% Grad I, 35% Grad II und 2% Grad III nach POP-Q (8).

Olsen fand ein Risiko von 11%, bis zum Alter von 80 Jahren wegen Deszenus



In einer mehrteiligen Serie stellt das Team

Dr. med. Cornelia Betschart,
Dr. med. David Scheiner und
PD Dr. med. Daniele Perucchini,

Oberärzte am UniversitätsSpital Zürich, wertvolle Hinweise zu urogynäkologischen Themen in der Praxis zusammen.

oder Inkontinenz operiert zu werden (9). Die häufig zitierte Reoperationsrate von 29% wegen Rezidiven dagegen ist gerade im Hinblick auf die aktuelle Diskussion über den Einsatz von alloplastischen Netzen in der Beckenbodenchirurgie und der 2011 herausgegebenen Warnung der FDA kritisch zu betrachten (10). Die hohe Rezidivrate erklärt sich durch den Einbezug von Inkontinenzoperationen, welche 1997 noch mittels Kolposuspension durchgeführt wurden. Zudem ist die Rezidivrate in Studien verschieden definiert: Reoperation wegen Rezidivs und Reoperation wegen Deszenus in einem unberührten Kompartiment werden

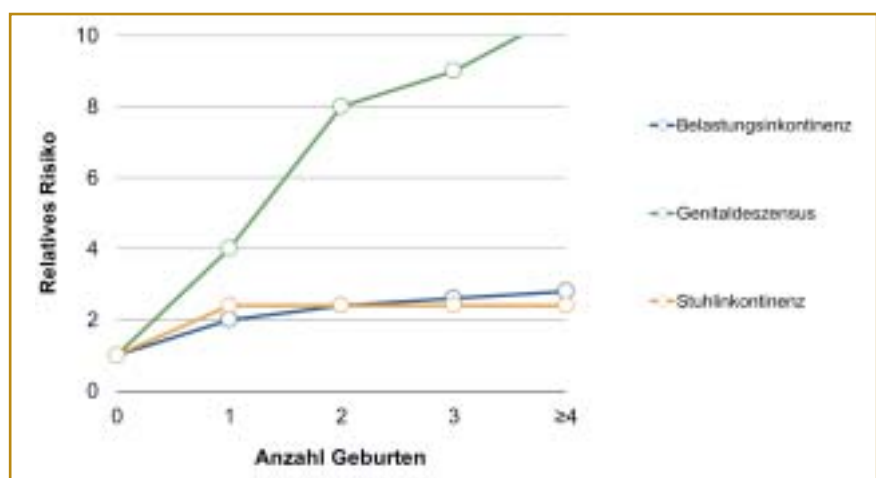


Abbildung 1: Geburt als akutes Trauma (32–34):

Mit der ersten vaginalen Geburt verdoppelt sich das Risiko, im Lauf des Lebens eine Belastungs- oder Stuhlinkontinenz zu entwickeln. Weitere Vaginalgeburten erhöhen das Risiko nicht mehr. Dagegen ist das Risiko, einen Genitaldeszenus zu entwickeln, mit der ersten vaginalen Geburt vervierfacht und steigt mit jeder weiteren vaginalen Geburt an.

teilweise beide als Rezidiveingriff zusammengefasst (11). Die Folgeanalyse der Verlaufsdaten von Olsen nach 5 und 10 Jahren ergab dann eine Rezidivrate von nur noch 13% und 17%, für Zystozelen allein sogar von nur 4,6 % (12–14). In einer anderen Studie lag die Reoperationsrate für Rezidive nach klassischer Diaphragmaplastik nach über vier Jahren bei nur 3,4%, wogegen 12% bereits nach drei Monaten ein anatomisches Rezidiv hatten (15). Auch die Genfer Kollegen fanden nach klassischer Deszensuschirurgie eine Inzidenz von nur 5,1 Reoperationen auf 1000 Frauenjahre und eine kumulative Inzidenz von 5,6% (16).

Konservative Therapiemaßnahmen

Ein symptomatischer Deszensus, der die Patientin in ihrer Lebensqualität stört, sollte behandelt werden. Ob ein Senkungsbefund subjektiv als störend empfunden wird, ist sehr unterschiedlich. Adipösen Patientinnen sei die *Gewichtsreduktion* empfohlen (17). *Beckenbodentraining, ballaststoffreiche Ernährung und Stuhlregulation* zur Vermeidung der Bauchpresse bei chronischer Obstipation können bei leichtem Prolaps ein Fortschreiten der Symptome verringern, wobei es keine Evidenz für Regredienz von Senkungsbefunden nach Beckenbodentraining gibt. Physiotherapie erhöht aber den Tonus der Beckenbodenmuskulatur, welche die Organe des kleinen Beckens trägt und stützt. Weitere allfällige Risikofaktoren wie körperliche (Fehl-)Belastung oder chronische Bronchitis sollen reduziert oder behoben werden.

Pessare

Moderne Pessare bestehen aus dem «weichen», gut verträglichen Silikon (18). Indem sie den Levatorenschenkeln aufsitzen, beheben sie den Genitaldeszensus. Die Indikation zur Pessartherapie umfasst die konservative Therapie und erstreckt sich von der nicht operablen Patientin mit schwerer Komorbidität über Rezidivdeszensus, positiven Kinderwunsch oder Schwangerschaft bis zur Patientin mit Wunsch nach nicht operativer Therapie.

Tabelle:

Einteilung des Genitaldeszensus für Zysto- und Rektozele oder Deszensus uteri respektive Vaginalstumpfdeszensus

Vergleich des Halfway-Scoring-Systems von Baden-Walker mit dem Pelvic-Organ-Prolapse-Quantification-System (POP-Q) nach Bump. Das Halfway-System erlaubt die einfache und rasche visuelle Einteilung, wurde jedoch 1997 durch das POP-Q-System abgelöst. Das POP-Q-System wartet mit einer zentimetergenauen Quantifikation zum objektivierbaren Vergleich auf. Ein Tiefertreten über den Hymenalsaum hinaus wird im deutschsprachigen Raum als Prolaps bezeichnet.

Grad	Baden-Walker Halfway-Scoring-System	Pelvic-Organ-Prolapse-Quantification-System (POP-Q)
0	Kein Deszensus	Kein Deszensus
1	Deszensus bis zur Scheidenmitte	Maximaler Deszensus bis > 1 cm oberhalb des Hymens
2	Deszensus bis zum Hymen	Deszensus 1 cm kranial bis 1 cm kaudal des Hymens (≤ 1 cm kranial bis 1 cm kaudal)
3	Prolaps der halben Vaginallänge über das Hymen hinaus	Deszensus > 1 cm kaudal des Hymens des Introitus, aber höchstens Vaginallänge minus 2 cm
4	Maximaler Prolaps = Totalprolaps, die ganze Vaginallänge deszendiert	Totalprolaps von mindestens Vaginallänge minus 2 cm über das Hymen hinaus

Der Pessareinsatz kann die Zeit bis zur Operation überbrücken. Pessare können diagnostisch im Sinne eines Repositionsversuchs aufzeigen, ob eine larvierte Belastungsinkontinenz besteht, indem durch Aufheben der Harnröhrenabknickung eine Urethrasphinkterinsuffizienz in Erscheinung treten kann. Andererseits kann das Pessar durch dessen externe Obstruktion der Harnröhre eine Inkontinenz verbessern. Der Outcome der Pessaranwendung kann im einzelnen Fall nicht vorausgesagt werden und ist entscheidend für die Patientinnencompliance.

Die Pessartherapie soll möglichst mit einer lokalen Östrogenisierung (z.B. Östriolcreme) kombiniert werden. Damit wird auch eine postmenopausale Genitalatrophie behandelt. Prinzipiell stehen drei Typen zur Verfügung: *Würfel-, Schalen- und Ringpessare* (Abbildung 2). Während Würfelpessare häufig nur tagsüber getragen und von der Patientin selbstständig angewendet werden, können Ring- oder Siebschalenpessare bis zu 6 Wochen belassen werden und eignen sich gerade für betagte Patientinnen.

Störender, durch Anaerobier verursachter Geruch wird mit einer *Clindamycin-*

haltigen Creme angegangen. Die Akzeptanzrate für die Pessartherapie ist mit 73% gut (19). Eine kurze Scheide (< 6 cm) und ein weiter, für vier oder mehr Querfinger durchgängiger Introitus sind Risikofaktoren für den Misserfolg. Auch bei isolierter Rektozele scheinen Pessare durch die auseinandergewichenen Levatorenschenkel nicht ausreichend zu halten. Regelmässige Spekulum-einstellungen und Pessarwechsel sind



Abbildung 2: Pessare: Die heute gebräuchlichen Pessare bestehen in der Regel aus Silikon. Pessare unterscheiden sich in Form und Einsatz. So dienen Würfelpessare, die tagsüber von der Patientin selbstständig eingeführt und vor dem Schlafengehen wieder entfernt werden, der Reposition des Genitaldeszensus. Urethraschalenpessare mit Olive mit ihrer Verstärkung an suburethraler Position können bei gleichzeitig bestehender Belastungsinkontinenz eingesetzt werden.

notwendig, erstmalig nach 3 bis 4 Wochen und im Verlauf alle 6 Wochen. Zeigen sich Druckstellen oder Ulzerationen, sollen die Pessartherapie für einige Tage ausgesetzt und solange Tupferpessare (z.B. Retovaginaltampon) mit grosszügiger Anwendung von Östriolcreme verwendet werden.

Ob Pessar oder Operation angewendet werden, obliegt letztlich der Patientin. Mit den besseren chirurgischen Resultaten und Anästhesieverfahren bei älteren Patientinnen hat die Indikation für ein Pessar als definitive Therapie abgenommen.

Operative Therapie: Deszensuschirurgie

Zur präoperativen Abklärung verweisen wir auf den ersten Artikel unserer Serie (GYNÄKOLOGIE 2012; 2: 34–38). Bei Defäkationsbeschwerden ist die proktologische Abklärung mit Analmanometrie oder Defäkografie zu diskutieren. Die Deszensuschirurgie bezweckt die Rekonstruktion von Topografie und Funktion der Organe des kleinen Beckens durch Wiederherstellung der Faszienstrukturen des Halteapparates von Blase, Genitalorganen und Rektum. In den letzten Jahren hat die Interposition von alloplastischen Netzen (Mesh) Verbreitung gefunden, wird aber derzeit kontrovers diskutiert. Prinzipiell erfolgt die Deszensuschirurgie (20) entweder von vaginal oder von abdominal (bzw. laparoskopisch). Der vaginale Zugang ist naheliegend für Eingriffe an Vulva, Perineum oder Anus, Becken- und Blasenboden, während der abdominale Zugang bei apikalem Deszensus von Uterus oder Scheidenstumpf für dessen Fixierung in der physiologischen Achse ideal ist. Die bei entsprechender Senkung häufig in gleicher Sitzung durchgeführte Hysterektomie kann über alle drei erwähnten Zugangswege erfolgen.

Die Konkretisierung der Operation hängt im Einzelfall von den subjektiven Beschwerden und den objektivierbaren Defekten respektive der Intaktheit der einzelnen Kompartimente ab. So wird ein Uterustotalprolaps mit Zysto- und Rektozele mittels vaginaler Hysterektomie,

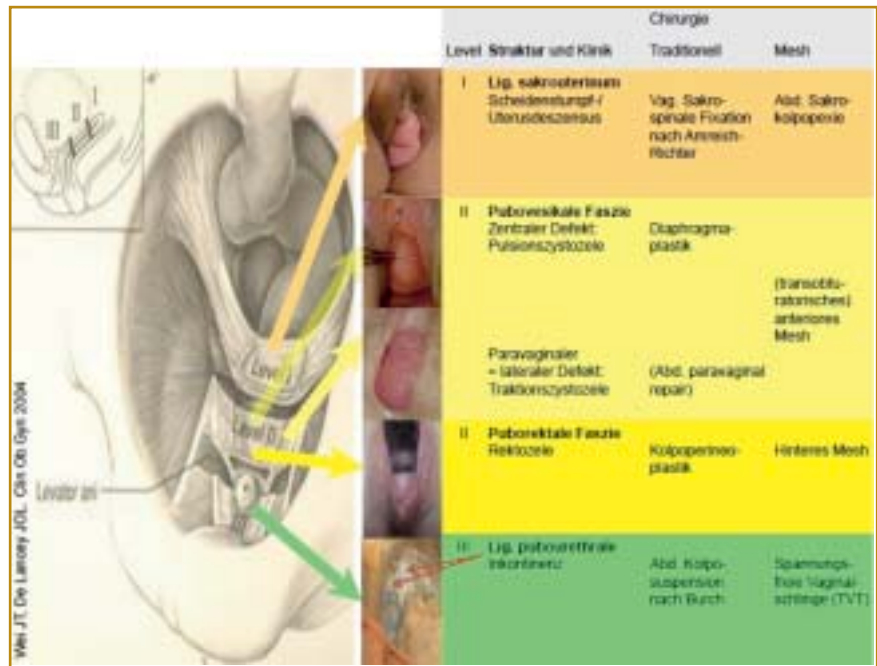


Abbildung 3: Gegenüberstellung von anatomischem Defekt und Chirurgie: Wir führen als Primäreingriff in der Regel die klassische traditionelle «Nadelchirurgie», also ohne Interposition von Fremdmaterial (Gewebeersatz wie Polypropylenetze etc.), durch. Bei Belastungsinkontinenz dagegen hat sich die Einlage eines Bandes (Polypropylen-Mesh) als Goldstandard durchgesetzt. In der Rezidivsituation oder bei jungen, sexuell aktiven Patientinnen führen wir den Deszensuseingriff mit vaginaler Interposition eines Netzes oder als abdominale Sakrokolpopexie durch.

mie, Diaphragma- und Kolpoperineoplastik sowie sakrospinale Fixation behandelt, wogegen eine isolierte Zystozele allein mittels Diaphragmaplastik korrigiert werden kann.

Netze als Gewebeersatz in der Diskussion

Derzeit heftig diskutiert wird der Einsatz von allo- und xenogenen Biomaterialien oder alloplastischen resorbierbaren oder nicht resorbierbaren Netzen als Gewebeersatz in der Korrektur des Genitaldeszensus. Die Rationale dahinter liegt in der Vermeidung der postulierten hohen Rezidivrate nach klassischer Deszensuschirurgie und im Konzept, dass alloplastische, grossporige, monofilamentäre, nicht resorbierbare Polypropylenetze (Amid-Klasse I) einerseits defektes Gewebe analog der Hernienchirurgie überbrücken und andererseits die anatomischen Verhältnisse physiologisch und nachhaltig wiederherstellen. Demgegenüber sollten sich im Verlauf der Jahre Netzerosionen, Shrinking (narbiges Zu-

sammenziehen), Dyspareunie und Folgeoperationen als Schattenseite der Meshchirurgie erweisen, was in der Warnung der FDA an Ärzteschaft und Patientinnen kulminierte (10).

Eine prospektiv randomisierte Doppelblindstudie hinterfragt den Nutzen der Netze. Beim Vergleich eines Meshkits (Prolift) mit traditioneller vaginaler Kolpopexie hinsichtlich objektiver Heilung musste die Studie nach 65 Patientinnen wegen vaginaler Netzerosionen in 16% der Meshgruppe bei einem Follow-up von 9,7 Monaten (2,4–26,7) abgebrochen werden. Rezidivrate (POP-Q > Grad I: Mesh 59%, klassisch 70%; p = 0,28), subjektive Heilung (93% und 100%) und Lebensqualität waren vergleichbar (21). Es stellt sich übrigens die Frage, inwieweit Patientinnen den durch Netze gewonnenen Benefit im Alltag überhaupt bemerken (22).

Operationstechniken

Wir versorgen den Genitaldeszensus im Primärfall mittels Adaptation der kör-

pereigenen Faszi- und Bandstrukturen (klassische Deszensschirurgie) (*Abbildung 3*). Erst beim Rezidiv oder wenn körpereigene Strukturen zur Rekonstruktion zu schwach sind, setzen wir Netze ein.

Die zentrale **Zystozele** wird klassisch mittels quergestellter Fasziennähte (*Diaphragmaplastik*) mit 78% Erfolg korrigiert (23). Beim Rezidiv kann die transvaginale Interposition eines Netzes diskutiert werden. Dieses wird über eine kleine mediane Kolpotomie spannungsfrei zwischen endopelviner Faszie und Vaginalwand eingelegt und an den sakrospinalen Ligamenten und den Foramina obturatoria fixiert (24). Ein neues System kommt ohne Verankerung aus, indem das Mesh nach transvaginaler Einlage mittels eines Pessars über 4 Wochen ans Gewebe ange-drückt wird, bis es durch eingewachsenes Bindegewebe fixiert ist (25). Doch auch hier finden sich nach 2 Jahren in 9,1% Erosionen. Eine randomisierte, kontrollierte Vergleichsstudie zeigte in der Behandlung der Zystozele nach 12 Monaten zwar für Meshkits mit transobturatorischer Fixation (Prolift) eine im Vergleich zur klassischen Technik deutliche höhere anatomische Heilung (POP-Q max. Grad 1: 60,8% bzw. 34,5%), aber auch mehr intraoperative Komplikationen und eine Erosionsrate von 3,2% (26).

Analog zur Zystozele erfolgt die Korrektur der **Rektozele** mittels Faszienrekonstruktion mit mehreren quergestellten Nähten (Erfolg 71–86%). Bei Dammin-suffizienz oder klaffendem Introitus erfolgt die Korrektur als *Kolpoperineoplastik* mit Dammrekonstruktion.

Der **Descensus uteri** kann nach abgeschlossener Familienplanung mittels *vaginaler Hysterektomie* unter Fixation seines Halteapparates am Scheidenstumpf, die Lig. sacrouterina und rotunda, und hohem Peritonealverschluss angegangen werden. Beim Prolaps führen wir zusätzlich die sakrospinale Fixation nach Richter zur Fixation des Scheidenendes durch. Bei Wunsch nach Uteruserhalt kann die abdominale oder laparoskopische Hysterosakropexie mit Netzinterponat diskutiert werden.

Beim **Vaginalstumpfdeszensus** führen wir die sakrospinale Fixation nach Am-

reich-Richter einseitig (rechts) mit 92% Erfolg durch (23, 27). Der Scheidenstumpf wird ans Ligamentum sacrospinale mit zwei bis drei langsam resorbierenden Fäden fixiert. Durch die leichte Achsenabweichung der Scheide nach dorsal und lateral wird das vordere Kompartiment mehr belastet, wodurch sich eine leichte Zystozele ausbilden kann.

Beim **Enterozelen-Repair** wird der peritoneale Bruchsack eröffnet, reseziert und die **Enterozele** durch hohe Peritonealisierung mittels Tabaksbeutelnaht verschlossen. Technisch und bezüglich Rekonvaleszenz deutlich aufwendiger, aber mit sehr guter Erfolgsrate bei geringer Rezidiv- (2%), Dyspareunie- (1%) und Netzerosionsrate (1%), ist die abdominale oder laparoskopische Sakrokolpopexie, weshalb sie als Goldstandard bezeichnet wird (23, 27–29). Hierbei wird der Scheidenstumpf spannungsfrei mithilfe eines Polypropylennetzes ans Os sacrum verbunden. Wir indizieren die abdominale oder laparoskopische (roboterassistierte) Sakrokolpopexie in der Rezidivsituation oder bei jungen, sexuell aktiven Frauen in der Primärsituation.

Intraoperative Komplikationen bei der Deszensschirurgie sind selten. Relevante Blutungen treten in etwa 1% auf. Die seltenen Darm- oder Blasenverletzungen müssen in gleicher Sitzung mittels Naht versorgt werden. Auf den Ureter und dessen Verlauf ist stets zu achten. Postoperative Hämatome werden meist konservativ angegangen. Das Infektrisiko liegt – auch nach vaginaler Netzeinlage – bei etwa 1% (30). Darmentleerungsstörungen nach Sakrokolpopexie hängen vor allem von der Tiefe der Präparation ab, treten in den ersten Monaten in 17% auf und gehen im Verlauf auf 1% hinunter (29). Auch nach hinterer Netzeinlage bei Rektozele sind in 1,2% Defäkationsprobleme beschrieben. Hier können Laxanzien verschrieben werden. Problematischer sind Defektheilungen oder Erosionen nach Netzeinlage in bis zu 11% (31). Hier ist die intensive lokale Östrogenisierung zur Förderung der Epithelialisierung essenziell, wobei letztlich die von Vaginalhaut unbedeckten erodierten Netzstellen, die mit stören-

dem Fluor vaginalis oder bei sexuell aktiven Patientinnen mittels Hispareunie (Dyspareunie des Partners) einhergehen können, in einem neuen Eingriff mit Vaginalhaut überdeckt oder abgetragen werden müssen. De-novo-Dyspareunien werden in 4% bis 13% angegeben: Wir beobachten erfreulicherweise Dyspareunien selten (31). Bei Persistenz ist die Spaltung des Netzes oder dessen Fixationsärmchen zu diskutieren. Rekto- oder vesikovaginale Fisteln sind sehr selten. Bei Operationsende legen wir einen transurethralen Dauerkatheter sowie eine Vaginaltamponade für 1 bis 2 Tage ein. Anschliessend wird der Restharn überwacht. Im seltenen Fall einer persistierenden Blasenentleerungsstörung diskutieren wir den Selbstkatheterismus oder die suprapubische Harnableitung. Postoperativ empfehlen wir ein Hebeverbot und eine Arbeitsunfähigkeit von 4 bis 6 Wochen je nach Tätigkeit.

Zusammenfassung

■ **Die Prävalenz des Genitaleszensus** ist mit 3% bis 30% häufig. Jede zehnte Frau wird deswegen oder wegen Harninkontinenz operiert. Ein störender Genitaleszensus mit Fremdkörper- oder Senkungsgefühl, Miktions- oder Defäkationsstörungen, oder – bedingt durch mechanische Reizung der prolabierte Vaginalwand – mit Ulzerationen sollte unabhängig vom Schweregrad *zunächst konservativ mit Physiotherapie und/oder Pessartherapie mit lokaler Östrogenisierung (Östriolcreme)* angegangen werden.

■ **Erst wenn die konservativen Massnahmen ausgeschöpft** sind oder von der Patientin nicht akzeptiert oder toleriert werden, ein entsprechender Leidensdruck und zwischen Genitaleszensus und den Beschwerden ein Zusammenhang besteht, soll die operative Sanierung indiziert werden.

■ **In der Primärsituation** bevorzugen wir das vaginale «klassische» Vorgehen ohne Einsatz alloplastischer Netze. Die Reoperationsrate nach klassischer Chirurgie ist relativ gering, die Komplikationsrate auch. Zudem

sind wir aufgrund der Komplikationen wie Netzerosion, Schmerzen und Dyspareunie nach transvaginaler Netzeinlage – und nicht erst seit der FDA-Warnung – mit der Netzeinlage zurückhaltend und indizieren diese nach eingehender Diskussion mit der Patientin meist nur beim Rezidiv oder bei schlechten Faszienvhältnissen.

■ **Bei jungen, sexuell aktiven Patientinnen** oder in der Rezidivsituation, insbesondere beim apikalen Defekt, diskutieren wir die abdominale oder laparoskopische (roboterassistierte) Sakrokolpopexie. ■

Dr. med. David Scheiner
(Korrespondenzadresse)
Klinik für Gynäkologie
UniversitätsSpital Zürich
8091 Zürich
E-Mail: david.scheiner@usz.ch

Quellen:

1. Chan SS, Cheung RY, et al.: Symptoms, quality of life, and factors affecting women's treatment decisions regarding pelvic organ prolapse. *Int Urogynecol J.* 2012 DOI: 10.1007/s00192-012-1698-y.
2. Baden WF, Walker TA, Lindsey JH.: The vaginal profile. *Tex Med.* 1968; 64(5): 56–58.
3. Bump RC, Mattiasson A, et al.: The standardization of terminology of female pelvic organ prolapse and pelvic floor dysfunction. *Am J Obstet Gynecol.* 1996; 175(1): 10–17.
4. Nygaard I, Barber MD, et al.: Prevalence of symptomatic pelvic floor disorders in US women. *JAMA.* 2008; 300(11): 1311–16.
5. Tegerstedt G, Maehle-Schmidt M, et al.: Prevalence of symptomatic pelvic organ prolapse in a Swedish population. *Int Urogynecol J Pelvic Floor Dysfunct.* 2005; 16(6): 497–503.
6. Rortveit G, Brown JS, et al.: Symptomatic pelvic organ prolapse: prevalence and risk factors in a population-based, racially diverse cohort. *Obstet Gynecol.* 2007; 109(6): 1396–403.
7. Samuelsson EC, Victor FT, et al.: Signs of genital prolapse in a Swedish population of women 20 to 59 years of age and possible related factors. *Am J Obstet Gynecol.* 1999; 180 (2 Pt 1): 299–305.
8. Swift S, Woodman P, et al.: Pelvic Organ Support Study (POSST): the distribution, clinical definition, and epidemiologic condition of pelvic organ support defects. *Am J Obstet Gynecol.* 2005; 192(3): 795–806.
9. Olsen AL, Smith VJ, et al.: Epidemiology of surgically managed pelvic organ prolapse and urinary incontinence. *Obstet Gynecol.* 1997; 89(4): 501–06.
10. FDA. Urogynecologic Surgical Mesh: Update on the Safety and Effectiveness of Transvaginal Placement for Pelvic Organ Prolapse. 2011; Available from: <http://www.fda.gov/downloads/MedicalDevices/Safety/AlertsandNotices/UCM262760.pdf>.
11. Freeman RM.: Do we really know the outcomes of prolapse surgery? *Maturitas.* 2010; 65(1): 11–14.
12. Clark AL, Gregory T, et al.: Epidemiologic evaluation of reoperation for surgically treated pelvic organ prolapse and urinary incontinence. *Am J Obstet Gynecol.* 2003; 189(5): 1261–67.
13. Denman MA, Gregory WT, et al.: Reoperation 10 years after surgically managed pelvic organ prolapse and urinary incontinence. *Am J Obstet Gynecol.* 2008; 198(5): 555 e1–5.
14. Kapoor DS, Freeman RM.: Reoperation rate following prolapse surgery. *Am J Obstet Gynecol.* 2009; 200(2): e15; author reply e.
15. Kapoor DS, Nemcova M, et al.: Reoperation rate for traditional anterior vaginal repair: analysis of 207 cases with a median 4-year follow-up. *Int Urogynecol J.* 2010; 21(1): 27–31.
16. Dallenbach P, Jungo Nancoz C, et al.: Incidence and risk factors for reoperation of surgically treated pelvic organ prolapse. *Int Urogynecol J.* 2012; 23(1): 35–41.
17. ACOG Practice Bulletin No. 85: Pelvic organ prolapse. *Obstet Gynecol.* 2007; 110(3): 717–29.
18. Anders K.: Devices for continence and prolapse. *BJOG.* 2004; 111 Suppl 1: 61–66.
19. Clemons JL, Aguilar VC.: Risk factors associated with an unsuccessful pessary fitting trial in women with pelvic organ prolapse. *Am J Obstet Gynecol.* 2004; 190(2): 345–50.
20. Tunn R, Riss P, Schaer G.: Operative Therapie des Deszenusus. In: Tunn R, Hanzal E, Perucchini D, editors. *Urogynäkologie in Praxis und Klinik.* 2. Auflage 2010: 245–62.
21. Iglesia CB, Sokol AI, et al.: Vaginal mesh for prolapse: a randomized controlled trial. *Obstet Gynecol.* 2010; 116 (2 Pt 1): 293–303.
22. Ostergard DR.: Evidence-based medicine for polypropylene mesh use compared with native tissue vaginal prolapse repair. *Urology.* 2012; 79(1): 12–14.
23. Baessler K, Reisenauer C. (AWMF-Leitlinie): Descensus genitalis der Frau. Diagnostik und Therapie. AWMF-Leitlinien-Register. 2008(015/006).
24. Debodinance P, Berrocal J, et al.: Changing attitudes on the surgical treatment of urogenital prolapse: birth of the tension-free vaginal mesh. *J Gynecol Obstet Biol Reprod (Paris).* 2004; 33(7): 577–88.
25. Sayer T, Lim J, et al.: Medium-term clinical outcomes following surgical repair for vaginal prolapse with tension-free mesh and vaginal support device. *Int Urogynecol J.* 2012; 23(4): 487–93.
26. Altman D, Vayrynen T, et al.: Anterior colporrhaphy versus transvaginal mesh for pelvic-organ prolapse. *N Engl J Med.* 2011; 364(19): 1826–36.
27. Maher C, Baessler K, et al.: Surgical management of pelvic organ prolapse in women: a short version Cochrane review. *Neurolog Urolyn.* 2008; 27(1): 3–12.
28. Nygaard I, McCreery R, et al.: Abdominal sacrocolpopexy: a comprehensive review. *Obstet Gynecol.* 2004; 104(4): 805–23.
29. Sarlos D, Brandner S, Kots L, Gygyax N, Schaer G.: Laparoscopic sacrocolpopexy for uterine and post-hysterectomy prolapse: anatomical results, quality of life and perioperative outcome—a prospective study with 101 cases. *Int Urogynecol J Pelvic Floor Dysfunct.* 2008; 19(10): 1415–22.
30. Abdel-Fattah M, Ramsay I.: Retrospective multicentre study of the new minimally invasive mesh repair devices for pelvic organ prolapse. *BJOG.* 2008; 115(1): 22–30.
31. Walter JE, Lovatsis D, et al.: Transvaginal mesh procedures for pelvic organ prolapse. *J Obstet Gynaecol Can.* 2011; 33(2): 168–74.
32. Mant J, Painter R, Vessey M.: Epidemiology of genital prolapse: observations from the Oxford Family Planning Association Study. *Br J Obstet Gynaecol.* 1997; 104(5): 579–85.
33. Rortveit G, Daltveit AK, et al.: Urinary incontinence after vaginal delivery or cesarean section. *N Engl J Med.* 2003; 348(10): 900–07.
34. McKinnie V, Swift SE, et al.: The effect of pregnancy and mode of delivery on the prevalence of urinary and fecal incontinence. *Am J Obstet Gynecol.* 2005; 193(2): 512–7; discussion 7–8.