



**University of  
Zurich** <sup>UZH</sup>

**Zurich Open Repository and  
Archive**

University of Zurich  
Main Library  
Strickhofstrasse 39  
CH-8057 Zurich  
[www.zora.uzh.ch](http://www.zora.uzh.ch)

---

Year: 2013

---

## **Vergiftungen mit Knollenblätterpilzen**

Hauffe, Till ; Mayer, Florian ; Kupferschmidt, Hugo

DOI: <https://doi.org/10.1024/1661-8157/a001530>

Posted at the Zurich Open Repository and Archive, University of Zurich

ZORA URL: <https://doi.org/10.5167/uzh-91589>

Journal Article

Accepted Version

Originally published at:

Hauffe, Till; Mayer, Florian; Kupferschmidt, Hugo (2013). Vergiftungen mit Knollenblätterpilzen. *Praxis*, 102(25):1507-1515.

DOI: <https://doi.org/10.1024/1661-8157/a001530>

## Vergiftungen mit Knollenblätterpilzen

### Einleitung

Das Sammeln und Zubereiten von Pilzen ist eine traditionelle, weit verbreitete Freizeitaktivität in Europa. Von den heimischen Pilzarten enthalten nur etwa 35 Arten Amatoxine(1), allerdings werden 90% aller Todesfälle durch Pilzvergiftungen mit dem Verzehr von *Amanita phalloides* in Verbindung gebracht.

Dieser kommt in Laub- und Mischwäldern vor und hat einen olivgrünlichen Hut mit schlankem, zylindrisch-weissem Stiel, der am Boden knollig verdickt ist. Das Fleisch ist fast geruch- und geschmacklos(2).

Zu Vergiftungen kommt es meist durch Unkenntnis oder Verwechslung mit Speisepilzen. Zuerst treten häufig leichte Symptome auf, die mit einer unspezifischen Gastroenteritis verwechselt werden können(1). Aufgrund der hohen Toxizität und der damit verbundenen Letalität und Mortalität ist die sofortige Einleitung einer Therapie bei geringstem Verdacht auf eine Amatoxinvergiftung notwendig.



Abbildung 1 *Amanita phalloides* nach K. Schenk-Jäger, STIZ

### Legende

#### Im Artikel verwendete Abkürzungen

<b>ALT</b>	<b>Alanin-Aminotransferase</b>
<b>AST</b>	<b>Aspartat-Aminotransferase</b>
<b>OATP 1B3</b>	<b>organic anion transporting polypeptide</b>
<b>NTCP</b>	<b>sodium taurocholate co-transporter</b>
<b>NAC</b>	<b>N-Acetylcystein</b>
<b>STIZ</b>	<b>Schweizerisches Toxikologisches Informationszentrum</b>
<b>MARS</b>	<b>Molecular Adsorbent Recirculating System</b>



### Pathogenese

Vergiftungen mit Amatoxinen treten bei den Gattungen Amanita, Galerina und Lepiota auf. Amanita phalloides ist für die Mehrzahl dieser Intoxikationen verantwortlich.

Der Giftigkeit von Amanita phalloides liegen zwei Gruppen von Toxinen zugrunde: Phallotoxine und Amatoxine.

Phallotoxine schädigen direkt die Zellmembran der Enterozyten und sind daher für die Frühsymptome Übelkeit, Erbrechen und Diarrhoe verantwortlich, die bei praktisch allen intoxikierten Patienten auftreten(3). Sie sind zwar hochgradig zelltoxisch, werden aber nicht resorbiert und erreichen daher nicht die Leber(4).

Amatoxine sind bizyklische Octapeptide mit insgesamt neun Untergruppen(3,5). Von den neun verschiedenen Untergruppen wird am ehesten das Alpha-Amatoxin mit der Toxizität in Verbindung gebracht. Amatoxine sind ausserordentlich stabil(3). Auch durch Kochen verlieren sie nicht ihre toxische Wirkung und können auch noch nach längerer Lagerung und sogar nach Tiefkühlen bei -25 °C noch giftig sein(6).

Die letale Giftdosis wird meist mit 0.1 mg/kg definiert, diese Menge kann schon durch Verzehr eines einzigen Pilzes absorbiert werden. Bei Kindern genügt entsprechend weniger. Die Letalität wird in der Literatur zwischen 15 - 20 % bei Erwachsenen und mit 50% bei Kindern angegeben.(2)

Nach Resorption im Magen-Darm-Trakt wird das schwach proteingebundene Amatoxin in die Leber transportiert und dort aktiv von transmembranösen Transportern (organic anion transporting polypeptide OATP 1B3 und sodium taurocholate co-transporter NTCP) in die Hepatozyten aufgenommen(3).

In der Zelle binden Amatoxine an die RNA-Polymerase II, was die intrazelluläre Proteinsynthese hemmt und zur Apoptose der Hepatozyten führt. In der Leber hat dies eine ausgedehnte zentrolobuläre Nekrose zur Folge (4,7).

60% des resorbierten Amanitins wird biliär ausgeschieden und über den enterohepatischen Kreislauf wieder der Leber zugeführt (3,8). Durch die Nekrosen kommt es zur Leberinsuffizienz.

Neben der Leber werden vor allem die Nieren geschädigt: Die nur schwach an Protein gebundenen Toxine werden glomerulär filtriert, weshalb ihre Toxizität zu einer akuten Tubulusnekrose führen kann(9). In Autopsien an Tieren und Menschen wurden darüber hinaus Zellschäden an Pankreas, Nebennieren und Hoden gefunden(10,11).

Amatoxine sind milchgängig, scheinen aber nicht die Plazentabarriere überschreiten zu können. Teratogene Auswirkungen in den ersten 3 Monaten einer Schwangerschaft sind jedoch möglich(12).

Die klinische Manifestation lässt sich in folgende drei Stadien einteilen:

1. Symptomlose Latenzphase: Typischerweise treten erste Symptome mit einer Latenz von mehr als 6 Stunden nach Verzehr der amatoxinhaltigen Pilze auf.
2. Gastrointestinale Phase: Später kommt es zu gastrointestinalen Symptomen wie Bauchkrämpfe, Durchfälle und heftiges Erbrechen. Ein früherer Beginn schließt eine Vergiftung aber keineswegs aus. Die Leberenzyme sind in dieser Phase meist noch normal. Der Flüssigkeitsverlust, verursacht durch die Diarrhoe, kann mit Dehydratation und Elektrolytentgleisungen sowie prärenalem Nierenversagen einhergehen. Nach Sistieren der Durchfälle scheinen sich die Patienten in den folgenden 24-36h zu erholen. Dies ist für Intoxikationen mit Amatoxinen typisch.
3. Hepatorenale Phase: Am zweiten oder dritten Tag nach Pilzkonsum kann es zu einem schweren Leberversagen kommen, das oft von toxischem Nierenversagen begleitet wird. Der Verlust der Leberfunktion manifestiert sich mit Gerinnungsstörungen, die mit Blutungen und disseminierter intravasaler Gerinnung einhergehen können, ebenfalls kann es zu Hypoglykämien und einer Enzephalopathie kommen. Klinisch manifestiert sich zu diesem Zeitpunkt dann häufig ein Ikterus. Der Tod tritt nach 4 – 14 Tagen ein, eine vollständige Erholung ist jedoch möglich (2,7).



## Diagnosekriterien / Ursachen / Differentialdiagnose

### Diagnostik

In der primären Diagnostik ist zunächst eine Identifikation aller potentiell Geschädigten nötig. Das heisst, dass auch asymptomatische „Tischgenossen“, die ein möglicherweise kontaminiertes Gericht genossen haben, identifiziert, überwacht und behandelt werden müssen. Auch ist eine Identifikation der verzehrten Pilze wichtig, um eine eindeutige Zuordnung und spezifische Therapie zu ermöglichen. Als direkter Nachweis einer Intoxikation eignet sich der Nachweis des Amatoxins im Urin, da die Konzentrationen des Toxins dort 100-150-fach höher sind als die im Serum und daher früher quantifiziert werden können(9,13,14).

Das  $\alpha$ -Amanitin kann im Urin bis zu 48 Stunden nach Ingestion nachgewiesen werden(14), wobei die Sensitivität nach 36 Stunden deutlich abnimmt(15).

Der Nachweis von Amatoxinen im Serum ist im klinischen Alltag nicht verfügbar(3).

Die Kombination einer guten Anamnese und klinischen Beurteilung, die als sehr sensitiv gelten, zusammen mit dem sehr spezifischen Toxinnachweis im Urin hat aber eine hohe diagnostische Aussagekraft(16).

Wichtig zu wissen ist, dass der Toxinnachweis in der Schweiz nur am Institut für Klinische Chemie der Universitätsspitäler Zürich, Basel, Genf und dem Ospedale S. Giovanni in Bellinzona möglich ist.

Da der Toxinnachweis erst 12 Stunden nach Nahrungsaufnahme eine zuverlässige Aussagekraft hat, müssen alle potentiellen Patienten (alle Tischgenossen!) solange hospitalisiert und behandelt werden. Neben der Urinuntersuchung sollte primär auch Blut mit folgenden Parametern abgenommen werden: Bilirubin, Transaminasen (AST, ALT), Amylase, Serum-Kreatinin, Na<sup>+</sup> und K<sup>+</sup>. Blutbild und Gerinnungsparameter, vor allem INR/Quick und Faktor V.

In der Aufnahmediagnostik empfiehlt sich auch ein EKG, da es (selten) im Verlauf zur toxischen Myokardschädigung kommen kann.

Zur allgemeinen Verlaufskontrolle müssen natürlich die Nierenretentionsparameter mit Elektrolyten bestimmt werden, da in der hepatorenenalen Phase ein akutes Nierenversagen auftreten kann. Meist kommt es jedoch nach 48 Stunden zu einem Rückgang erhöhter Serumkreatininwerte, wenn die Diarrhoe sistiert und das Flüssigkeitsdefizit ausgeglichen wurde. Nach 48 Stunden können dann Zeichen der Koagulopathie beobachtet werden(17). Die Aminotransferasen steigen schnell an und erreichen nicht selten das 100-fache der Norm, wobei häufig höhere AST- als ALT-Werte beobachtet werden(17).

Im weiteren Verlauf erfolgt eine engmaschige Kontrolle der Lebersyntheseparameter - vor allem im Hinblick darauf, den richtigen Zeitpunkt zur Urgent-Listung für eine Lebertransplantation nicht zu verpassen. Einerseits ist eine Restitutio ad integrum möglich, andererseits können Komplikationen wie Nierenversagen oder Hirnödemen den Transplantationserfolg gefährden(9). Ein einheitliches Vorgehen existiert hier nicht, da es keine speziellen Transplantationskriterien für Leberversagen bei Amatoxin-Intoxikationen gibt. Die am häufigsten verwendeten Kriterien für eine Lebertransplantation sind die King's College Kriterien(18). Diese Kriterien beinhalten die Prothrombinzeit, das Alter, Ätiologie, Zeit bis zum Beginn von Ikterus und Enzephalopathie und die Bilirubinkonzentration. Diese Kriterien können jedoch nicht einfach auf eine Amatoxinvergiftung übertragen werden(3): Zum einen hat die in den Kriterien geforderte Enzephalopathie meist einen langsamen Verlauf(19), so dass die Entscheidung zur Lebertransplantation unter Umständen verzögert wird(9). Zum anderen ist eine Amatoxinvergiftung als Auslöser im Kriterienkatalog nicht enthalten.

Ganzert et al. konnten in einer retrospektiven Analyse grosser Fallserien von Amatoxinvergiftungen zeigen, dass die besten Mortalitätsprädiktoren der Prothrombinindex  $< 25\%$  in Verbindung mit einem Serum-Kreatinin  $> 106\mu\text{mol/l}$  am dritten Tag nach Verzehr waren(20). Auch wenn keine eindeutigen Kriterien existieren, ist ein Monitoring vor allem der Gerinnung, des Enzephalopathie-Grades und der Leberwerte sinnvoll zur Entscheidungsfindung und Planung einer Lebertransplantation.(9,20)



## Therapie / Prognose / Prävention

Die Empfehlungen zur Therapie einer Amatoxin-Vergiftung beziehen sich meist auf Beobachtungsstudien und Fallberichte. Neben allgemeinen supportiven Massnahmen wie Dekontamination und Therapie von weiteren Komplikationen, insbesondere des Leberversagens, besteht die Therapie aus der Gabe des Antidots Silibinin.

Nach der Erstversorgung sollte sobald wie möglich ein regionales oder nationales Vergiftungszentrum kontaktiert werden. In der Schweiz ist dies das Schweizerische Toxikologische Informationszentrum (Notfall-Telefonnummer: 145). Der Patient sollte intensiv überwacht werden und bei schwerer Leberschädigung sollte eine Lebertransplantation erwogen werden.

### 1. Supportive Therapie

Meist besteht ein hoher Flüssigkeitsbedarf in Folge von ausgeprägten Durchfällen und Erbrechen in der gastrointestinalen Phase. Daher ist eine ausreichende Volumensubstitution notwendig. Ebenfalls werden Elektrolytverschiebungen ausgeglichen. Sofern bereits eine Lebersynthesestörung besteht, müssen Hypoglykämie, Koagulopathie, metabolische Azidose und hepatische Enzephalopathie behandelt werden.(2,20)

### 2. Dekontamination

Bei hohem Verdacht auf eine Amtoxinvergiftung wird eine Magenspülung in der Latenzphase und bei Verdacht auf verbleibende Pilzreste in der gastrointestinalen Phase empfohlen(2).

Wache Patienten mit erhaltenen Schutzreflexen sollten Aktivkohle erhalten. Wegen der enterohepatischen Zirkulation des Amatoxins sollte die Aktivkohle in wiederholten Dosen gegeben werden, um die Reabsorption zu unterbrechen(9).

Aktivkohle sollte in hohen Dosen von 0.5g/kg (max. 50g) alle 4 Stunden gegeben und bis vier Tage nach Kontakt fortgeführt werden. Die optimale Wirkung wird erzielt, wenn die Therapie innerhalb von 24h nach Ingestion begonnen wird. Bei Erbrechen sollten kleinere, dafür häufigere Gaben oder eine kontinuierliche Applikation mittels Duodenalsonde probiert werden. Hier kann auch ein Absaugen der Galle zur sekundären Dekontamination sinnvoll sein.(2)

Bei Ileus, Perforationen oder fehlenden Schutzreflexen sollte keine Aktivkohle gegeben werden. Das Induzieren von Erbrechen wird nicht mehr empfohlen. Ausnahmen davon können Vergiftungen bei Kindern sein, bei denen eine zeitnahe medizinische Versorgung nicht möglich ist(3). Eine ausreichende Diurese sollte aufrechterhalten werden, jedoch hat eine forcierte Diurese mittels Schleifendiuretika in Studien keinen Effekt auf die Elimination des Amatoxins gezeigt(14).

Die Studienlage bezüglich Hämodialyse und anderer extrakorporaler Dekontaminationssysteme, beispielsweise Molecular Adsorbent Recirculating System (MARS) ist uneinheitlich(3,9,21) - hierzu gibt es keine eindeutigen Empfehlungen. MARS eignet sich eventuell zur Überbrückung bis zu einer Lebertransplantation(21).

### 3. Spezifische Therapie

#### a. Amatoxin-Aufnahme-Hemmer (Silibinin)

Der Extrakt der Mariendistelsamen *Silybum marianum* hemmt die Aufnahme von Amatoxin in die Hepatozyten über eine kompetitive Hemmung von transmembranösen Transportern (organic anion transporting polypeptide OATP 1B3 und sodium taurocholate co-transporter NTCP). Ebenfalls sind intrazelluläre Effekte über eine Stimulation der RNA Polymerase I, anitoxdiative Effekte und eine Hemmung der TNF- $\alpha$  Ausschüttung, die eine antientzündliche Komponente vermuten lassen, beschrieben worden.(9,22)

In Reviews konnten eine Mortalitätssenkung und eine reduzierte Häufigkeit von Lebertransplantationen gezeigt werden(9). Es wird ein Beginn sobald wie möglich nach Ingestion empfohlen(22).

Silibinin wird intravenös verabreicht, wobei eine Tagesdosis von 20mg/kg Körpergewicht, verteilt auf 4 Dosen à 5mg/kg von jeweils 2 Stunden Dauer empfohlen wird.(2) Die Therapiedauer beträgt bis zu 6 Tage. Nebenwirkungen sind selten, es werden Übelkeit, Magen- und Glieder- und Kopfschmerzen sowie Juckreiz beschrieben. Teilweise tritt auch eine Hautrötung auf.(22,23)

b. Antioxidative Therapie

Eine antioxidative Therapie mit N-Acetylcystein (NAC) wird wie bei einer Paracetamolvergiftung empfohlen(2). Zwar konnte in Tierexperimenten kein Effekt auf die Hepatotoxizität von Amatoxinen nachgewiesen werden(24), dennoch wird die Gabe aufgrund des möglichen hepatoprotektiven Effektes durch seine antioxidative Wirkung in Verbindung mit einem geringen Nebenwirkungsprofil empfohlen(1). Aufgrund möglicher anaphylaktoider Reaktionen ist Vorsicht bei zu schneller Infusion geboten(25). NAC sollte in einer Initialdosis von 150mg/kg iv über 15-60 Minuten gegeben werden, gefolgt von einem Schema von 50mg/kg über 4 Stunden und 6.25mg/kg/h bis zur Erholung (=Prescott Schema).(2)

**Tabelle 1 Prescott Schema nach (2)**

N Acetylcystein (Fluimucil ®) i.v.		
150mg/kg (70kg = 10.500mg) in 200ml 5% Glukose über 15 min	50mg/kg (70kg = 3500mg) in 500ml 5% Glukose über 4 Stunden	6.25mg/kg/h (70kg = 438mg/h) in in 5% Glukose bis zur Erholung

4. Therapie von Komplikationen

Da ein Leberversagen potentiell möglich ist, sollte bei Verdacht auf eine Amatoxinvergiftung ein Zentrum mit Möglichkeit zur Lebertransplantation kontaktiert werden. In einem Review zur Therapie von 2100 Amatoxinvergiftungen wurde in 1.5% der Fälle eine Lebertransplantation durchgeführt. Die Überlebensrate wird dabei mit 60-80% angegeben.(9)

Wie oben bereits beschrieben, ist das Timing der Lebertransplantation problematisch, da teilweise eine Restitutio ad integrum ohne Transplantation möglich ist. Ebenfalls existieren aufgrund der niedrigen Zahl der Fälle keine exakten Kriterien zur Indikationsstellung und Kriterien, die in anderen Situationen zur Indikationsstellung einer Lebertransplantation benutzt werden, sind nicht vollständig übertragbar(20). In der retrospektiven Studien von Ganzert et al. konnte bei 198 Patienten gezeigt werden, dass die wahrscheinlich besten Prädiktoren eines fatalen Outcomes ein Prothrombinkomplex (Quick) von < 25 % und Kreatinin von > 106µmol/l am dritten Tag nach Verzehr war(20).

Schlussfolgerung:

Zusammenfassend lässt sich die Bedeutung eines raschen Handelns bei Verdacht auf eine Knollenblätterpilzvergiftung unterstreichen. Ebenfalls sollte nicht das Abwarten des Amatoxin-Nachweises im Urin die Therapie verzögern. Wichtig ist die genaue Anamnese und mögliche Identifikation des verzehrten Pilzes, um eine spezifische Therapie einleiten zu können. Eine Restitutio ad integrum ist möglich und umso wahrscheinlicher, je früher eine spezifische Therapie begonnen wird.

## Fallbericht Amatoxinvergiftungen



### Anamnese des/der Patienten/in

Im Oktober 2012 stellte sich ein Patient auf der interdisziplinären Notaufnahme eines Zentrumspitals vor mit einer Durchfallepisode, die circa 10 Stunden, nachdem er einen im Vorgarten gefundenen Pilz gegessen hat, begann. Der Pilz sei weiss, mit einem champignonartigen

### Weg zur Diagnose/Kommentar

Saison des A. phalloides ist August bis Oktober. Eigentlich ist ein olivgrünlicher Kopf beschrieben, wobei auch weisse giftige A. spp. beschrieben sind. Das Fleisch ist geruch- und geschmacklos.

Kopf gewesen. Ein spezieller Geruch oder Geschmack des Pilzes ist dem Patienten nicht aufgefallen.  
Neben wässrigen Durchfällen beklagte er krampfartige Bauchschmerzen und schwallartiges Erbrechen. Circa 12 Stunden nach Vorstellung auf der Notfallstation hatten sich die Symptome bereits leicht gebessert.

**Befunde des/der Patienten/in** **Weg zur Diagnose/Kommentar**

**Status**  
Klinisch präsentierte sich ein exsikkiertes aber kreislaufstabiler Patient in reduziertem Allgemeinzustand. Fieber bestand nicht. Auffallend waren ein Sklerenikterus und eine gelblich tingierte Hautfarbe.

**Aktuelle Therapie**  
keine

**Routinelabor**  
Im Labor lagen bei Erstkontakt ein erhöhtes Bilirubin und leichte Lymphopenie bei ansonsten normaler Gerinnung und normalem Blutbild sowie normalen Leber- und Nierenwerten vor.  
**Bilirubin total 39 µmol/l (<21) ↑, Lymphozyten 1.14 G/l (1.50-4.00) ↑** Transaminasen normal (AST 45 U/l, ALT 45 U/l).

**Weitere Befunde**  
Sonographie: Sonographisch fand sich initial ein Normalbefund ohne Hinweise auf eine Leberzirrhose.

**Erweitertes Labor**  
Amatoxin im Urin: positiv

Der Pilz konnte nicht mehr identifiziert werden. Da insbesondere der klinische Verlauf (Latenzzeit) eine Intoxikation mit Amatoxin möglich machte, wurde das Amatoxin im Urin bestimmt und eine sofortige Therapie eingeleitet.

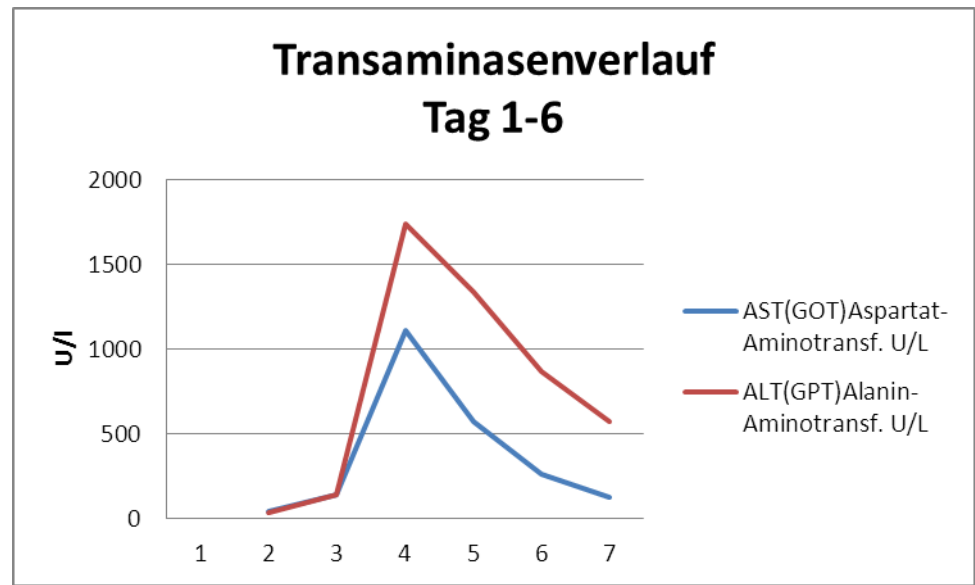


Abbildung 2 Transaminasenverlauf

**Therapie des/der Patienten/in**  
Es wurde eine sofortige Therapie eingeleitet.

Diese bestand aus der Gabe von Silibinin (Legalon<sup>®</sup>), parenteraler Flüssigkeitssubstitution, oraler Aktivkohlegabe und Infusion von NAC (Fluimucil) nach einem körperrgewichtsadaptierten Schema. Im Verlauf kam es nach circa 36 Stunden zu einem deutlichen Transaminasenanstieg (**AST 1114 U/l, ALT 1739 U/l**) sowie Anstieg des Bilirubins auf **92 µmol/l**. Der Faktor V war normal mit 63%.

Die Gerinnungsparameter, insbesondere Faktor V, wurden weiterhin engmaschig kontrolliert. Der Patient wurde für eine Lebertransplantation gelistet und wäre im Fall einer Leberinsuffizienz für eine super-urgent Lebertransplantation vorgesehen. Dazu kam es nicht:

Im Verlauf fielen die Transaminasen ab, nach 36 Stunden konnte bereits kein Amatoxin mehr im Urin nachgewiesen werden. Die Therapie mit Fluimucil und Silibinin wurde daraufhin eingestellt. Der Patient erholte sich rasch und konnte nach Hause entlassen werden.

## Literaturverzeichnis

1. Schenk-Jaeger KM, Rauber-Lüthy C, Bodmer M, Kupferschmidt H, Kullak-Ublick G a, Ceschi A. Mushroom poisoning: a study on circumstances of exposure and patterns of toxicity. *Eur. J. Intern. Med.* European Federation of Internal Medicine.; 2012 Jun;23(4):e85–91.
2. Schenk K, Reichert C, Schweizerisches Toxikologisches Informationszentrum. Vergiftungen mit Knollenblätterpilzen (*Amanita phalloides*) [Internet]. 2010. Available from: [www.toxi.ch](http://www.toxi.ch)
3. Santi L, Maggioli C, Mastroroberto M, Tufoni M, Napoli L, Caraceni P. Acute Liver Failure Caused by *Amanita phalloides* Poisoning. *Int. J. Hepatol.* 2012 Jan;2012:487480.
4. Broussard CN, Aggarwal A, Lacey SR, Post AB, Gramlich T, Henderson JM, et al. Mushroom poisoning[mdash]from diarrhea to liver transplantation. *Am J Gastroenterol.* The American College of Gastroenterology; 2001 Nov;96(11):3195–8.
5. Vetter J. Toxins of *Amanita phalloides*. *Toxicon.* 1998 Jan;36(1):13–24.
6. Himmelmann a, Mang G, Schnorf-Huber S. Lethal ingestion of stored *Amanita phalloides* mushrooms. *Swiss Med. Wkly.* 2001 Oct 20;131(41-42):616–7.
7. Berger KJ, Guss D a. Mycotoxins revisited: Part I. *J. Emerg. Med.* 2005 Jan;28(1):53–62.
8. Busi C, Flume L. *Amanita* Toxins in Gastrointestinal Fluid of Patients Poisoned by the Mushroom, *Amanita phalloides*. *N. Engl. J. Med.* Massachusetts Medical Society; 1979 Apr 5;300(14):800.
9. Enjalbert F, Rapior S, Nougier-Soulé J, Guillon S, Amouroux N, Cabot C. Treatment of Amatoxin Poisoning: 20-Year Retrospective Analysis. *Clin. Toxicol.* 2002 Jan;40(6):715–57.
10. Manoguerra A. *Amanita phalloides*—type mushroom poisoning. *Bull. San Diego Reg. Poison Control Cent.* 1982;6:1.
11. Derenzini M, Betts CM, Busi C, Fiume L. Ultrastructural changes in  $\beta$ -cells of pancreatic islets in  $\alpha$ -amanitin-poisoned Mice. *Virchows Arch. B.* Springer-Verlag; 1978;28(1):13–20.
12. Boyer JC, Hernandez F, Estorc J, De La Coussaye JE, Bali JP. Management of maternal *Amanita phalloides* poisoning during the first trimester of pregnancy: a case report and review of the literature. *Clin. Chem.* 2001 May;47(5):971–4.
13. Piqueras J. Hepatotoxic mushroom poisoning: diagnosis and management. *Mycopathologia.* 1989 Mar;105(2):99–110.
14. Jaeger A, Jehl F, Flesch F, Sauder P, Kopferschmitt J. Kinetics of amatoxins in human poisoning: therapeutic implications. *J Toxicol Clin Toxicol.* 1993;31(1):63–80.
15. Parant F, Peltier L, Lardet G, Pulce C, Descotes J, Moulisma M. [Phalloidin syndrome: role of Elisa-based assay for the detection of alpha- and gamma-amanitins in urine. Preliminary results]. *Acta Clin. Belg. Suppl.* 2006 Jan;(1):11–7.
16. Butera R, Locatelli C, Coccini T, Manzo L. Diagnostic accuracy of urinary amanitin in suspected mushroom poisoning: a pilot study. *J Toxicol Clin Toxicol.* 2004;42(6):901–12.
17. Kaplowitz N, DeLeve LD. *Drug-Induced Liver Disease.* Elsevier Science; 2013. p. 621 –623.
18. O’Grady JG, Alexander GJ, Hayllar KM, Williams R. Early indicators of prognosis in fulminant hepatic failure. *Gastroenterology.* 1989 Aug;97(2):439–45.
19. Klein AS, Hart J, Brems JJ, Goldstein L, Lewin K, Busuttill RW. *Amanita* poisoning: treatment and the role of liver transplantation. *Am. J. Med.* 1989 Feb;86(2):187–93.
20. Ganzert M, Felgenhauer N, Zilker T. Indication of liver transplantation following amatoxin intoxication. *J. Hepatol.* 2005 Feb;42(2):202–9.
21. Ward J, Kapadia K, Brush E, Salhanick SD. Amatoxin poisoning: case reports and review of current therapies. *J. Emerg. Med.* Elsevier Ltd; 2013 Jan;44(1):116–21.
22. Mengs U, Pohl R, Mitchell T. Legalon<sup>®</sup> SIL : The Antidote of Choice in Patients with Acute Hepatotoxic- ity from Amatoxin Poisoning. 2012;1964–70.



23. Wellington K, Jarvis B. Silymarin: a review of its clinical properties in the management of hepatic disorders. *BioDrugs*. 2001 Jan;15(7):465–89.
24. Schneider SM, Michelson EA, Vanscoy G. Failure of N-acetylcysteine to reduce alpha amanitin toxicity. *J. Appl. Toxicol.* 1992 Apr;12(2):141–2.
25. Chan TY, Critchley JA. Adverse reactions to intravenous N-acetylcysteine in Chinese patients with paracetamol (acetaminophen) poisoning. *Hum. Exp. Toxicol.* 1994 Aug;13(8):542–4.



## Fragen zu Amatoxin-Vergiftungen

### Hinweise zum Verfassen der MC-Fragen

1. **Fragetypen:** Verwenden Sie nur **Typ-A-Fragen (Einfachauswahl: 5 Antwortmöglichkeiten, nur eine ist richtig.)** und **Zuordnungsfragen mit Einfachzuordnung**
2. Achten Sie darauf, dass die Fragen klar und eindeutig sind.
3. Keine Fangfragen!
4. Es soll nur das im Artikel vermittelte Wissen abgefragt werden.

### Frage 1

In wie viel Prozent der Fälle ist eine Lebertransplantation indiziert?

- a) 10%
- b) 20%
- c) 2%
- d) 5%
- e) 1%

### Frage 2

Wann sollte eine spezifische Therapie begonnen werden?

- a) Bei hochgradigem Verdacht auf eine Amatoxin-Vergiftung auch ohne spezifischen Nachweis
- b) Erst bei Diagnosebestätigung aufgrund des hohen Nebenwirkungspotentials der Therapie
- c) Bei Anstieg der Transaminasen und des Bilirubins
- d) Bei Auftreten von Gerinnungsstörungen
- e) Bei fehlender Besserung nach Gabe von Aktivkohle

### Frage 3

Wie wird eine Amatoxin-Vergiftung bei unklarer Anamnese nachgewiesen?

- a) Nachweis von Amatoxin im Urin
- b) Nachweis von Amatoxin im Blut
- c) Leberpunktion mit Nachweis der typischen Histologie
- d) Klinische Diagnose

### Frage 4

Welches ist der Wirkmechanismus von Silibinin?

- a) Resorptionshemmung im Dünndarm
- b) Hemmung von transmembranösen Transportern der Hepatozyten
- c) Bindung von Amatoxinen im Urin
- d) Membranstabilisierung
- e) Mechanismus ist unbekannt

### Frage 5

Was gehört typischerweise zur Amatoxin-Intoxikation?

- a) Symptomlose Latenzphase, anhaltendes Erbrechen, Durchfälle, Enzephalopathie

- b) Bereits bei ersten Symptomen immer Nachweis erhöhter Leberwerte
- c) Letalität > 50%
- d) Sehstörungen
- e) Delir

### **Autoren**

Till Hauffe, Florian Mayer, Hugo Kupferschmidt

### **Korrespondenzadresse**

Florian Mayer  
UniversitätsSpital Zürich  
Rämistrasse 100  
8091 Zürich  
florianmartin.mayer@usz.ch

### **Bibliographie**

## **Antworten zu den Fragen zu Knollenblätterpilzvergiftungen aus PRAXIS Nr.**

### **Frage 1**

#### **Richtig ist Antwort**

Richtig ist Antwort c

Wir beziehen uns hier auf eines der grössten Reviews, von Enjalbert et al., mit insgesamt 2100 Fällen in einer retrospektiven Studie. Den besten bzw. richtigen Zeitpunkt für eine Lebertransplantation zu bestimmen ist schwierig, da es keine eigenen Kriterien für Leberversagen im Rahmen einer Amatoxin-Intoxikation gibt.

### **Frage 2**

#### **Richtig ist Antwort**

Richtig ist Antwort a.

b) Silibinin hat ein niedriges Nebenwirkungsprofil, weshalb bei hochgradigem Verdacht eine möglichst rasche Therapie begonnen werden sollte.

c) und d) Da es erst nach gesetztem Leberzellschaden zu einer Gerinnungsstörung und einem Transaminasen und Bilirubinanstieg kommt, sollte solange nicht gewartet werden.

e) Der zum Teil fulminante Verlauf verbietet das Warten auf eine Besserung durch Aktivkohle.

### **Frage 3**

#### **Richtig ist Antwort a**

Der Beweis erfolgt über den Nachweis des Amatoxins im Urin. Dieser ist aber erst nach 12 Stunden verlässlich positiv.

b) Zwar kann Amatoxin im Serum prinzipiell nachgewiesen werden, die Konzentrationen sind jedoch 100-150 mal niedriger.

c) Eine Leberpunktion eignet sich nicht zur Diagnose.

d) Die Anamnese mit der typischen Klinik ist therapieentscheidend - der Nachweis gelingt aber nur mit dem Toxinnachweis.

### **Frage 4**

#### **Richtig ist Antwort b**

Silibinin hemmt zum einen die Aufnahme von Amatoxin über die Hepatozyten durch eine kompetitive Hemmung von transmembranösen Transportern. Ebenfalls sind eine Stimulation der RNA I Polymerase und antioxidative Eigenschaften beschrieben.

- a) Durch Aktivkohle wird versucht, Amatoxine zu binden und somit die Ausscheidung des Toxins zu forcieren.
- b) Amatoxin wird renal ausgeschieden, das Aufrechterhalten einer adäquaten Diurese ist daher sinnvoll. Von einer forcierten Diurese wird bei den meist dehydrierten Patienten in der Regel abgesehen
- d) Eine membranstabilisierende Eigenschaft ist nicht bekannt.

### Frage 5

#### Richtig ist Antwort a

Typisch ist ein dreiphasiger Verlauf mit Latenzphase von 5-24 Stunden, gastrointesinaler Phase (12 bis 24 Stunden) und zuletzt hepato-renaler Phase am 2. Und 3. Tag

- c) Die Transaminasen steigen typischerweise in der hepato-renalen Phase, also oft erst nach 12h an.
- d) Sehstörungen können im Rahmen einer Enzephalopathie auftreten, sind aber nicht typisch für eine Amatoxinintoxikation.