



**University of  
Zurich**<sup>UZH</sup>

**Zurich Open Repository and  
Archive**

University of Zurich  
Main Library  
Strickhofstrasse 39  
CH-8057 Zurich  
[www.zora.uzh.ch](http://www.zora.uzh.ch)

---

Year: 2013

---

## **Die Bildgebung des Beckenbodens. Ultraschall und MRI**

Betschart, Cornelia ; Perucchini, Daniele ; Fink, Daniel ; Scheiner, David

Abstract: Beckenbodenpathologien können Grund sein für Genitaldeszenus, Inkontinenz und Blasen-/Darmtlenungsstörungen. Bis anhin basierte das Wissen vor allem auf klinischen Beobachtungen und anatomischen Studien. Ultraschall und MRI bringen neue Möglichkeiten in der Diagnostik und ergänzen die klinische Untersuchung.

Posted at the Zurich Open Repository and Archive, University of Zurich  
ZORA URL: <https://doi.org/10.5167/uzh-91600>  
Journal Article  
Published Version

Originally published at:

Betschart, Cornelia; Perucchini, Daniele; Fink, Daniel; Scheiner, David (2013). Die Bildgebung des Beckenbodens. Ultraschall und MRI. *Gynäkologie*, (5):23-26.

# Die Bildgebung des Beckenbodens

## Ultraschall und MRI

Beckenbodenpathologien können Grund sein für Genitalesdeszensus, Inkontinenz und Blasen-/Darmentleerungsstörungen. Bis anhin basierte das Wissen vor allem auf klinischen Beobachtungen und anatomischen Studien. Ultraschall und MRI bringen neue Möglichkeiten in der Diagnostik und ergänzen die klinische Untersuchung.

CORNELIA BETSCHAT, DANIELE PERUCCHINI, DANIEL FINK, DAVID SCHEINER

Beckenbodenprobleme sind in der älteren Bevölkerungsgruppe häufig und nehmen zu mit der Anzahl der Geburten.

Unser bisheriges Wissen basierte zum grossen Teil auf anatomischen Studien; anatomische Präparate haben aber den Nachteil von fixationsbedingten Artefakten und können damit keinerlei Auskunft über funktionelle Probleme oder Organinteraktionen geben. Ultraschall und MRI geben zusätzlich die Mög-

lichkeit der dynamischen Untersuchung, welche Aussagen sowohl über den Deszensus unter Belastung (Veränderung in Ruhe und Pressen) als auch über die Kontinenzfunktionen von Blase und Darm erlaubt.

### Technische Entwicklung der bildgebenden Verfahren

Der Ultraschall ist in der Medizin 1937 durch den Österreicher Karl Dussik erstmalig verwendet worden. Die damalige Bildgebung bedurfte grosser Transducer und war in der Qualität sehr bescheiden. In den letzten Jahrzehnten wurde die Prozessorgeschwindigkeit erhöht, was die Aufnahme von Volumina erlaubte und zur dreidimensionalen Abbildung von Strukturen führte. Diese Volumina können elektronisch gespeichert und jederzeit evaluiert werden. Im Unterschied zum MRI ist der Ultraschall jedoch untersucherabhängig.

Das dynamische MRI des Beckenbodens wurde erstmals 1991 von Yang und Kollegen vorgestellt. Diese Gruppe hat die Bewegung der Blase, der Vagina und des Rektums relativ zur pubococcygealen Linie beschrieben (1). Die Aussagekraft des MRI war der bisherigen Kolpozystorektografie und Defäkografie überlegen (2).

Die dynamischen MRI werden üblicherweise in liegender Position in einem 1,5-Tesla-Scanner durchgeführt (Abbildung 3). Mittelfeldsysteme mit 0,5-Tesla erlauben die sitzende Position der Patientin, wie sie für das Defäkations-MRI notwendig ist, haben aber eine geringere Auflösung.

### Bildanalyse: die heutigen Möglichkeiten

In der Urogynäkologie kommt die nicht invasive und kostengünstige Ultraschalldiagnostik zur Beantwortung verschiedener Fragestellungen zum Einsatz (Tabelle). Im Beckenboden-MRI können zusätzlich das knöcherne Becken, beispielsweise für die präpartale Pelvimetrie, verschiedene Anteile der Beckenbodenmuskulatur, die Ligamente und teilweise tragende Strukturen

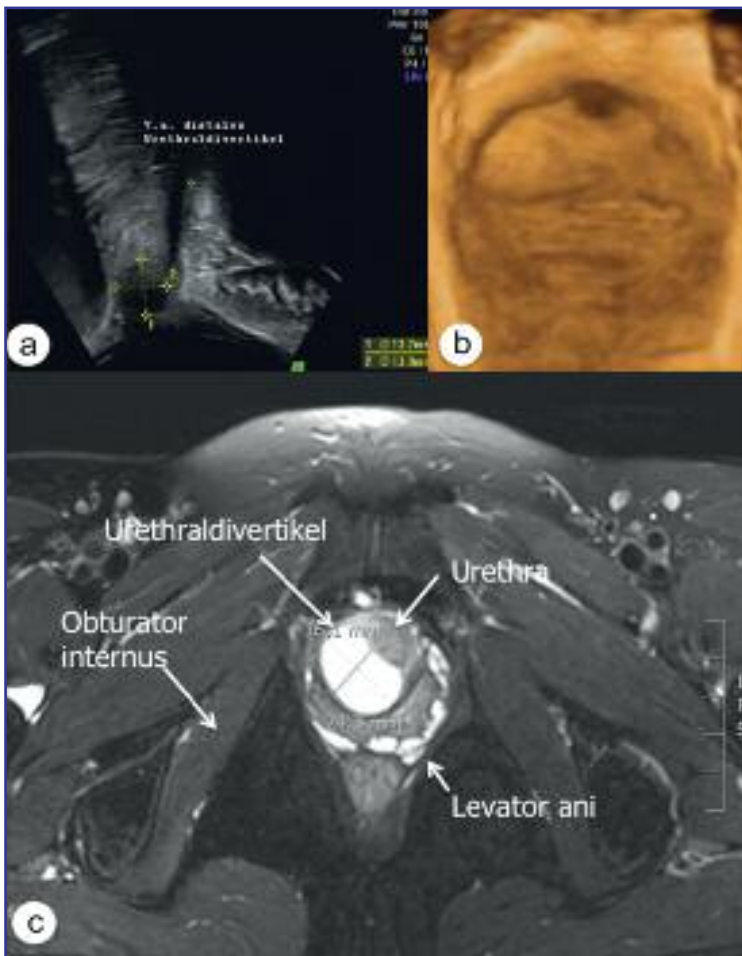


Abbildung 1: (a) Distales Urethraldivertikel im B-Mode-Bild und (b) im entsprechenden 3-D-Bild. (c) Axialer T2-gewichteter Schnitt durch den Beckenboden mit Urethraldivertikel paraurethral rechts.

Tabelle: **Ultraschalldiagnostik in der Urogynäkologie**

Ultraschalldiagnostik für verschiedene Fragestellungen	
In Ruhe	Veränderung bei Valsalvamanöver
Restharmenge	Position des Meatus internus der Blase (Belastungsinkontinenz)
Urethra	Veränderung des Hiatus urogenitalis
Analsphinkter	
Urethraldivertikel (s. Abb. 1)	Darstellung des M. levator ani bzw. Levator-ani-Defekten
Darstellung von synthetischen Schlingen oder Netzen (s. Abb. 2)	Darstellung von Inkontinenzschlingen

wie der Arcus tendineus levator ani und der Arcus tendineus fascia pelvis dargestellt werden. Im dynamischen MRI kann das Ausmass der Beckenbodensenkung zusätzlich bei Einlage eines Blasen- oder Rektalkatheters druckkorreliert erfasst werden. Kearney et al. (3) beschrieb im MRI die Anteile des M. levator ani gemäss Ansatz und Ursprung als Musculus pubococcygeus, der sich aus den Mm. pubovaginalis, puboperinealis und puboanalis zusammen-

setzt, dann den Musculus puborectalis und den M. iliococcygeus. Diese Unterscheidung kommt durch die Analyse von MRI-Bildern auf verschiedenen Ebenen zustande, beginnend bei der Muskulatur auf Höhe des Introitus (Abbildung 3). So können Läsionen spezifisch benannt werden. Das MRI erlaubt sogar die Identifikation der Ligamente: Ligamentum cardinale, sacrouterinum, sacrospinale, sacrotuberale und rotundum. Mit geeigneter Software können diese Strukturen zu einem 3-D-Modell zusammengefügt werden (Abbildung 4). Durch die Analyse dieser Strukturen wurden Erkenntnisse zu Beckenbodenpathologien gefunden, die in der klinischen Untersuchung unerkannt bleiben würden. Auch erlaubt das MRI die Diagnose von geburtsspezifischen Läsionen, welche direkt postpartal bei der Versorgung der Dammrisse nicht entdeckt werden können und später im Leben bei einem nicht unerheblichen Teil der Frauen klinisch Probleme bereiten. Dies wird derzeit jedoch vor allem zu Forschungszwecken praktiziert.

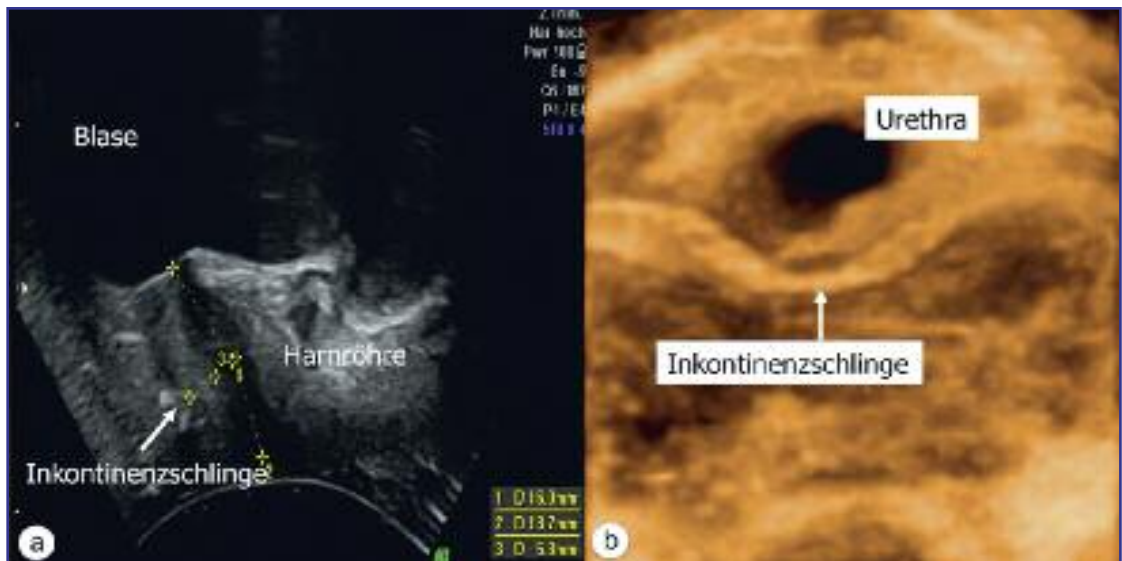


Abbildung 2: (a) Lokalisation der Inkontinenzschlinge im B-Mode-Bild. Schlingenlage in Bezug zur Höhe der Harnröhre (midurethrale Lage), Messung der Entfernung zur Harnröhre und Beschreibung der Form des Bandes (c-shape versus i-shape). (b) Darstellung des Bandes im 3-D-Modus. Verlauf, Kinking und Faltung können so optimal visualisiert werden.

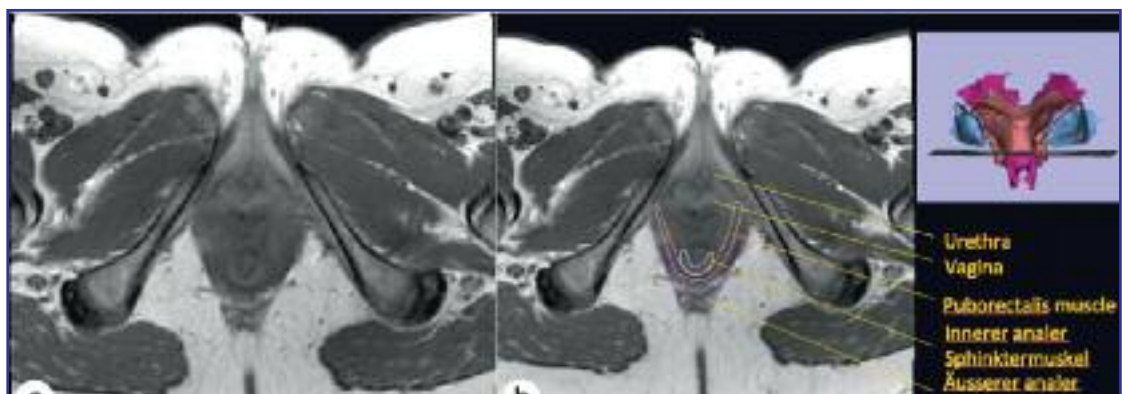


Abbildung 3: (a) Natives, axiales T2-gewichtetes MRI auf Höhe von Introitus und Klitoris. (b) Bezeichnung der Strukturen und Angabe der Höhe des Schnittes im 3-D-Muskelmodell.

**Referenzlinien im MRI**

Zur Quantifizierung des Deszensus im MRI wurden verschiedene Referenzlinien vorgeschlagen (Abbildung 5). Dabei wird die Distanz des Organes vertikal oder senkrecht zur Referenzlinie gemessen.

Bis anhin hat sich noch kein Referenzsystem durchgesetzt. Idealerweise sollte dieses den Deszensus in Richtung Schwerkraft, am besten rechtwinklig (und nicht schräg) zur Prolapslinie messen, und sich an knöchernen Strukturen orientieren, welche sich während des Valsalvamanövers nicht verändern.

Das 2013 vorgeschlagene «Pelvic Inclination Correction System» (PICS-line) (4) erfüllt diese Bedingungen und zielt darauf ab, den Prolaps möglichst standardisiert und objektiv zu messen, unabhängig davon, wie die Patientin im Scanner liegt, mit oder ohne Unterstützungskissen unter den Knien, oder ob sie presst oder in Ruhe ist (Abbildung 6). Dies würde den standardisierten Vergleich von prä- und postoperativen Resultaten und von verschiedenen Kollektiven (z.B. zu Forschungszwecken) zentrumsunabhängig ermöglichen.

**MR-Korrelationen mit postoperativen Outcomes**

Hierzu gibt es noch relativ wenige Daten. Eine kürzlich publizierte Studie mit 16 Patientinnen verglich die Zervixlokalisation bei Deszensuspatientinnen nach abdominaler Sakrokolpopexie und vaginaler Mesh-Einlage (Prolift) mit nulliparen Kontrollpatientinnen. Drei Monate postoperativ war die Zervixlage nach beiden Eingriffen vergleichbar mit der nulliparen Kontrollgruppe (5).

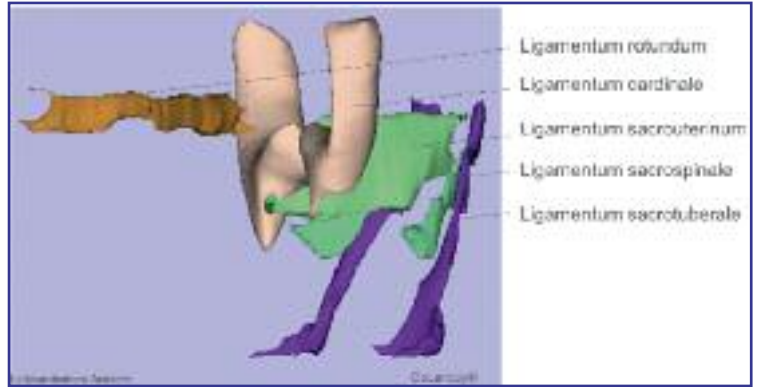


Abbildung 4: 3-D-Darstellung der Ligamente des Beckenbodens, basierend auf axialen und koronalen Bildebenen (Software Slicer®)

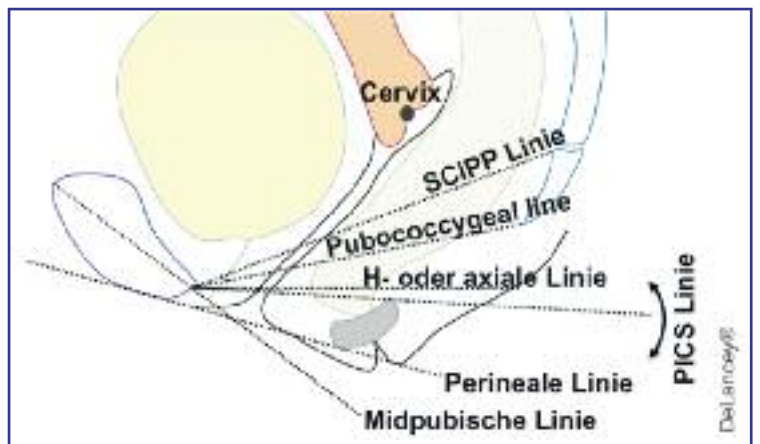


Abbildung 5: Sechs häufig gebrauchte Referenzlinien im MRI: SCIPP-Linie = Sacrococcygeal-inferior-pubic-point-Linie (Beginn und Ende der anatomischen Strukturen bezeichnend); H-Linie = horizontal line; PICS line = Pelvic Inclination Correction System Linie (korrigiert sich mit der Stellung des Beckens).

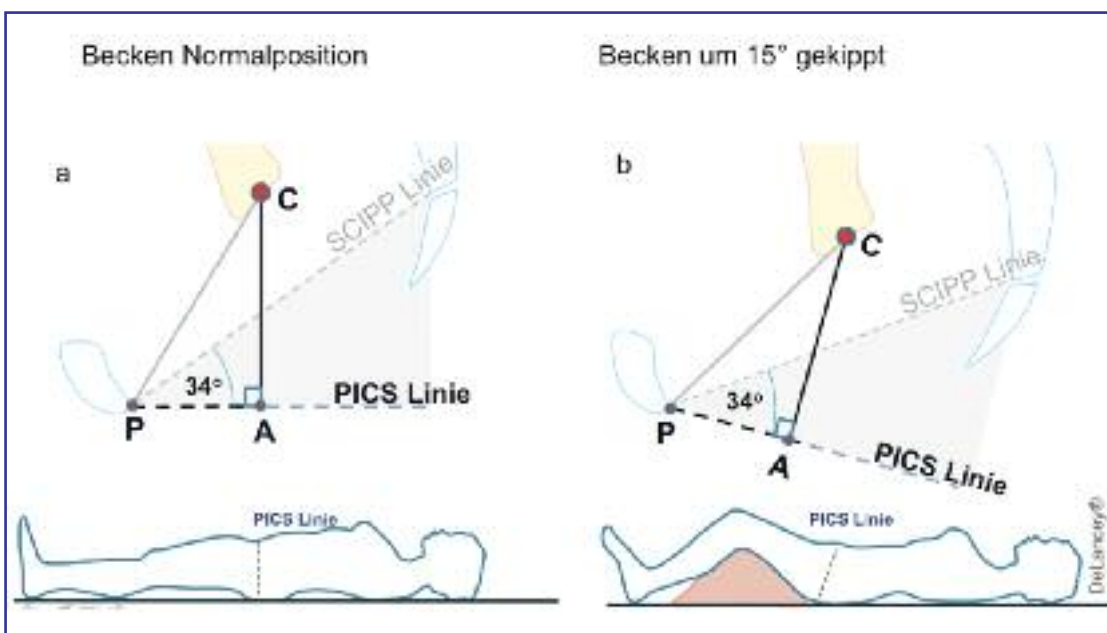


Abbildung 6: Die Zervixdistanz (C) zur PICS-Linie bleibt dieselbe, auch wenn das Becken sich bewegt (z.B. durch Unterlage eines Kissens im MRI-Scanner). Bei allen bisherigen Referenzlinien würde sich alleine durch diese Bewegung die Messdistanz des Organes, hier in Bezug zur SCIPP-Linie, verändern, was spätere Vergleiche verunmöglicht.

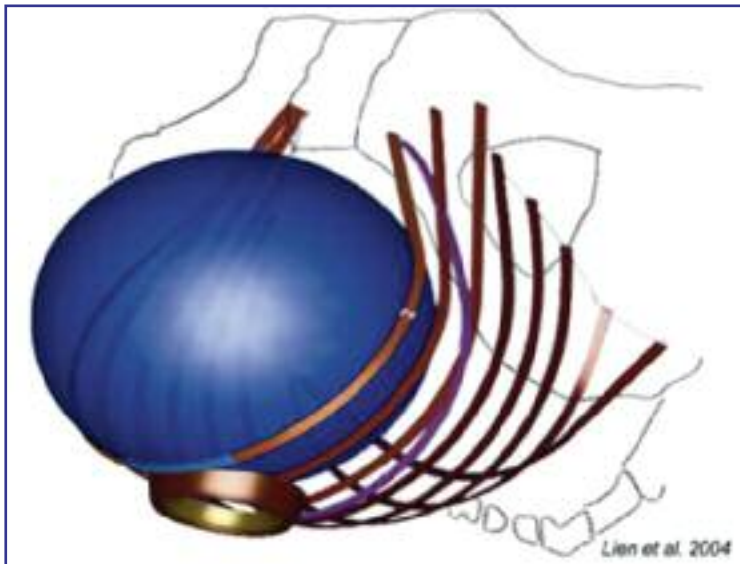


Abbildung 7: Endbild der Computersimulation beim Austritt des kindlichen Köpfchens (8)

Liegt dem Prolaps ein ausgedehnter Levatorschaden zugrunde, so ist der Outcome der Prolapsoperation bezüglich vorderer Vaginalwand (POP-Q, Punkt Ba) signifikant schlechter als bei bloss leichtem Levatorschaden. Für die apikale Fixation (Punkt C) und die Position der hinteren Vaginalwand (Punkt Bp) dagegen zeigten sich im postoperativen MRI von 177 Frauen keine Unterschiede in Korrelation mit dem Muskelstatus des M. levator ani (6).

Das MRI kann derzeit als bildgeberisch sensitivste Methode zur Darstellung meshbedingter Komplikationen wie rektovaginale Fisteln oder Abszesse gesehen werden. Das Mesh selber ist nicht immer zuverlässig darstellbar und wenn, dann als dunkle, lineare Struktur in Längsschnitten (sagittale oder koronale Schnitte). Auch kann das MRI Informationen zu Gewebereaktionen der Meshumgebung liefern.

### 3-D-Rekonstruktionen und biomechanische Modelle

3-D-Rekonstruktionen (z.B. mittels Software Slicer<sup>®</sup>) von einzelnen Beckenbodenstrukturen oder des ganzen Beckenbodens können als biomechanische Modelle dienen. Diese simulieren im Computermodelel Geburten oder die Belastung einzelner Strukturen unter Druckveränderungen. Mathematische Modelle berechnen die Verlängerung von Fasern, Kraftvektoren und Lokalisation von Bruchstellen sowie unterschiedlicher Spannungen im Verlauf eines Ligamentes. Die Kombination der im MRI erfassten Konturen mit histologisch erhobenen Daten wie von der Dicke der Organe, deren Elastizität und Dichte erlaubt eine genauere Simulation der tatsächlichen physiologischen Verhältnisse (7).

In einem solchen Modell von Lien und Kollegen (8), das den Austritt des Kopfes in der AP simuliert, konnte eine maximale Verlängerung des Musculus pubovisceralis um das 3,2-Fache gezeigt werden (Abbildung 7).

Zukunftsvariablen für biomechanische Modelle sind Hormoneinflüsse, Gewebeeigenschaften, Grösse

und Deformierbarkeit der Einflussparameter, wie des kindlichen Köpfchens unter der Geburt, mütterliche Beckeneigenschaften und die Auswirkung der steigenden Anzahl von Geburten.

### Zusammenfassung

Die Bildgebung in der Urogynäkologie erlaubt uns, anatomische Variationen zu erkennen und Pathologien an Harnröhre und Beckenboden darzustellen. Sowohl mittels Sonografie als auch mittels MRI ist es möglich, Aussagen über die Blasen- oder Darmfunktion, insbesondere durch die dynamische Untersuchung, zu finden.

Veränderungen am Beckenboden nach Geburten können nicht invasiv untersucht werden. Muskelläsionen des Levator ani sind ein nicht seltenes subpartales Problem, das noch zu wenig erkannt ist und therapeutisch nur ungenügend angegangen werden kann. Die Folgen können Jahrzehnte später Probleme bereiten.

Vorteile der bildgebenden Forschung sind:

- die Gewinnung neuer Erkenntnisse im nicht invasiven Verfahren;
- die Beobachtung physiologisch-funktioneller Zustände und
- die Darstellung einer aktuellen, momentanen Anatomie.

Auf Basis von MR-Schnittbildern können mit der geeigneten Software dreidimensionale Rekonstruktionen gemacht werden, welche der Simulation von Geburtsvorgängen oder Druckanwendungen in der Entstehung des Prolapses dienen. ■



Dr. med. Cornelia Betschart  
(Korrespondenzadresse)  
Klinik für Gynäkologie  
UniversitätsSpital Zürich  
8091 Zürich  
E-Mail: cornelia.betschart@usz.ch

#### Quellen:

1. Yang A, Mostwin JL, Rosenshein NB, Zerhouni EA.: Pelvic Floor descent in women: Dynamic evaluation with fast MR imaging and cinematic display. *Radiology* 1991; 179: 25–33.
2. Guller H, Laubenberger J, DeGregorio G, et al.: Pelvic floor descent: dynamic MRI imaging using a half-Fourier RARE sequence. *J Magn Reson Imaging* 1999; 9: 378–83.
3. Kearney R, Sawhney R, DeLancey JO.: Levator ani muscle anatomy evaluated by origin-insertion pairs. *Obstet Gynecol* 2004; 104(1):168–73.
4. Betschart C, Chen L, Ashton-Miller JA, DeLancey JOL.: On Pelvic Reference Lines and the MR Evaluation of Genital Prolapse: A Proposal for Standardization using the Pelvic Inclination Correction System (PICS). *International Urogynecology Journal* 2013; 24: 1421–28.
5. Ginath S, Garely AD, Luchs JS, et al.: Magnetic resonance imaging of abdominal versus vaginal prolapse surgery with mesh. *Int Urogynecol J.* 2012; 23(11): 1569–76
6. Morgan DM, Larson K, Lewicky-Gaupp C, Fenner DE, DeLancey JO. Vaginal support as determined by levator ani defect status 6 weeks after primary surgery for pelvic organ prolapse. *Int J Gynaecol Obstet.* 2011; 114(2): 141–44.
7. Venugopala Rao G, Rubod C, Brieu M, Bhatnagar N, Cossou M.: Experiments and finite element modelling for the study of prolapse in the pelvic floor system. *Comput Methods Biomech Biomed Engin.* 2010; 13(3): 349–57.
8. Lien KC, Mooney B, DeLancey JO, Ashton-Miller JA.: Levator ani muscle stretch induced by simulated vaginal birth. *Obstet Gynecol.* 2004; 103(1): 31–40.