



Year: 2008

Dysphagie

Götze, O ; Fox, M

Abstract: Die Differenzialdiagnosen von Patienten mit Schluckbeschwerden sind vielfältig. Die ätiologische Abklärung betrifft Störungen der Passage flüssiger und fester Nahrung von der Mundhöhle bis in den distalen Ösophagus und erfordert daher die Anwendung von multidisziplinären diagnostischen Algorithmen. Eine oropharyngeale Dysphagie ist gekennzeichnet durch eine Bolustransportstörung im Rachenbereich, oft kombiniert mit Hustenanfällen, Aspiration oder nasaler Regurgitation. Häufig ist sie Ausdruck neurologischer oder muskulärer Störungen. Die ösophageale Dysphagie bezeichnet eine subjektiv empfundene Passagebehinderung für feste und flüssige Nahrung, häufig distal des Jugulums, und tritt in Kombination mit thorakalen Schmerzen, Regurgitationen, evtl. mit Husten und Aspirationen auf und muss bis zum Ausschluss einer malignen Genese abgeklärt werden. In dieser Übersicht werden neben der klinischen Symptomatik die Differenzialdiagnosen und gegenwärtige sowie neue Verfahren der Funktionsdiagnostik wie hochauflösende Manometrie und kombinierte ösophageale Mehrkanalimpedanzmessung zur zielgerichteten und präzisen Diagnostik der ösophagealen Dysphagie vorgestellt. = The differential diagnoses of patients presenting with dysphagia are manifold. The investigation of these patients includes analyzing any abnormalities in the passage of liquids and solids from the oral cavity to the distal esophagus and frequently requires a multidisciplinary approach. Oropharyngeal („transfer”) dysphagia is the failure to initiate swallowing and/or propelling the bolus from the pharynx to the esophagus. It is often associated with choking, coughing, and aspiration or nasal regurgitation and is caused most commonly by underlying neurological or muscular disease. Esophageal („transport”) dysphagia is a sensation of abnormal passage, frequently localized distal to the suprasternal notch and often associated with chest pain, regurgitation, and, occasionally, chronic cough or aspiration. It is an alarming symptom that requires immediate investigation. In this article we summarize the clinical symptoms and investigation of functional dysphagia. We present recent developments in clinical measurement, including high-resolution manometry and impedance, which provide better explanations for symptoms in patients with swallowing problems and increased diagnostic accuracy over conventional techniques.

DOI: <https://doi.org/10.1007/s11377-008-0209-7>

Posted at the Zurich Open Repository and Archive, University of Zurich

ZORA URL: <https://doi.org/10.5167/uzh-9635>

Journal Article

Published Version

Originally published at:

Götze, O; Fox, M (2008). Dysphagie. *Der Gastroenterologe*, 3(6):461-470.

DOI: <https://doi.org/10.1007/s11377-008-0209-7>

O. Götze¹ · M.R. Fox^{1,2}

¹ Klinik für Gastroenterologie und Hepatologie, Universitätsspital Zürich

² Zentrum für Integrative Humanphysiologie (ZIHP), Zürich

Dysphagie

Bolusgröße, Konsistenz und Geschmack der Nahrung stellen beim Erwachsenen große Anforderungen an den normalen Schluckakt. Komplexe oropharyngeale und ösophageale Steuerungs-, Transport- und Kontrollmechanismen sind erforderlich, um einen erfolgreichen Bolustransport zu ermöglichen. Funktionelle und strukturelle Störungen der beteiligten Organsysteme sind vielfältig und können alle Phasen des Schluckaktes betreffen. Diese Übersicht thematisiert die differenzialdiagnostischen Abgrenzungsmöglichkeiten, wobei der Schwerpunkt auf ösophagealen Störungen liegt; des Weiteren soll auf neue Methoden der Diagnose von Motilitätstörungen unter Verwendung der hochauflösenden Manometrie (HRM) und der kombinierten intraluminalen Mehrkanalimpedanzmessung eingegangen werden.

Oropharyngeale Dysphagie

Schluckstörungen lassen sich in oropharyngeale und ösophageale Störungen kategorisieren. Eine genaue Erhebung der Anamnese ermöglicht in vielen Fällen eine korrekte Zuordnung. Patienten mit einer oropharyngealen Dysphagie beschreiben häufig die typischen Beschwerden der Bolusobstruktion unmittelbar nach bzw. während des Schluckaktes und projizieren die Lokalisation der Obstruktion auf den Halsbereich. Aufgrund der sehr vielfältigen Ursachen der oropharyngealen Dysphagie (■ **Tab. 1**) ist sowohl in der Diagnostik als auch in der Therapie eine enge Zusammenarbeit verschiedener Fachdisziplinen erforderlich.

Immer sollten folgende anamnestische Hinweise das diagnostische Vorgehen lenken:

- Bei älteren Patienten mit Alkohol- und Nikotinabusus, Gewichtsverlust und oropharyngealer (Odyno-)Dysphagie müssen maligne pharyngeale Läsionen mit in Betracht gezogen werden.
- Eine Xerostomie und Xerophthalmie kann neben medikamentösen Ursachen wie Anticholinergika und Antihistaminika auf ein Sjögren-Syndrom als Ursache der Dysphagie hinweisen.
- Sprach- und Sprechstörungen sowie nasale Regurgitationen sind mit neuromuskulären Störungen assoziiert.
- Halitosis und Völlegefühl im Rachenbereich wie auch dysphagiessoziierte Pneumonien sind verdächtig für ein Zenker-Divertikel.

Die von den einzelnen Fachgesellschaften erarbeiteten Richtlinien zur Diagnostik und Therapie der oropharyngealen Dysphagie sollen hier nicht im Detail dargestellt werden; es wird auf die im Literaturverzeichnis angegebene Übersicht verwiesen [3].

Ösophageale Dysphagie: Pathogenese, klinische Manifestationen, Diagnostik, Therapie

Patienten mit einer ösophagealen Dysphagie geben den Beginn der Symptomatik einige Sekunden nach der Einleitung des Schluckaktes an. Häufig wird hierbei die Lokalisation auf die Region der Fossa supraclavicularis oder des Sternums eingegrenzt, wobei die subjek-

tive Einschätzung der Obstruktionslokalisierung durch den Patienten für proximale Läsionen wesentlich genauer ist als für distal gelegene [13]. Eine genaue Erhebung der Anamnese und die Kenntnis der Pathomechanismen bestimmt maßgeblich die weiterführende Diagnostik. Eine gestörte ösophageale Motilität beinhaltet häufig eine Dysphagie für feste und flüssige Nahrung. Dagegen deutet eine initiale Dysphagie für feste Nahrung und konsekutiv für Flüssigkeiten auf eine obstruktiv-mechanische Genese hin. Bei intermittierender Symptomatik mit und ohne Progression sollte bei diffusen Ösophagospasmen eine eosinophile Ösophagitis in die Evaluation mit einbezogen werden. Durch Begleitsymptome wie z. B. Sodbrennen, Regurgitationen, Husten und Gewichtsverlust sowie rheumatologische Begleiterkrankungen, eine bestehende Immunsuppression und eine ausführliche Medikamentenanamnese lassen sich die möglichen Differenzialdiagnosen, die in ■ **Abb. 1** exemplarisch für die dominierende klinische Symptomatik dargestellt sind, weiter präzisieren [11].

In den folgenden Abschnitten soll die Diagnostik und Therapie der wichtigsten neuromuskulären Störungen beschrieben werden, die eine ösophageale Dysphagie hervorrufen können.

Neuromuskuläre Motilitätsstörungen und neue diagnostische Methoden

Die Mehrzahl von neuromuskulären Funktionsstörungen der Speiseröhre führen zum klinischen Beschwerdebild einer ösophagealen Dysphagie und können nach manometrischen und pathophy-

Tab. 1 Ursachen für eine oropharyngeale Dysphagie. (Nach [3])

Neurologische Ursachen	Strukturelle Ursachen
– Schlaganfall	– Krikopharyngeale Muskelbrücke
– Schädel-, Hirntrauma	– Membranen im zervikalen Ösophagus
– Demenz	– Zenker-Divertikel
– ZNS-Tumoren	– Oropharyngeale Tumoren
– M. Parkinson, Chorea Huntington	– Osteophyten der Wirbelsäule
– Multiple Sklerose	– Angeborene Fehlbildungen
– Poliomyelitis	<i>Metabolische Störungen</i>
– Metabolische Enzephalopathien	– Amyloidose
– Amyotrophe Lateralsklerose	– Hyperthyreose, Cushing-Syndrom
– Guillain-Barré-Syndrom	– M. Wilson
<i>Myopathien</i>	<i>Infektionen</i>
– Myasthenia gravis	– Diphtherie, Botulismus, Syphilis, Borreliose, Mukositis (bei Herpes etc.)
– Myotone Dystrophie	<i>iatrogene Ursachen</i>
– Polymyositis	– Medikamentös (Neuroleptika, Bisphosphonate etc.)
– Sarkoidose, paraneoplastische Syndrome	– Bestrahlungsfolgen
– Dermatomyositis, Mischkollagenosen	– Postoperative Störungen

Tab. 2 Chicago-Klassifikation von neuromuskulären Motilitätsstörungen der Speiseröhre für die Diagnostik mittels hochauflösender Manometrie^a

Störung	Kriterien
<i>Mit normaler Relaxation des unteren Ösophagussphinkters</i>	
Aperistaltik	100% der Schluckakte aperistaltisch
Hypotensive Peristaltik	≥70% der Schluckakte in der Peristaltik gestört
Hypertensive Peristaltik	Peristaltische Kontraktionen, mittlere Amplitude >180 mmHg (schwergradig >260 mmHg)
Distaler Ösophagospasmus	Normale Relaxation und Spasmen (peristaltische Geschwindigkeit >8 cm/s) bei ≥20% der Schluckakte
Ösophagusobstruktion	Erhöhter Intrabolusdruck (>15 mmHg) oberhalb des unteren Ösophagussphinkters
<i>Mit gestörter Relaxation des unteren Ösophagussphinkters</i>	
Klassische Achalasie	Gestörte Relaxation und Aperistaltik
Achalasie mit intraösophagealem Druckanstieg	Gestörte Relaxation, Aperistaltik, intraösophagealer Druckanstieg (>15 mmHg)
Vigoröse Achalasie	Gestörte Relaxation, Aperistaltik und Spasmen (peristaltische Geschwindigkeit >8 cm/s) bei mehr als 20% der Schluckakte
Obstruktion des gastroösophagealen Übergangs ^b	Intrabolusdruck >15 mmHg unterhalb der peristaltischen Kontraktionswelle oberhalb des gastroösophagealen Übergangs

^aNach HRM Consensus Group 2008: Kahrilas, Fox, Bredenoord, Pandolfino.

^bVariante der Achalasie oder (patho)anatomisch strukturell bedingte Obstruktion des unteren Ösophagussphinkters bzw. gastroösophagealen Übergangs.

siologischen Kriterien klassifiziert werden [4, 10]. Die in der klinischen Routinediagnostik eingesetzten Verfahren wie Röntgenösophagographie und Standardösophagusmanometrie mit 3–8 Druckaufnehmern ermöglichen in vielen Fällen eine korrekte Diagnosestellung.

Nichtobstruktive, d. h. funktionelle Ursachen für eine Dysphagie können nur mit aufwendigen Methoden diagnostiziert werden. Neue Techniken erlauben eine genauere Beurteilung der Peristaltik und Sphinkterfunktion und können die physikalischen Voraussetzungen für ei-

nen normalen als auch für einen pathologischen Bolustransport sichtbar machen [4, 5]. Die hochauflösende Manometrie ermöglicht in einer kontinuierlichen Darstellung der Druckmesswerte („spatiotemporal plot“) eine objektive Darstellung der physikalischen Druckgradienten für einen Bolustransport vom Pharynx in den Magen (■ **Abb. 2** [1, 4]). Hierdurch können z. B. segmentale Störungen der Peristaltik, erhöhte Druckgradienten bei mechanischen Obstruktionen oder auch die axiale Bewegung des unteren Ösophagussphinkters durch die Verkürzung der Speiseröhre bei Kontraktionen der longitudinalen Muskulatur visualisiert werden. So konnte in einer ersten vergleichenden Untersuchung von konventioneller Manometrie (5 Kanäle) und HRM bei 212 unselektierten Patienten in 12% der Fälle eine fehlende manometrische und in 5% eine fehlende diagnostische Übereinstimmung zwischen beiden Methoden aufgezeigt werden, und dies überwiegend bei Patienten mit dysphagischen Beschwerden [2]. Es wurden vorwiegend mit der konventionellen Manometrie Patienten mit Achalasie, Aperistaltik und hypomotilen Funktionsstörungen schlechter erkannt. Für die HRM wurde eine eigene neue Klassifikation für Motilitätsstörungen der Speiseröhre entwickelt (■ **Tab. 2**).

Durch die Kombination einer ösophagealen intraluminalen Mehrkanalimpedanzmessung mit einer Manometrie kann zusätzlich noch die physiologisch und auch klinisch relevante Fragestellung der Effektivität von Kontraktionsergebnissen für den antegraden Bolustransport direkt demonstriert werden [12].

Achalasie

Die Achalasie (Inzidenz 1:100.000) führt unbehandelt sekundär zu einem Megaösophagus (Ausnahme: vigoröse Achalasie), tritt gehäuft im 3.–6. Dezenium auf und befällt Männer und Frauen mit gleicher Häufigkeit. Die Ursache der Erkrankung ist noch nicht gesichert, aber eine autoimmune immunologische Ursache mit entzündlicher Degeneration der inhibitorischen, Stickstoffmonoxid enthaltenden Neurone im enterischen Nervensystem des Ösophagus ist wahr-

scheinlich [9]. Der Achalasie liegt eine funktionelle Obstruktion im Bereich des unteren Ösophagusphinkters zugrunde. Beim Schluckakt bleibt eine physiologische Relaxation des Sphinkters aus. Eine Dysphagie für feste Speisen und Flüssigkeiten ist das Hauptsymptom. Daneben kommt es häufig zu Gewichtsverlust, retrosternalen Schmerzen, Regurgitation und Husten unverdauter Nahrung. Auch Episoden von Sodbrennen werden nicht selten genannt.

Die Diagnose beruht auf typischer klinischer Präsentation, dem radiologischen Befund, Endoskopie (Ausschluss einer obstruktiven Läsion, sog. Pseudoachalasie) und, diagnostisch entscheidend, der Ösophagusmanometrie mit dem Nachweis einer fehlenden Relaxation des unteren Ösophagusphinkters sowie, in klassischen Fällen, einer Aperistaltik. In fortgeschrittenen Krankheitsstadien ist kaum mehr eine Relaxation des unteren Ösophagusphinkters zu beobachten – die Entleerung der Speiseröhre erfolgt nur noch durch den hydrostatisch aufgebauten Druckgradienten.

► Diagnostisch entscheidend ist hier die Ösophagusmanometrie

Diagnostische Probleme können bei vigoröser Achalasie (Abb. 3) und atypischer Achalasie in der konventionellen Manometrie auftreten. Die zusätzliche Integration von multiplen repetitiven Schluckakten in den Untersuchungsablauf, z. B. durch freies Trinken von Flüssigkeiten, erhöht die ösophageale Flüssigkeitsretention und lässt den diagnostisch richtungsweisenden ösophago-gastralen Druckgradienten weiter ansteigen. Dieser einfache physiologische Test stellt die gestörte Sphinkterrelaxation besser dar und ist für Achalasiepatienten mit niedrigem Ruhedruck des unteren Sphinkters und mit partiell erhaltener Relaxation von besonderer diagnostischer Relevanz [4].

Obwohl das Therapieziel bei Achalasie mit Wiederherstellung der Peristaltik und der Relaxation des unteren Ösophagusphinkters gut definiert ist, beruhen die derzeit verfügbaren Therapien auf einer weiteren Schädigung der Struktur

Gastroenterologie 2008 · 3:461–470 DOI 10.1007/s11377-008-0209-7
© Springer Medizin Verlag 2008

O. Götze · M.R. Fox
Dysphagie

Zusammenfassung

Die Differenzialdiagnosen von Patienten mit Schluckbeschwerden sind vielfältig. Die ätiologische Abklärung betrifft Störungen der Passage flüssiger und fester Nahrung von der Mundhöhle bis in den distalen Ösophagus und erfordert daher die Anwendung von multidisziplinären diagnostischen Algorithmen.

Eine *oropharyngeale* Dysphagie ist gekennzeichnet durch eine Bolustransportstörung im Rachenbereich, oft kombiniert mit Hustenanfällen, Aspiration oder nasaler Regurgitation. Häufig ist sie Ausdruck neurologischer oder muskulärer Störungen. Die *ösophageale* Dysphagie bezeichnet eine subjektiv empfundene Passagebehinderung für feste und flüssige Nahrung, häufig distal des Jugulums, und tritt in Kombination mit thora-

kalen Schmerzen, Regurgitationen, evtl. mit Husten und Aspirationen auf und muss bis zum Ausschluss einer malignen Genese abgeklärt werden.

In dieser Übersicht werden neben der klinischen Symptomatik die Differenzialdiagnosen und gegenwärtige sowie neue Verfahren der Funktionsdiagnostik wie hochauflösende Manometrie und kombinierte ösophageale Mehrkanalimpedanzmessung zur zielgerichteten und präzisen Diagnostik der ösophagealen Dysphagie vorgestellt.

Schlüsselwörter

Oropharyngeale Dysphagie · Ösophageale Dysphagie · Hochauflösende Manometrie · Intraluminal Mehrkanalimpedanzmessung · Endoskopie

Dysphagia

Abstract

The differential diagnoses of patients presenting with dysphagia are manifold. The investigation of these patients includes analyzing any abnormalities in the passage of liquids and solids from the oral cavity to the distal esophagus and frequently requires a multidisciplinary approach.

Oropharyngeal („transfer“) dysphagia is the failure to initiate swallowing and/or propelling the bolus from the pharynx to the esophagus. It is often associated with choking, coughing, and aspiration or nasal regurgitation and is caused most commonly by underlying neurological or muscular disease. Esophageal („transport“) dysphagia is a sensation of abnormal passage, frequently localized distal to the suprasternal notch and often associated with chest pain, regurgitation,

and, occasionally, chronic cough or aspiration. It is an alarming symptom that requires immediate investigation.

In this article we summarize the clinical symptoms and investigation of functional dysphagia. We present recent developments in clinical measurement, including high-resolution manometry and impedance, which provide better explanations for symptoms in patients with swallowing problems and increased diagnostic accuracy over conventional techniques.

Keywords

Oropharyngeal dysphagia · Esophageal dysphagia · High resolution manometry · Multichannel intraluminal impedance · Endoscopy

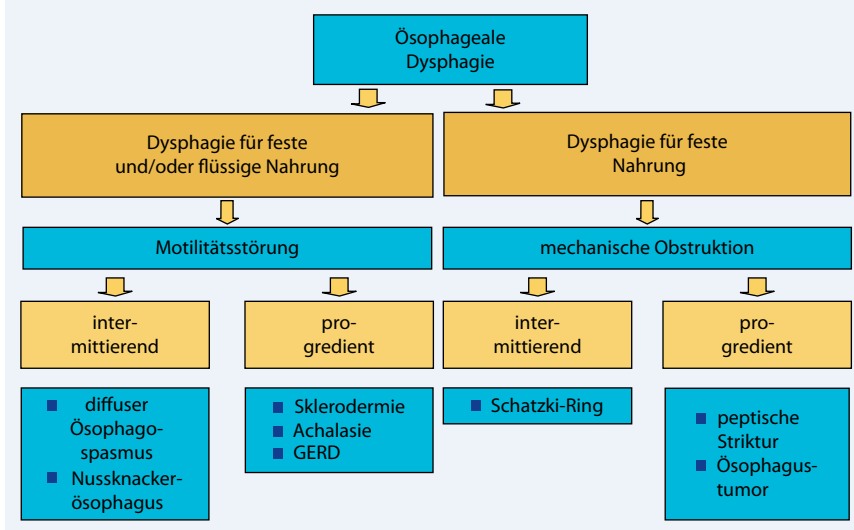


Abb. 1 ▲ Zuordnung der klinischen Symptomatik zu typischen Ursachen einer ösophagealen Dysphagie

und/oder der Innervation des unteren Ösophagusphinkters mittels pneumatischer Dilatation, chirurgischer Myotomie oder Botulinumtoxininjektionen. Hierbei zeigen die chirurgische Heller-Myotomie und die pneumatische Dilatation die höchsten Erfolgsraten mit guten Langzeitergebnissen in 70–90% der Fälle.

Diffuse Ösophagospasmen

Motilitätstörungen mit spastischen Kontraktionen werden häufig diagnostiziert, wobei der diffuse Ösophagospasmus ca. 3–4% der Manometriediagnosen ausmacht. Gelegentliche Ösophagospasmen werden auch bei Gesunden nach Einnahme fester Nahrung oder auch nach Einnahme von Nahrungsmitteln mit hohen oder sehr niedrigen Temperaturen beschrieben. Ösophagospasmen werden durch eine fehlende deglutitive Inhibition (tonische Relaxation) des tubulären Ösophagus verursacht. Dieser von Stickstoffmonoxid (NO) abhängige Prozess ist für eine koordinierte propulsive peristaltische Kontraktion verantwortlich. Eine ebenfalls zu beobachtende gestörte schluckaktassoziierte Relaxation und Öffnung des unteren Ösophagusphinkters zeigt Homologien zur vigorösen Achalasie auf, obgleich nur selten eine Progression beobachtet wird.

Ein diffuser Ösophagospasmus kann auch mit einem vermindertem unteren

Ösophagusphinkterruhedruck und einer gastroösophagealen Refluxerkrankung assoziiert sein. Diese Kombination ist besonders schwer therapierbar, da die Behandlung der Spasmen mit Relaxanzien der glatten Muskulatur (z. B. Kalziumantagonisten) ebenfalls die Refluxbarriere schwächt. Wenn spastische Kontraktionen persistieren oder prolongiert auftreten, können sie eine ösophageale Dysphagie sowohl für flüssige als auch für feste Nahrung hervorrufen.

Manometrisch findet man bei diffusen Spasmen einen simultanen intraösophagealen Druckanstieg im mittleren und distalen glattmuskulären Abschnitt der Speiseröhre. Patienten mit einem diffusen Ösophagospasmus präsentieren sich in 30–60% der Fälle mit einer Dysphagie für flüssige als auch für feste Nahrung [8]. Im Gegensatz zur Achalasie oder mechanischen Obstruktionen ist die Dysphagie nicht progressiv, und es wird nur selten ein Gewichtsverlust beobachtet. In der Manometrie werden simultane Kontraktionen in mindestens 20% der evaluierten Flüssigschluckakte mit intermittierender normaler propulsiver Peristaltik gefordert, was zur Unterscheidung gegenüber einer Achalasie wichtig sein kann. Neben den simultanen Kontraktionen werden auch repetitive und prolongierte Kontraktionen oder auch Kontraktionen mit einer hohen Amplitude sowie erhöhte Drücke im unteren Ösophagusphinkter beobachtet.

— Aufgrund der auch bei Gesunden häufig zu beobachtenden Ösophagospasmen ist die assoziierte klinische Symptomatik von großer diagnostischer und therapeutischer Bedeutung.

Symptomatische Ösophagospasmen treten häufiger bei fester Nahrung auf als bei den in der Routinediagnostik eingesetzten Wasserschlucken, so dass das Schlucken von fester Nahrung die Sensitivität der manometrischen Diagnostik erhöht. Da diese Störungen intermittierend auftreten, können Ösophagospasmen in der stationären Manometrie der Diagnose entgehen. Hier besitzt die ambulante Langzeitmanometrie über 24 h einen Stellenwert. Die HRM hat den Vorteil, dass aufgrund der guten Ortsauflösung von Druckereignissen segmentale Spasmen von ca. 2–3 cm Längsausdehnung dargestellt werden können und zusätzlich noch die für den effektiven Bolustransport von festen Nahrungsmitteln wichtige Koordination zwischen den proximalen und mittleren Segmenten (sog. Transitionszone) bis zu den distalen Segmenten der Speiseröhre visualisiert wird (▣ Abb. 4; [4]).

Messverfahren, die direkt den Bolustransport darstellen können, tragen ebenfalls bedeutend zum Verständnis der Dysphagiesymptomatik bei. Ein typischer radiologischer Befund sind tertiäre Kontraktionen mit Pseudodivertikelbildung zwischen den Kontraktionsringen und ein verzögerter ösophagealer Transit.

➤ Motilitätstörungen mit spastischen Kontraktionen werden häufig diagnostiziert

Die Kombination aus intraösophagealer Mehrkanalimpedanzmessung und konventioneller Manometrie ermöglicht eine objektive Beurteilung des Einflusses von Motilitätstörungen auf einen gestörten Bolustransport. Studien haben gezeigt, dass etwa die Hälfte der Patienten mit einem diffusen Ösophagospasmus einen gestörten Bolustransport aufweist [10]. Patienten mit hohen Spitzendrücken (>260 mmHg) haben häufiger Brustschmerzen, Patienten mit niedrigen Kon-

Hier steht eine Anzeige.



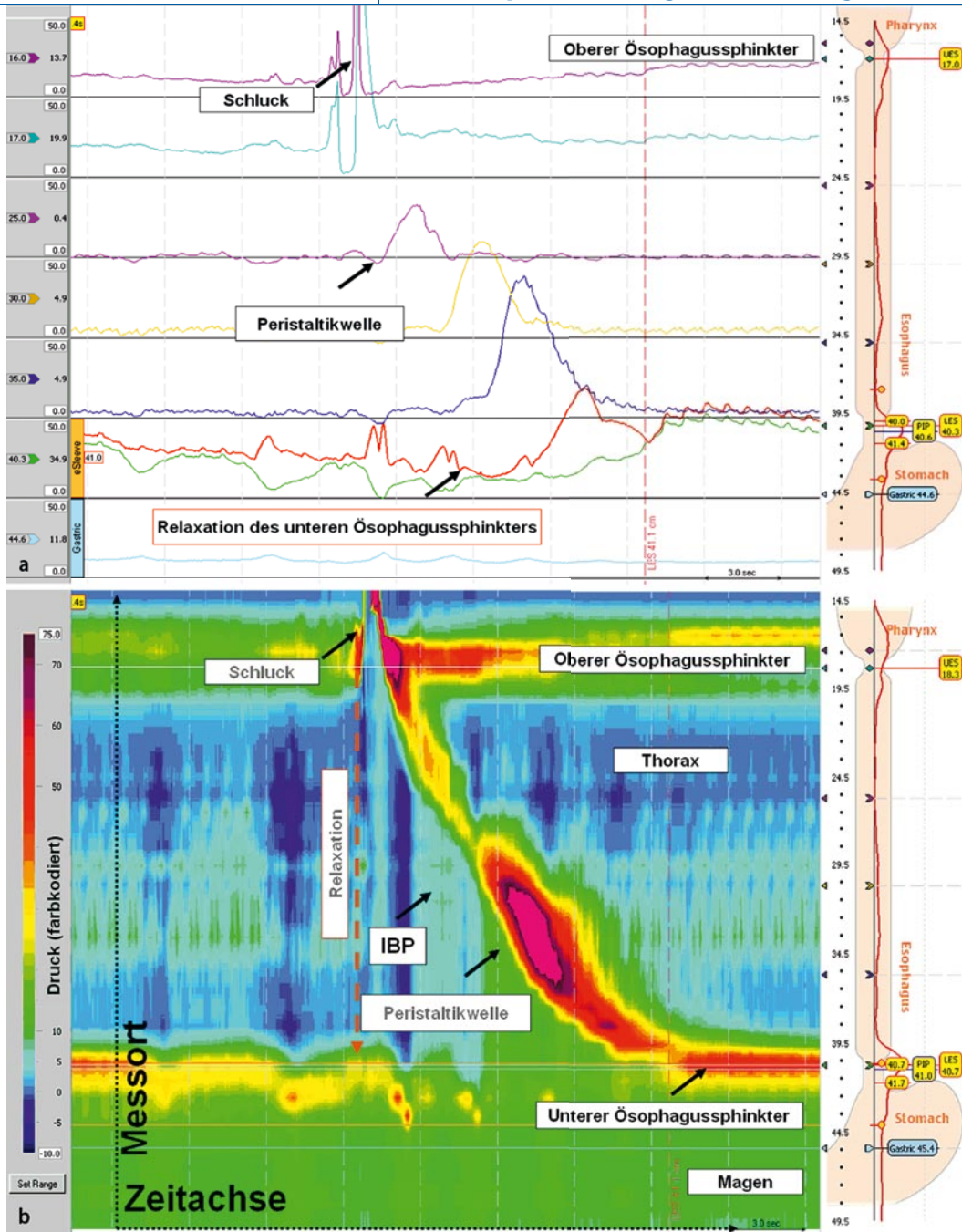


Abb. 2 a Darstellung eines normalen Schluckaktes in der konventionellen 5-Kanal-Manometrie; b dreidimensionale Darstellung in der hochauflösenden Ösophagusmanometrie mit 36 interpolierten Kanälen. X-Achse: Zeit in 30-s-Ab schnitten. Y-Achse: Abstand ab Nares (in cm; schematische Darstellung, rechter Bildrand). Der Katheter zeichnet Druckwerte vom Pharynx bis in den Magen auf. Jedem Druckwert in mmHg wird ein Farbwert zugeordnet (linker Bildrand). Durch diese Darstellung werden die gleichzeitige Relaxation des oberen und unteren Ösophagus sphinkters beim Schlucken sowie die sich nach distal ausbreitende peristaltische Welle verdeutlicht. Zusätzlich wird der Druck innerhalb des Bolus (IBP), der durch die Peristaltikwelle und dem Druck im Bereich des gastroösophagealen Überganges entsteht, visualisiert und quantifiziert

traktionsamplituden einen gestörten Bolustransport und eine Dysphagie [12].

Die Therapie von diffusen Ösophagospasmen erfolgt hauptsächlich pharmakologisch mit Protonenpumpen-inhibitoren bei assoziierter Refluxerkrankung und Relaxanzien der glatten Muskulatur (retardierte Niträtpräparate, Ca²⁺-Kanallocker wie Nifedipin oder Diltiazem und in Fallbeschreibungen mit Phosphodiesterasehemmstoffen wie Sildenafil). Auch Antidepressiva zur Modulation einer gesteiger-

ten viszeralen Perzeption (s. unten) sind zur Symptomkontrolle geeignet. Injektionen von Botulinumtoxin in den distalen Ösophagus bewirkten in nichtrandomisierten Studien ebenfalls eine Besserung der Symptomatik. Die pneumatische Dilatation und die chirurgische Myotomie des Ösophagus sollte nur den Patienten vorbehalten sein, die auf andere Therapiemodalitäten nicht angesprochen haben [10].

Andere Funktionsstörungen

Hypermotile Störungen

Die diagnostischen Kriterien des Nussknackerösophagus und des hypertensiven unteren Ösophagus sphinkters fordern erhöhte Druckamplituden im mittleren und distalen Abschnitt der Speiseröhre bzw. des unteren Ösophagus sphinkters. Anders als beim Ösophagospasmus haben Studien mit intraluminaler Mehrkanalimpedanzmessung und Manometrie gezeigt, dass

Abb. 3 ▶ Vigoröse Achalasie mit kranialer Verlagerung des unteren Ösophagussphinkters (roter Pfeil) durch Verkürzung der Speiseröhre beim Schlucken. In der konventionellen Manometrie kann hierdurch eine Relaxation des unteren Sphinkters vorgetäuscht werden. Gleichzeitig ist der Druck innerhalb des Nahrungsbolus aufgrund von noch vorhandenen Kontraktionen der Speiseröhre gegen den nicht relaxierenden unteren Ösophagussphinkter deutlich erhöht

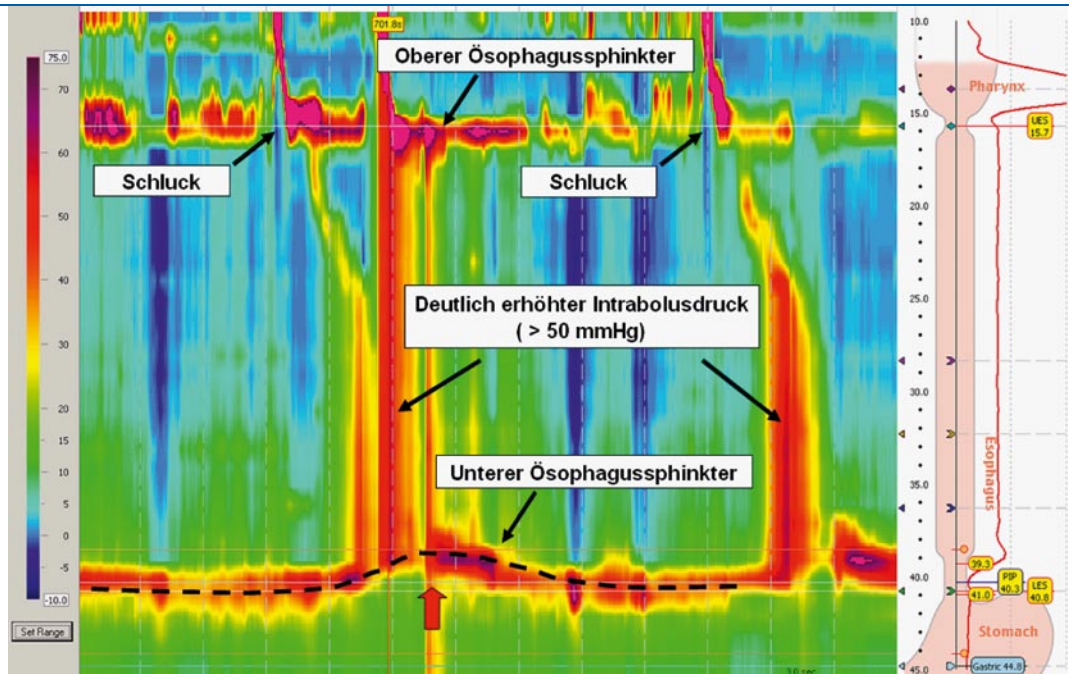
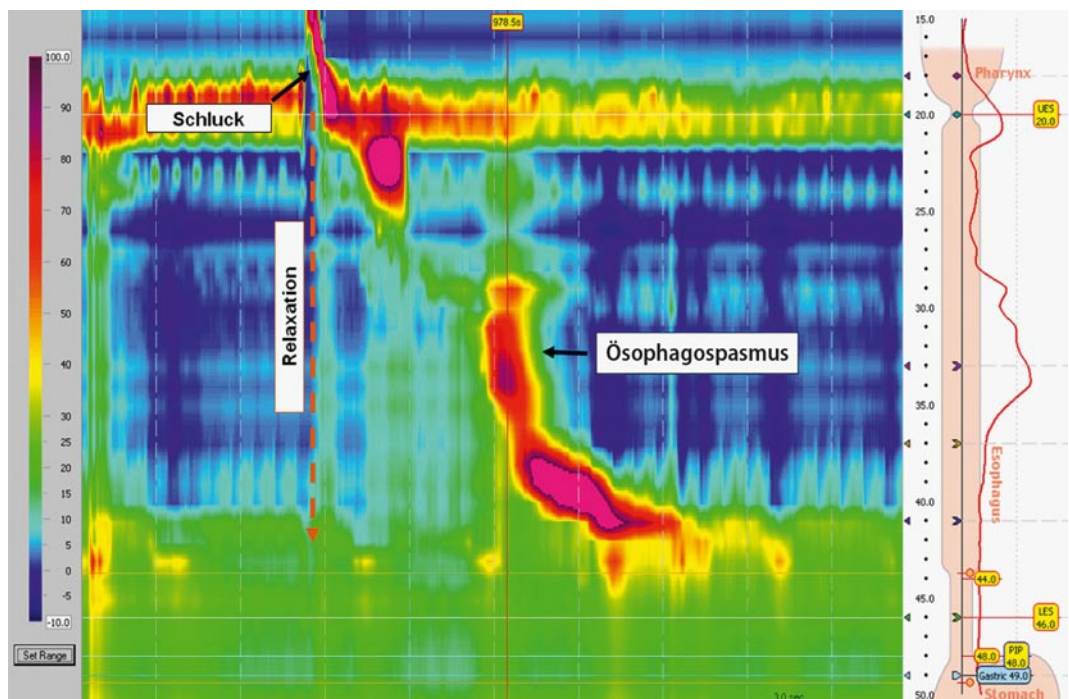


Abb. 4 ▶ Fokaler Spasmus im mittleren Ösophagus bei einem Patienten mit Dysphagie und nicht-kardialen Thoraxschmerz. Die Koordination zwischen dem proximalen und dem distalen Kompartiment der Speiseröhre ist unterbrochen. Die Dysmotilität ist hier auf ein ca. 3 cm großes Segment begrenzt, das in der konventionellen Manometrie nicht aufgelöst wurde



diese Motilitätstörungen nicht mit einem gestörten Bolustransport, jedoch häufig mit einem intermittierenden nichtkardialen Thoraxschmerz assoziiert sind, solange peristaltische Kontraktionsmuster erhalten bleiben. Es besteht jedoch nur eine sehr schwache Beziehung zwischen moderat erhöhten Druckamplituden (>180 mmHg, als oberer Referenzbereich) und einer Dysphagiesymptomatik. Nur bei

stark erhöhten Kontraktionsamplituden (>260 mmHg) und verlängerter Kontraktionsdauer (>12 s) liegt eine signifikante Symptom-Ereignis-Assoziation vor. Zusätzlich weisen Patienten mit einem Nussknackerösophagus eine erhöhte Sensitivität für Dehnungsreize der Speiseröhre auf. Eine viszerale Hypersensitivität und psychologische Auffälligkeiten sind typisch für funktionelle gastrointestinale Störungen. Pati-

enten mit Nussknackerösophagus können möglicherweise dieser Krankheitsgruppe zugeordnet werden.

Diese Kategorisierung wird durch die Beobachtung unterstützt, dass die Symptomatik durch eine Therapie mit Relaxanzien der glatten Muskulatur nur wenig, durch niedrig dosierte Antidepressiva (trizyklische wie z. B. Amitriptylin, SSRI wie z. B. Sertralin) dagegen deutlich verbessert wird.

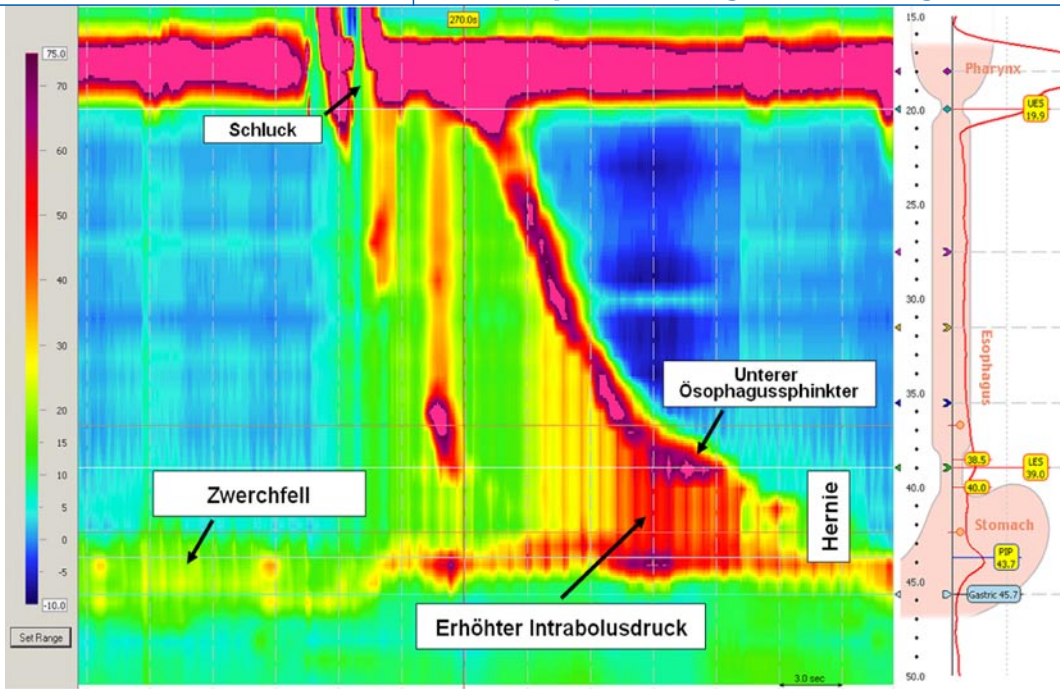


Abb. 5 ◀ Patientin mit schwerer Dysphagie nach Fundoplikatio. Striktur im Bereich des Zwerchfelldurchtritts bei postoperativen Vernarbungen und Rezidiv einer axialen Hiatushernie. Oberhalb des Zwerchfells fällt der erhöhte Intraabdominaler Druck als Zeichen des erhöhten Flusswiderstands auf

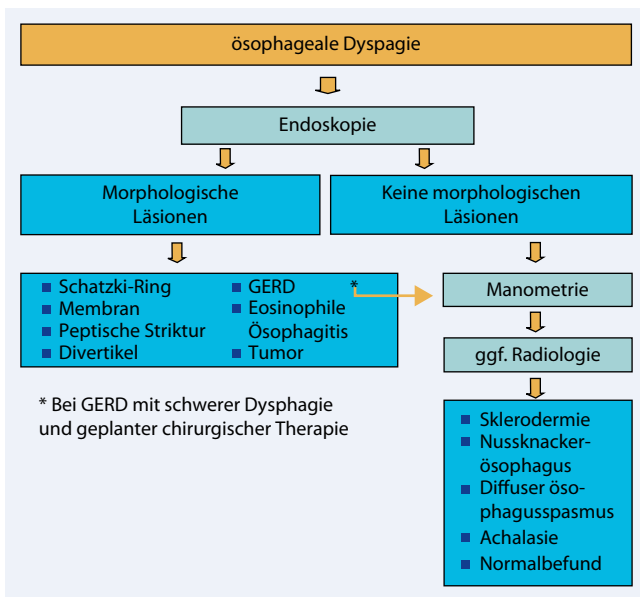


Abb. 6 ◀ Diagnostischer Algorithmus bei Verdacht auf eine ösophageale Dysphagie

Hypomotile Störungen

Bei Dysphagiepatienten konnte durch radiologische und szintigraphische Bestimmungen des Bolustransportes gezeigt werden, dass schwache Kontraktionen im distalen Ösophagus (<30 mm-Hg) in der Standardmanometrie mit einer ineffektiven Bolusclearance der Speiseröhre assoziiert sind und eine Dysphagiesymptomatik hervorrufen können [6]. Dies wird bei 20–50% der Patienten mit einer gastroösophagealen Refluxerkrankung beobachtet [7] und ist typisch für Kollagenosen wie z. B. der Sklerodermie.

Dieser Befund wird als Ursache sowohl für die Dysphagie als auch für eine verzögerte Clearance nach Refluxereignissen angesehen. Studien mittels der ösophagealen Mehrkanalimpedanzmessung und der Manometrie haben gezeigt, dass die Symptomenkorrelation zwischen hypotensiven oder „ineffektiven“ Kontraktionen, der ösophagealen Clearancefunktion und Symptomen sehr gering ist und viele Schluckakte mit einem normalen Bolustransport assoziiert sind. Des Weiteren zeigen eine Vielzahl von Gesunden (vor allem junge Frauen) diese mano-

metrischen Auffälligkeiten ohne Hinweise auf eine gestörte Clearancefunktion.

Neuere Studien mittels HRM und kombinierter Videofluoroskopie haben demonstriert, dass vor allem bei fester Nahrung ein koordinierter Ablauf der Peristaltik vom Pharynx bis in den Magen entscheidender für einen erfolgreichen Bolustransport ist als die Kontraktionsstärke allein. Die HRM ermöglicht zum einen eine Aussage darüber, ob die koordinierte motorische Funktion normal und ob sie mit einem effektiven Bolustransport verbunden ist. Diese funktionelle Betrachtungsweise hat deskriptive und wenig hilfreiche Beschreibungen wie „unspezifische Motilitätstörungen“ und „ineffektive Kontraktion“ ersetzt und zu einer neuen diagnostischen Klassifikation der Ösophagusdysmotilität geführt, welche die Aussagestärke der Manometrieuntersuchung bei Patienten mit einer funktionellen Dysphagie weiter verbessert (■ Tab. 2; [4]).

Bei Patienten mit einer ösophagealen Beteiligung bei Kollagenosen sollte primär die Grunderkrankung therapiert werden, um eine weitere Schädigung des Ösophagus zu vermeiden. Zusätzlich muss die häufig assoziierte gastroösophageale Refluxerkrankung durch Allgemeinmaßnahmen wie z. B. nächtliche Kopfhochlage und Ernährungsmodifikation, Gabe von Protonenpum-

Hier steht eine Anzeige.



Tab. 3 Mechanisch-obstruktive Störungen bei ösophagealer Dysphagie. (Nach [11])

Ösophageale Ursachen
– Bösartige Tumoren
– Gutartige Tumoren (Leiomyome)
– Peptische Stenosen
– Strikturen nach Verätzungen (z. B. Tablettenimpaktationen)
– Divertikel
– Eosinophile Ösophagitis
– Postoperative Veränderungen
– Strahlenösophagitis, Strikturen
– Schatzki-Ring, Membranen (Webs)
– Infektiöse Ösophagitis (HSV, CMV, Candida)
Extraösophageale Ursachen
– Aberrierende A. subclavia dextra (Dysphagia lusoria)
– Aortendilatation (Dysphagia aortica)
– Vergrößerter linker Vorhof (häufig bei Vorhofflimmern)
– Mediastinale Raumforderungen
– Postoperative Veränderungen (z. B. Antirefluxchirurgie)

peninhibitoren und bei der häufig auch bestehenden Magenentleerungsstörung mit Prokinetika therapiert werden. Eine chirurgische Therapie mittels partieller Fundoplikatio zur Vermeidung einer schweren Dysphagie ist auch hier nur ausgewählten Fällen vorbehalten, die nicht auf eine medikamentöse Therapie ansprechen.

Diagnostik mechanisch-obstruktiver Störungen

Eine Vielzahl von ösophagealen und extraösophagealen Läsionen wie z. B. mediastinale Prozesse, Ösophagustumoren und peptische Stenosen können eine mechanisch-obstruktiv bedingte ösophageale Dysphagie hervorrufen (■ Tab. 3). Auch bei diesen strukturellen Pathologien kann die HRM einen erhöhten Druckgradienten innerhalb eines Nahrungsbolus, wie z. B. bei einer postoperativen Störung (■ Abb. 5), sehr gut dektieren.

Immer sollte die initiale Diagnostik von mechanisch-obstruktiven wie auch von funktionellen Störungen eine endoskopischen Abklärung beinhalten. Erst nach dem Ausschluss von morphologischen Läsionen (makroskopisch und

histologisch, wie z. B. bei einer eosinophilen Ösophagitis) ist eine weitere manometrische und ggf. auch eine radiologische Abklärung (z. B. zur Bestimmung des Ausmaßes des Ösophagusdilatation bei einer Achalasie) erforderlich. In ■ Abb. 6 wird abschließend ein möglicher diagnostischer Algorithmus zur Abklärung der ösophagealen Dysphagie vorgestellt.

Fazit für die Praxis

Die Hauptursachen für eine oropharyngeale und ösophageale Dysphagie sind vielfältig und können nach genauer Anamneseerhebung zielgerichtet abgeklärt werden. Eine exakte Darstellung der mechanischen Druckgradienten, die einen Transport von flüssiger und fester Nahrung entlang der Speiseröhre verursachen, ist durch die hochauflösende Manometrie möglich geworden; durch die ösophageale intraluminal Mehrkanalimpedanzmessung ist zudem der Bolustransport direkt darstellbar. Somit können diese neuen Methoden, die bereits Einzug in die klinische Praxis gefunden haben, zu einem besseren Verständnis der mechanischen Ursachen der Dysphagie sowie der assoziierten Symptomatik beitragen und zu größerer diagnostischer Genauigkeit führen.

Korrespondenzadresse

PD Dr. M.R. Fox



Klinik für Gastroenterologie und Hepatologie, Universitätsspital Zürich, Rämistr. 100, 8091 Zürich, Schweiz
Mark.Fox@usz.ch

Interessenkonflikt. Der korrespondierende Autor gibt an, dass kein Interessenkonflikt besteht.

Literatur

1. Clouse RE, Prakash C (2000) Topographic esophageal manometry: an emerging clinical and investigative approach. *Dig Dis* 18: 64–74
2. Clouse RE, Staiano A, Alrakawi A, Haroian L (2000) Application of topographical methods to clinical esophageal manometry. *Am J Gastroenterol* 95: 2720–2730
3. Cook IJ, Kahrilas PJ (1999) AGA technical review on management of oropharyngeal dysphagia. *Gastroenterology* 116: 455–478

4. Fox MR, Bredenoord AJ (2008) Oesophageal high-resolution manometry: moving from research into clinical practice. *Gut* 57: 405–423
5. Ghosh SK, Janiak P, Fox M et al. (2008) Physiology of the oesophageal transition zone in the presence of chronic bolus retention: studies using concurrent high resolution manometry and digital fluoroscopy. *Neurogastroenterol Motil* 20: 750–759
6. Kahrilas PJ, Dodds WJ, Hogan WJ (1988) Effect of peristaltic dysfunction on esophageal volume clearance. *Gastroenterology* 94: 73–80
7. Kahrilas PJ, Pandolfino JE (2003) Ineffective esophageal motility does not equate to GERD. *Am J Gastroenterol* 98: 715–717
8. Katz PO, Dalton CB, Richter JE et al. (1987) Esophageal testing of patients with noncardiac chest pain or dysphagia. Results of three years' experience with 1161 patients. *Ann Intern Med* 106: 593–597
9. Park W, Vaezi MF (2005) Etiology and pathogenesis of achalasia: the current understanding. *Am J Gastroenterol* 100: 1404–1414
10. Sifrim D, Fornari F (2007) Non-achalasic motor disorders of the oesophagus. *Best Pract Res Clin Gastroenterol* 21: 575–593
11. Spechler SJ (1999) AGA technical review on treatment of patients with dysphagia caused by benign disorders of the distal esophagus. *Gastroenterology* 117: 233–254
12. Tutuian R, Castell DO (2004) Combined multichannel intraluminal impedance and manometry clarifies esophageal function abnormalities: study in 350 patients. *Am J Gastroenterol* 99: 1011–1019
13. Wilcox CM, Alexander LN, Clark WS (1995) Localization of an obstructing esophageal lesion. Is the patient accurate? *Dig Dis Sci* 40: 2192–2196